Ø 13.70

Med
4151a

HANDBUCH

DER SPECIELLEN

AUGENHEILKUNDE

VON

DR. C. SCHWEIGGER

PROFESSOR AN DER UNIVERSITÄT UND DIRIGIRENDER ARZT DER ABTHEILUNG FÜR AUGENKRANKE IN DER KÖNIGL. CHARITÉ ZU BERLIN.

Zweite vielfach vermehrte und verbesserte Auflage.

Mit 46 Holzschnitten.

BERLIN, 1873.

VERLAG VON AUGUST HIRSCHWALD.

UNTER DEN LINDEN 68.

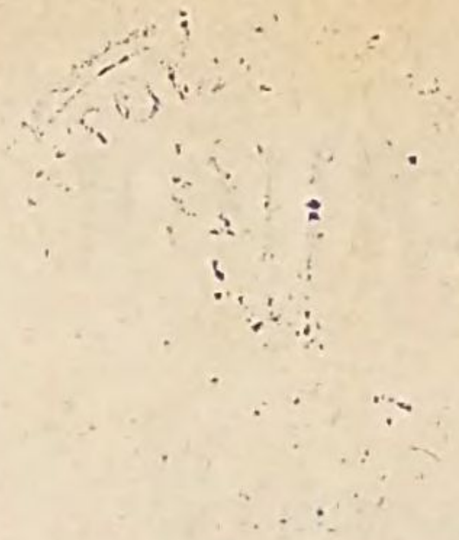

STADTBIBLIOTHEK AUGSBURG

Vorrede zur ersten Auflage.

Ein kurzgefasstes Handbuch der Augenheilkunde zum Gebrauch für Studirerde und Aerzte, war die Aufgabe, welche der Verfasser sich gestellt hatte. Der Wunsch gelegentlich auch einiges zu bringen was die specielleren Fachgenossen interessiren könnte, war damit nicht ausgeschlossen, da aber das Ganze einen gewissen Umfang nicht übersteigen sollte, so mögen hier die Grenzen angegeben werden, welche bei der Abfassung maassgebend waren.

Ein Handbuch kann selbstverständlich dem Studirenden weder die Theilnahme an den klinischen Demonstrationen noch den Besuch der Vorlesungen ersetzen, aber es soll die Grundlagen für beide enthalten. Es braucht nicht alles darin zu stehen, was wir wissen und was wir nicht wissen, nicht einmal die überreiche Terminologie der älteren sowohl als der moderneren Schulen braucht darin vollständig enthalten zu sein. Dieser Ueberfluss an Kunstausdrücken, welche theils nur Zufälligkeiten bezeichnen, theils nicht immer klaren Begriffen entsprechen, ist eine Last, von welcher wir uns auf sehr einfache Weise befreien können, indem wir sie auf sich beruhen lassen. Auch das vorliegende reiche literarische Material sollte nur nach kritischer Sichtung Aufnahme finden, ohne dass aber die Kritik an die Oberfläche träte.

Auch darauf wird das Handbuch rechnen müssen, das Klinik und Vorlesungen berufen sind ihm zu Hülfe zu kommen. Es wäre ein vergebliches Bemühen durch die Darstellung das erreichen zu wollen, was nur die unmittelbare Anschauung und die practische Uebung lehren können. Deshalb z. B. wurde auf eine ausführliche Schilderung der operativen Technik verzichtet, es schien genügend den Zweck der Operationen und ihre Leistungsfähigkeit darzulegen.

Auch von den in andern Handbüchern der Ophthalmologie üblichen anatomischen und physiologischen Einleitungskapiteln wurde Abstand genommen. Wer sich mit Augenheilkunde beschäftigen will, muss die nöthige Kenntniss der elementaren Optik, der normalen

Anatomie und Physiologie mitbringen, oder doch mindestens im Stande sein gelegentlich die Handbücher dieser Disciplinen zu Rathe zu ziehen. Nur in so weit, als es für einzelne Fragen nothwendig war, wurde daher das Gebiet der ebengenannten Wissenschaften betreten.

Berlin im April 1871.

Der Verfasser.

Vorrede zur zweiten Auflage.

Die freundliche Aufnahme, welche dieses Handbuch gefunden hat, spricht sich am deutlichsten dadurch aus, dass unerwartet bald die Nothwendigkeit vorlag, die zweite Auflage vorzubereiten. Nicht minder musste auch die wohlwollende Beurtheilung, welche die specielleren Fachgenossen dem Verfasser zu Theil werden liessen, dazu auffordern die gegen einzelne Punkte erhobenen Ausstellungen, so viel als möglich beseitigen. Manche Lücken waren auszufüllen, manches nur kurz angedeutete weiter auszuführen um die zweite Auflage so herzustellen, wie die erste hätte sein sollen. An der Tendenz des Ganzen konnte natürlich nichts geändert werden, weshalb auch für die inzwischen erschienene Literatur die bei der ersten Auflage befolgten Grundsätze maassgebend bleiben mussten.

Berlin im März 1873.

Der Verfasser.

Inhalt.

Erster Theil.

Seite.

Anomalien der Refraction und Accommodation. Refractionszustand. Emmetropie. Fernpunkt. Nahepunkt. Grenzen des Accommodationsgebietes. Relatives Accommodationsgebiet. Mechanismus der Accommodation. Accomodationsbreite. Senile Veränderungen des Auges. Presbyopie. Correction durch Convexgläser. Sehschärfe. 3

Myopie. Grad derselben, anatomische und ophthalmoscopische Veränderungen. Ursachen und Verlauf. Functionsanomalien und Complicationen. Lage des absoluten und relativen Accommodationsbereiches. Insufficienz der musc. recti interni. Relative Divergenz. Schwachsichtigkeit bei hochgradiger Myopie. Myodesopsie. Glaskörpertrübung. Cataracta polaris posterior. Choroiditis in der Gegend des aequator und der mac. lutea. Vergrösserung des Mariott'schen Flecks. Scleralstaphylom in der Gegend des hinteren Pols. Metamorphopsie. Netzhautablösung. Augendiätetik bei Myopie. Regeln für die Correction durch Concavgläser. Irritationserscheinungen. 24

Hypermetropie, absolute, relative, facultative. Accommodationsgebiet und relative Accommodationsbreiten. Latente Accommodationsspannung. Accommodative Asthenopie. Ursachen und Diagnose. Correction durch Convexgläser. 47

Astigmatismus unregelmässiger und regelmässiger. Physiologische Meridian-Asymmetrie. Hauptmeridiane, Brennstrecke, Brennlinie. Abnorme Meridian-Asymmetrie. Beeinträchtigung der Sehschärfe. Accommodative Asthenopie bei hypermetropischem Astigmatismus. Diagnose. Grad des Astigmatismus. Betheiligung des Linsensystems an der Asymmetrie. Richtung der Hauptmeridiane. Correction durch cylindrische und sphärisch cylindrische Gläser. Stokes'sche Linse. 58

Refractionsdifferenz. Anisometropie 69

Accommodationslähmung. Unterschied von Presbyopie. Micropsie. Accommodationsparese als Theilerscheinung von Oculomotorius-Lähmung. Ausschliessliche Lähmung des Pupillarastes. Zusammenhang mit Facialis Lähmung. Accommodationsparese nach Diphtheritis faucium Traumatische Mydriasis und Accommodationsparese 72

Accommodationskrampf. Scheinbare Myopie. Calabar Myosis. Asthenopie durch Krampf des Ciliarmuskels. Nervöse Asthenopie. Myosis. . . . 78

Monoculare Polyopie und Diplopie. 82

Brillen. Sphärische Gläser. Concave, convexe und cylindrische Gläser. Prismatische Brillen. Stenopäische Apparate. Schutzbrillen 83

Augenspiegel. Aufrechtes Bild bei Emmetropie. Myopie und Hypermetropie.

Seite.

Umgekehrtes Bild. Grösse des ophthalmoscopischen Bildes. Binoculare Augenspiegel. Hering'scher Fallversuch. Ophthalmoscopie bei Tageslicht . 91

Ophthalmoscopische Diagnose der Refractions-Anomalien. Diagnose des Astigmatismus 114

Ophthalmometer. Hornhautkrümmung bei Emmetropie, Myopie und Hypermetropie. Winkel α. Scheinbarer Strabismus divergens und convergens . 117

Krankheiten der Augenmuskeln. Augenbewegungen und Gesetze der Diplopie. Drehpunkt. Excursion der Augenbewegungen. Innervationsgesetze. Ueberwindung von Prismen durch Convergenz, Divergenz, und Höhenabweichung der Sehaxen. Physiologische Diplopie. Vereinigung von Doppelbildern durch Prismen 124

Abducens-Lähmung. Verringerung der absoluten Beweglichkeit. Zurückbleiben bei den associirten Bewegungen. Secundäre Ablenkung des gesunden Auges bei Fixation mit dem kranken. Paralytisches Schielen. Verhalten der Doppelbilder. Grenze zwischen dem Gebiet des Einfachsehens und der Diplopie. Verkapptes Doppeltsehen. Aetiologie. Therapie. Verwendbarkeit prismatischer Brillen. Uebung des paretischen Muskels. Uebergang in Strabismus convergens 133

Oculomotorius-Lähmung, vollständige und unvollständige. Schwindel durch falsche Projection des Gesichtsfeldes bei Fixation mit dem befallenen Auge. Aetiologie. Therapie. Indicationen für die Tenotomie des rectus superior und inferior. 140

Trochlearis-Lähmung. Isolirte Wirkung des rectus inferior. Verhalten der Doppelbilder. Differentialdiagnose von Lähmung des rectus inferior . . 143

Augenmuskel-Krämpfe. 146

Strabismus. Unterschied zwischen paralytischem und dem typischen oder concomitirenden Schielen. 147

Strabismus convergens. Zusammenhang mit Hypermetropie, Schwachsichtigkeit und Accommodationbeschränkung. Elasticitätsverhältnisse der Muskeln. Reflectorische Impulse. Stationäres monolaterales Schielen. Unveränderlichkeit des Schielwinkels beim Wechsel der Fixation, und Ausnahmen von dieser Regel. Alternirender Strabismus convergens. Periodisches Schielen. Lineares Maass der Ablenkung. Gleichzeitige Höhenabweichung. Binoculares Sehen beim Schielen. Unterdrückung der Netzhautbilder des schielenden Auges. Nachweis der Betheiligung des schielenden Auges am Sehact. Provocation von Doppelbildern. Benutzung des Stereoscops. Sehvermögen des schielenden Auges Amblyopia congenita. Separat-Uebung. Spontanes Verschwinden des Schielens. Therapeutische Anwendung von Convexgläsern 148

Strabismus divergens. Uebergewicht der Externi. Einseitige Erblindung. Einseitige hochgradige Myopie. Relative Divergenz bei Myopie 164

Muskulare Asthenopie und dynamisches Schielen. Insufficienz der recti interni. Berücksichtigung des Brechzustandes bei der Diagnose. Anwendung prismatischer Brillen. Indicationen für die Tenotomie der recti externi 168

Schielen nach oben und unten. 173

Schieloperation. Einfache Tenotomie. Mechanischer Effect der Schieloperation. Vertheilung der Operation auf beide Augen. Einfluss auf Sehschärfe und binoculares Sehen. Correction der Hypermetropie durch Convexgläser. Ungleichheit des Schielwinkels nach einseitiger Operation. Zuckende Fixationsbewegung. Vorlagerung der Augenmuskeln 174

Nystagmus. 187

Zweiter Theil.

Seite.

Krankheiten der Orbita. Entzündung des Fett und Bindegewebes. Abscessbildung. Eitrige Periostitis. Erblindungsgefahr durch Verschwärung der Cornea, durch Neuritis, durch Netzhautablösung oder eitrige Choroiditis. Verlauf und Therapie. Caries und Necrose der Orbital-Wandungen. Exophthalmos durch Morbus Basedowii. Exophthalmos aus Stauungsursachen. Pulsirender Exophthalmos. Geschwülste der Orbita. Blutergüsse. Fracturen der Orbitalwandungen. Emphysem der Orbita. Fremde Körper. Exophtalmometer. . . . 191

Krankheiten der Thränenorgane. Entzündung der Thränendrüse (Dacryoadenitis). Fisteln der Thränendrüse. Dacryops. Geschwülste und Exstirpation der Thränendrüse. Angeborene Anomalien der Thränenpunkte. Fremde Körper und Pilze in den Thränenröhrchen. Ectropium und Verwachsung der Thränenröhrchen. Dacryocystitis, Stricturen des Thränenkanals. Bowman'sche Sonden. Durchschneidung der Stricturen. Verödung des Thränensackes. Thränensackfistel. Polypen des Thränenkanals. 204

Krankheiten der Augenlider. Blepharitis. Phtiriasis der Cilien und Augenbrauen. Hordeolum. Abnormitäten der Tarsaldrüsen. Chalazion. Herpes zoster frontalis. Eczem, Erysipelas und Abscesse der Lider. Syphilitische Ulcerationen der Lider und der Conjunctiva. Lupus. Epitheliom. Telangiectasien. Balggeschwülste der Lider. Ephidrosis, Seborrhöe, Chromhidrose, Xanthelasma. Blepharospasmus. Ptosis. Lähmung des musc. orbicularis. Lagophthalmos. Ectropium. Entropium. Blepharophimosis. Distichiasis congenita, Epicanthus. Colobom des obern Lids. Symblepharon. Blepharoplastik. . 220

Krankheiten der Conjunciva. Hyperämie. Conjunctivitis simplex oder catarrhalis. Chronische Conjunctivitis. Atropin-Conjunctivitis. Blennorrhöe der Conjunctiva. Blennorrhoische Hornhautaffectionen. Regeln für die Cauterisation. Chronisch blenorrhoische Processe. Diphteritische Conjunctivitis. Schwellung der Conjunctival-Follikel. Trachom Ophthalmia militaris, granulosa u. s. w. Blutergüsse unter die Conjunctiva. Seröse Schwellung. Lupus. Pemphigus, fremde Körper. Verbrennungen. Pterygium. Pinguecula. Phlyctänuläre Conjunctivitis. 255

Krankheiten der Hornhaut. Untersuchung bei focaler Beleuchtung. Keratitis phlyctänulosa, parenchymatosa, punctata. Hypopyon-Keratitis. Hornhautabscesse, ulcus corneae serpens. Neuroparalytische Keratitis. Hornhautverschwärung bei interstitieller Encephalitis. Hornhautgeschwüre. Hornhauttrübungen, unregelmässiger Astigmatismus. Staphyloma corneae totale und partiale. Horhautfistel. Bläschenbildung auf der Cornea. Keratoconus. Verletzungen der Cornea. Geschwülste der Cornea, arcus senilis. . . . 295

Krankheiten der Sclera. Scleritis und Episcleritis, einfache und complicirte Form. Scleralstaphylome. 330

Krankheiten der Iris. Iritis idiopathica. Recidivirende Iritis. Totale Verwachsung des Pupillarrandes. Iridochoroiditis. Corelyse. Iritis syphylitica. Iritis gummosa. Hydromeningitis. Secundäre Iritis. Iridocyclitis. Sympathische Augenleiden. Enucleatio bulbi. Membrana pupillaris perseverans. Irideremie. Verschwinden der Iris durch Einsenkung. Coloboma Iridis. Geschwülste der Iris. 336

Krankheiten des Linsensystems. Senile Veränderung. Weicher Corticalstaar. Kernstaar. Cataracta senilis. Cataracta congenita. Cataracta diabetica. Complicirte Cataract. Untersuchung des Sehvermögens. Partielle Linsentrü-

Seite.

bungen. Cataracta incipiens. Cataracta punctata, striata. Schichtstaar. Cat centralis anterior. Cat. pyramidalis. Cat centralis posterior. Verkalkung der Linse. Staaroperationen. Lineare Extraction. Lappenschnitt Verbindung mit Iridectomie. Peripherer Linearschnitt Discision. Cataracta traumatica. Kapselstaar und Nachstaar. Luxation der Linse. Aphakie. 361

Krankheiten des Glaskörpers. Verflüssigung und Ablösung des Glaskörpers Myodesopsie. Glaskörpertrübungen. Hyalitis. Cholestearin im Glaskörper. Recidivirende Glaskörperblutungen. Gefässneubildung im Glaskörper. Arteria hyaloidea persistens. Cysticercus im Innern des Auges , ... 399

Dritter Theil.

Normaler Augenhintergrund. Die Eintrittsstelle des Sehnerven. Lamina cibrosa. Niveaudifferenzen in der Eintrittsstelle. Physiologische Excavation. Ophthalmoscopische Diagnose der Niveaudifferenzen im Augenhintergrund. Centralgefässe der Retina. Sichtbarkeit der Adventitialschicht. Venenpuls, Arterienpuls. Sichtbarkeit der Retina. Physiologische Trübung und Spiegelreflex derselben. Macula lutea, fovea centralis. Choroidea, Verschiedenheiten ihrer Pigmentirung. Albinismus. Intervascularräume der Choroidea. . . 409

Krankheiten der Choroidea. Hyperämie. Cyclitis als idiopathische Form und als Nachkrankheit von Recurrens. Eitrige Choroiditis- Puerperale und embolische Form. Iridochoroiditis bei Meningitis cerebrospinalis. Acute Iridochoroiditis. Kalkablagerung und Verknöcherung der Choroidea. Acute Choroiditis. Choroiditis disseminata. Chor. syphilitica. Ablösung, Zerreisung und Miliartuberculose. Choroidal-Sarcome. Coloboma Choroideae. 425

Krankheiten der Retina und des Sehnerven. Markhaltige Nervenfasern Hyperämie der Retina. Netzhautablösung. Pigmentirung der Retina. Netzhautblutungen. Retinitis. Ophthalmoscopische Kennzeichen. Sehstörungen. Verschiedene Formen von Retinitis. Anatomische Veränderungen. Neuroretinitis. Stauungspapille. Zusammenhang mit intercraniellen Erkrankungen. Retrobulbäre Neuritis. Ischämia retinae. Anatomische Veränderungen bei Neuritis und Neuroretinitis. Embolie der arteria centralis retinae. Atrophische Degeneration des Sehnerven. Gliom der Retina. 448

Glaucom. Glaucoma simplex. Drukexcavation. Differentielle Diagnose der Sehnerven Excavationen. Untersuchung der Spannungsvermehrung durch das Tastgefühl. Tonometer. Atrophie der Nervenfasern in Folge der Excavation. Gesichtsfeldverengerung und Herabsetzung der Sehschärfe. Entzündliches Glaucom. Druckerscheinungen. Trübungen der brechenden Medien. Arterienpuls. Regenbogensehen. Prodromalstadium. Glaucoma chronicum, acutum und fulminans. Glaucomatöse Degeneration und Atrophia bulbi mit Netzhautablössung. Aetiologie des Giaucoms. Secundäres Glaucom. Iridectomie bei Glaucom. Cystoide Vernarbung. Heilwirkung der Iridectomie. 515

Essentielle Phthisis bulbi. 538

Amblyopie und Amaurose. Untersuchung des Gesichtfeldes. Amblyopia congenita. Farbenblindheit. Hemeralopie. Anaesthesie und Hyperästhesie der retina. Amblyopie ohne ophthalmoscopischen Befund. Amblyopia potatoria und saturnina. Scotoma centrale. Progressive Sehnerven-Atrophie. Hemiopische Gesichtsfelddefecte. Amaurosen aus intracranieller und cerebraler Ursache. Urämische Amaurosen. Amaurose nach Haematemesis. Amaurosis simulata. 541

ERSTER THEIL.

ANOMALIEN DER REFRACTION UND ACCOMMODATION. BRILLEN, AUGENSPIEGEL UND OPHTHALMOMETER. ANOMALIEN DER AUGENMUSKELN.

I.

Anomalien der Refraction und Accommodation.

Die Refractions- und Accommodation-Anomalien sind, Dank der lichtvollen Bearbeitung, welche Donders diesem Gegenstand gewidmet hat, eins der klarsten und übersichtlichsten Kapitel der Ophthalmologie geworden. Schon der erste Schritt war entscheidend. Die scharfe Trennung, welche Donders zwischen dem Refractions- und dem Accommodations-Zustand bis in die letzten Consequenzen durchführte, war hinreichend fast alle bis dahin vorhandenen Unklarheiten zu bannen. Unter Refractionszustand verstehen wir diejenige optische Einstellung des Auges, welche dasselbe lediglich auf Grund seines anatomischen Baues besitzt; die Accommodation umfasst diejenigen Veränderungen der optischen Einstellung, welche durch einen bestimmten physiologischen Mechanismus, den Accommodationsapparat, oder genauer gesagt, durch die Wirkung des Ciliarmuskels in Gang gesetzt werden; wir können daher auch sagen, der Refractionszustand ist diejenige optische Einstellung des Auges, welche vorhanden ist bei völliger Entspannung des Ciliarmuskels.

Die anatomischen Componenten, welche den optischen Bau des Auges bestimmen, sind folgende: 1) Die Krümmungsflächen des dioptrischen Apparates, also die Hornhautkrümmung, die vordere und hintere Krümmungsfläche der Linse, ferner die Abstände dieser Krümmungsflächen von einander. 2) Der Brechungsindex der durchsichtigen Medien, also der Cornea, des humor aqueus, der Linse und des Glaskörpers und 3) die Länge der Augenaxe.

Die grosse Anzahl dieser einzelnen Componenten lässt schon vermuthen, dass auf Grund individueller anatomischer Verschiedenheiten auch der Refractionszustand nicht bei allen Individuen derselbe sein wird, indessen gelang es Donders auf eine sehr einfache Weise die vorhandenen Möglichkeiten zu ordnen, indem er ausging von dem Verhalten des Auges gegen Lichtstrahlen, welche parallel auf die

Cornea fallen; dieselben müssen nämlich nach ihrer Brechung im Auge entweder gerade auf der lichtempfindlichen Schicht der Retina oder vor, oder hinter derselben zur Vereinigung kommen.

Es ergeben sich daraus, immer natürlich die vollständigste Accommodationsruhe, d. h. vollkommene Entspannung des Ciliarmuskels vorausgesetzt, drei verschiedene Refractionszustände.

Werden Lichtstrahlen, welche von einem unendlich weit entfernten Punkte ausgehend, also parallel, auf die Cornea fallen, gerade auf der Retina zu einem Bildpunkt vereinigt, so ist Emmetropie — liegt dieser Bildpunkt vor der Retina, so ist Myopie — liegt er hinter der Retina, d. h. convergiren die Strahlen nach ihrer Brechung im dioptrischen Apparat nach einem hinter der Retina gelegenen Punkt, so ist Hypermetropie vorhanden.

Vielleicht wird es zur Erläuterung des eben gesagten beitragen, wenn wir daran erinnern, dass das Auge als optisches Instrument betrachtet, ganz ähnlich wie eine camera obscura beschaffen ist. In der That muss sowohl in der camera obscura des Photographen als im Auge dafür gesorgt werden, dass das optische Bild der fixirten Objecte genau auf der lichtempfindlichen Schicht mit voller Schärfe zum Ausdruck komme. Unter welchen Bedingungen wird nun dieser Anforderung genügt?

Betrachten wir zunächst die camera obscura, welche in ihrer einfachsten Form lediglich aus einem Convexglas und einer mattgeschliffenen Tafel besteht, auf welcher das optische Bild aufgefangen wird. Letzteres kommt bekanntlich dadurch zu Stande, dass die Lichtstrahlen, welche von jedem einzelnen Punkte des Objectes ausgehen, wieder in einen Punkt vereinigt werden. Wir können daher das Object sowohl als das Bild betrachten als zusammengesetzt aus unendlich vielen Punkten, und was von einem Objectpunkt und dem dazu gehörenden Bildpunkt gilt, das gilt von allen.

Ist die Lage des Objectpunktes, d. h. seine Entfernung vom Convexglas gegeben, so hängt die Lage des Bildpunktes ab von der Brennweite der Linse, oder von der Entfernung, in welcher parallele Lichtstrahlen, solche also, welche von einem unendlich weit entfernten Punkte ausgegangen sind, in einen Punkt zusammengebrochen werden. Je kürzer diese Vereinigungsweite ist, um so grösser ist die Brechkraft der Linse. Brennweite und Brechungsvermögen stehen also in umgekehrtem Verhältniss. Hat z. B. eine Linse eine Brennweite von einem Zoll, eine andere eine solche von zwei Zoll, eine dritte eine Brennweite von drei Zoll, so verhält sich das Brechungsvermögen dieser Linsen wie $1 : \frac{1}{2} : \frac{1}{3}$. Man drückt daher den optischen Werth einer Linse aus durch einen Bruch dessen Zähler eins ist und dessen

Nenner die Brennweite der Linse angiebt. Der optische Werth einer Linse von 10 Zoll Brennweite wird also ausgedrückt durch $_1{}^1\!/_{10}$; derselbe ist zehnmal geringer als der einer Linse von 1 Zoll Brennweite. Geradesogut wie das Zollmaass kann man natürlich jede andere Maasseinheit den Werthen, welche hier in Rechnung gestellt werden, zu Grunde legen.

Fig. 1.

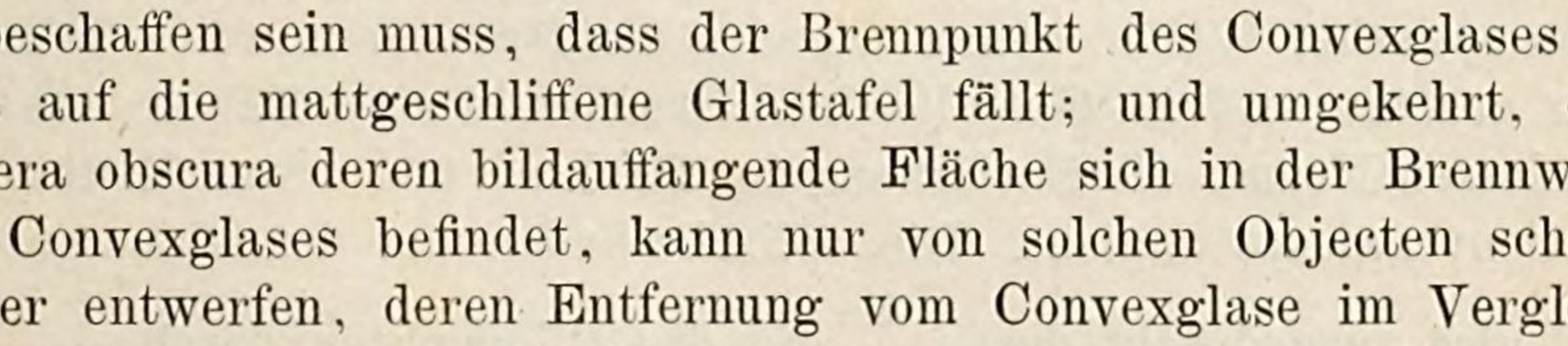

In Fig. 1 ist f der zu einem unendlich weit entfernten Objectpunkt gehörende Bildpunkt, die Vereinigungsweite für parallele Strahlen, die Hauptbrennweite des Convexglases, liegt also in dem Punkte f. Der optische Werth des Glases demnach würde ausgedrückt und vorkommenden Falls in Rechnung gesetzt werden als: $\frac{1}{f}$.

Aus dieser Auseinandersetzung ergiebt sich zunächst, dass eine camera obscura, welche Bilder weit entfernter Objecte entwerfen soll, so beschaffen sein muss, dass der Brennpunkt des Convexglases gerade auf die mattgeschliffene Glastafel fällt; und umgekehrt, eine camera obscura deren bildauffangende Fläche sich in der Brennweite des Convexglases befindet, kann nur von solchen Objecten scharfe Bilder entwerfen, deren Entfernung vom Convexglase im Vergleich zur Brennweite als unendlich betrachtet werden darf. Dieselben optischen Verhältnisse zeigt das emmetropische Auge; vollständige Entspannung der Accommodation vorausgesetzt liegt hier die Retina gerade in der Hauptbrennweite des dioptrischen Apparates.

Befindet sich der Objectpunkt nicht in unendlicher Entfernung, so fällt der Bildpunkt auch nicht mit der Hauptbrennweite zusammen, die Lage des Bildpunktes wird dann, wie schon erwähnt, bestimmt durch die Entfernung des Objectpunktes und durch die Hauptbrennweite oder den optischen Werth des Convexglases.

Schon aus Fig. 1 ist ersichtlich, dass Lichtstrahlen, welche von f ausgehen im Convexglas so gebrochen werden, dass sie in unendlicher Entfernung hinter demselben in einen Bildpunkt vereinigt werden, oder was dasselbe ist und durch die punktirten Linien angedeutet wird, sie nehmen eine Richtung an, als ob sie von einem in unendlicher Entfernung vor dem Glase gelegenen Punkt ausgegangen wären.

Je weiter der Objectpunkt vom Convexglas abrückt, um so mehr

nähert sich der Bildpunkt an, bis er endlich bei unendlicher Entfernung des Objectpunktes mit der Hauptbrennweite zusammen fällt. Lichtstrahlen also, welche von einem Punkte divergiren dessen Entfernung grösser ist als die Hauptbrennweite, werden nach ihrem Durchgange durch das Convexglas convergent und schneiden sich in einem Bildpunkt, dessen Entfernung ebenfalls grösser ist als die Brennweite.

Fig. 2.

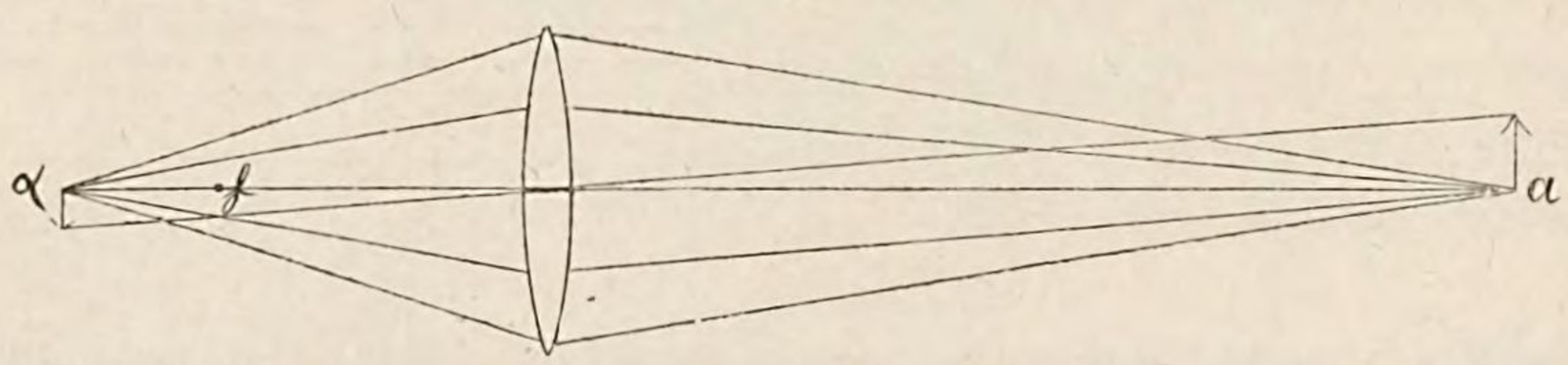

Ist z. B. in Fig. 2 f die Brennweite des Convexglases, a der leuchtende Punkt und α der Bildpunkt, so wird von einem in a befindlichem Object bei α ein umgekehrtes verkleinertes Bild entworfen, während wenn die Lichtstrahlen von α aus divergiren, ihre Vereinigung in a stattfinden und ein umgekehrtes vergrössertes Bild zu Stande kommen würde. Die Entfernungen von a und α sind also conjugirte Brennweiten, deren optischer Werth, genau wie der der Hauptbrennweite, in Rechnung gesetzt wird in Gestalt eines Bruches, dessen Zähler eins ist und dessen Nenner die Entfernung der Punkte a und α vom Mittelpunkt des Convexglases angiebt. Die optische Bedeutung des Objectpunktes wird also ausgedrückt durch $\frac{1}{a}$, die des Bildpunktes durch $\frac{1}{\alpha}$. Wir gewinnen auf diese Weise drei optische Werthe, $\frac{1}{f}$, $\frac{1}{a}$ und $\frac{1}{\alpha}$, deren Verhältniss zu einander enthalten ist in der Formel $\frac{1}{a} + \frac{1}{\alpha} = \frac{1}{f}$. Diese Formel ermöglicht es uns, wenn zwei Werthe gegeben sind, den dritten zu berechnen. Haben wir z. B. eine camera obscura deren Convexglas eine Brennweite von 4 Zoll besitzt, während sich die bildauffangende Tafel nicht in der Brennweite befindet, sondern 5 Zoll vom Convexglas entfernt ist, so sind uns bekannt die Werthe von f, d. h. die Hauptbrennweite, und α, d. h. die Entfernung in welcher das Bild zu Stande kommen soll. Die Formel $\frac{1}{a} + \frac{1}{\alpha} = \frac{1}{f}$ verwandelt sich also in $\frac{1}{a} + \frac{1}{5} = \frac{1}{4}$; $\frac{1}{a}$ also $= \frac{1}{20}$, das Object muss sich in 20 Zoll Entfernung befinden um sein Bild auf der Tafel zu entwerfen, oder

anders ausgedrückt, die camera obscura ist eingestellt auf eine Entfernung von 20 Zoll.

Derselbe Fall kommt nun auch beim Auge vor, es kann eingestellt sein auf eine bestimmte endliche Entfernung entweder durch die Wirkung der Accommodation, oder durch seinen optischen Bau. Letzteres ist der Fall im kurzsichtigen Auge.

Die dritte Möglichkeit endlich ist die, dass in der camera obscura die bildauffangende Tafel sich näher am Convexglase befindet als der Brennpunkt. Auf welche Entfernung ist nun das Instrument eingestellt? wo muss sich nun das Object befinden, dessen Bild auf der Tafel entworfen werden soll?

Wir haben eben gesehen, dass in endlicher Entfernung befindliche Objecte ihre Bilder jenseits der Hauptbrennweite entwerfen, je weiter sich das Object entfernt um so mehr nähert sich das Bild dem Brennpunkt und endlich, wenn das Object sich in unendlicher Ferne befindet, kommt das Bild genau in der Hauptbrennweite des Convexglases zu Stande. Weiter als unendlich kann aber kein Object vom Convexglase entfernt sein, eine camera obscura also, deren Tafel sich näher am Convexglase befindet als der Hauptbrennpunkt, kann überhaupt keine deutlichen Bilder liefern. Da aber auch dieser Fall beim Auge, und zwar beim hypermetropischen Auge sich verwirklicht findet, so müssen wir ihn genauer betrachten und die Lösung mit Hülfe der Formel für die conjugirten Brennweiten suchen.

Fig. 3.

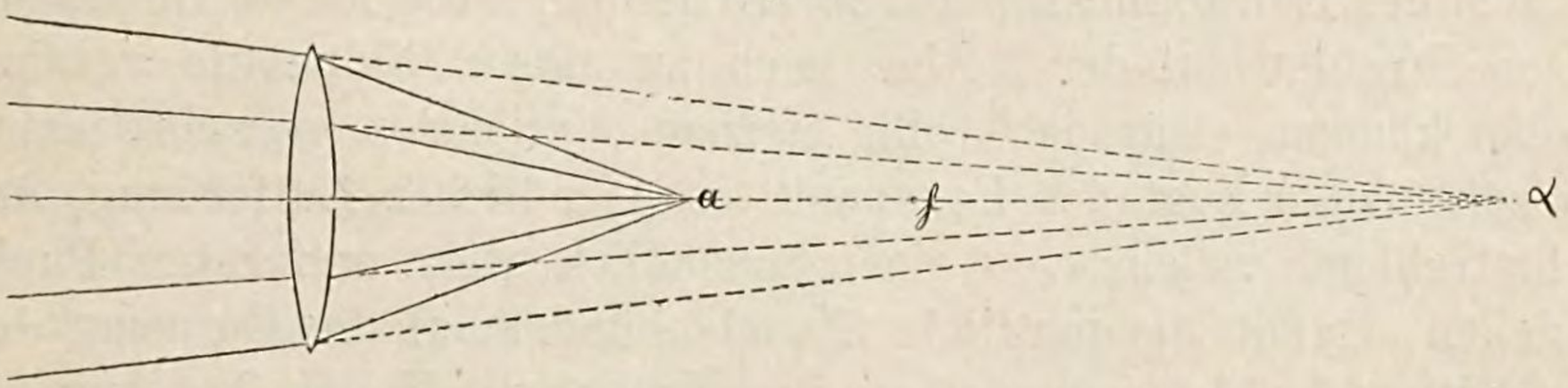

Hat z. B. das Convexglas in Fig. 3 eine Brennweite von 3 Zoll ist also $\frac{1}{f} = \frac{1}{3}$ und befindet sich die bildauffangende Tafel bei a in einer Entfernung von 2 Zoll, also $\frac{1}{a} = \frac{1}{2}$, so ergiebt die Berechnung nach der Formel $\frac{1}{a} + \frac{1}{\alpha} = \frac{1}{f}$

$$\frac{1}{2} + \frac{1}{\alpha} = \frac{1}{3} \text{ oder } \frac{1}{\alpha} = \frac{1}{3} - \frac{1}{2} = -\frac{1}{6}.$$

Das Minuszeichen drückt aus, dass Lichtstrahlen, welche von dem Punkte a

ausgehen, nach ihrer Brechung im Convexglase so divergiren würden als ob sie von α ausgegangen wären; α ist also der Bildpunkt von a, da sich die Lichtstrahlen aber in α nicht wirklich schneiden, sondern nur so divergiren als ob sie von α ausgegangen wären, so bezeichnet man α als virtuelles Bild von a.

Es folgt daraus aber weiter, dass wenn wir im Stande sind den von einem beliebigen Punkte ausgegangenen Lichtstrahlen eine Richtung zu geben, dass sie nach dem Punkte α convergiren, so wird dann nach der Brechung im Convexglas das optische Bild dieses Objectpunktes in a entworfen werden. Unter dieser Bedingung wird trotz des fehlerhaften Baues der camera obscura dennoch ein deutliches Bild zu Stande kommen — und dies ist die Aufgabe welche wir für das hypermetropische Auge zu lösen haben.

Emmetropie.

Nach dem eben Gesagten ist der optische Bau des emmetropischen Auges der Art, dass es bei völliger Accommodationsruhe auf weit entfernte Objecte eingestellt ist, und von diesen deutliche Netzhautbilder entwirft. Die Fähigkeit auch in der Nähe deutlich zu sehen wird vermittelt durch die Accommodation.

Als die Grenzen derselben bezeichnet man den Fernpunkt und den Nahepunkt. Der Begriff des Fernpunktes fällt ganz zusammen mit dem des Refractionszustandes. Er ist der entfernteste Lichtpunkt, dessen Strahlen auf der Retina noch zu einem Bildpunkte vereinigt werden können. Für das völlig accommodationslos gedachte emmetropische Auge liegt der Fernpunkt in unendlicher Entfernung, denn Lichtstrahlen, welche von einem unendlich weit entfernten Punkte ausgehen, treffen als parallele Strahlenbündel auf die Cornea. Jede Contraction des Accommodationsmuskels hat die Folge, das Auge auf einen näher gelegenen Punkt einzurichten; der nächste Punkt, auf welchen durch die möglichst stärkste Anspannung des Accommodationsmuskels das Auge eingestellt werden kann, ist der Nahepunkt. Der Raum zwischen Fernpunkt und Nahepunkt wird als das Accommodationsgebiet bezeichnet.

Donders hat gezeigt, dass zwischen einem absoluten und binocularen Nahepunkt zu unterscheiden ist. Der binoculare Nahepunkt ist der nächste Punkt, für welchen die Accommodation bei gleichzeitiger Convergenz der Sehaxen auf den Fixirpunkt, also mit binocularem Sehact eingestellt werden kann. Der absolute Nahepunkt stellt überhaupt das Maximum der erreichbaren Accommodationsanspannung dar. In-

dessen wird diese grösstmöglichste Leistung der Accommodation, welche das Auge auf den absoluten Nahepunkt einstellt, nur mit einer relativ zu starken Sehaxen-Convergenz (also nur mit monocularer Fixation) erreicht.

Das eben angedeutete Verhältniss zwischen Sehaxen-Convergenz und Accommodationsspannung wurde ebenfalls zuerst von Donders in seiner ganzen Wichtigkeit erkannt und durch gründliche Untersuchungen ins Licht gestellt. Für das emmetropische Auge ergab sich dabei, dass zwar im Allgemeinen stets die Accommodation auf denselben Punkt eingestellt ist, in welchem sich die Sehaxen schneiden, beim gewöhnlichen Gebrauch der Augen fallen unter normalen Verhältnissen der Convergenzpunkt der Sehaxen und der Punkt, auf welchen das Auge als optisches Instrument eingestellt ist, genau zusammen. Dennoch aber handelt es sich dabei nicht, wie man früher annahm, um eine unabänderliche und unlösbare Verbindung zwischen Sehaxen-Convergenz und Accommodationsspannung. Mit einer und derselben Accommodationsspannung kann sich eine grössere oder geringere Convergenz der Sehaxen verbinden, und umgekehrt bei unverändertem Convergenzwinkel kann sich die Accommodationsanspannung sowohl vermehren als vermindern. Man bezeichnet diesen freien Spielraum, welchen bei unveränderter Richtung der Sehaxen das Accommodationsvermögen besitzt, als das relative Accommodationsgebiet. Bei unverändertem Convergenzwinkel der Sehaxen kann sich die Accommodation also anspannen bis zum relativen Nahepunkt und erschlaffen bis auf den relativen Fernpunkt.

Durch ebenso sinnreiche als genaue Versuche hat Donders nicht nur den Nachweiss für die Existenz der relativen Accommodation geliefert, sondern auch die Lage des relativen Accommodationsgebiets, des relativen Nahepunktes und Fernpunktes für jede gegebene Sehaxen-Convergenz genau bestimmt.

Mit Hülfe von Prismen sind wir im Stande bei unveränderter Accommodationsanspannung die Sehaxen-Convergenz zu verändern.

Wird z. B. Fig. 4 der Punkt *a* mit beiden Augen fixirt und voll-

Fig. 4.

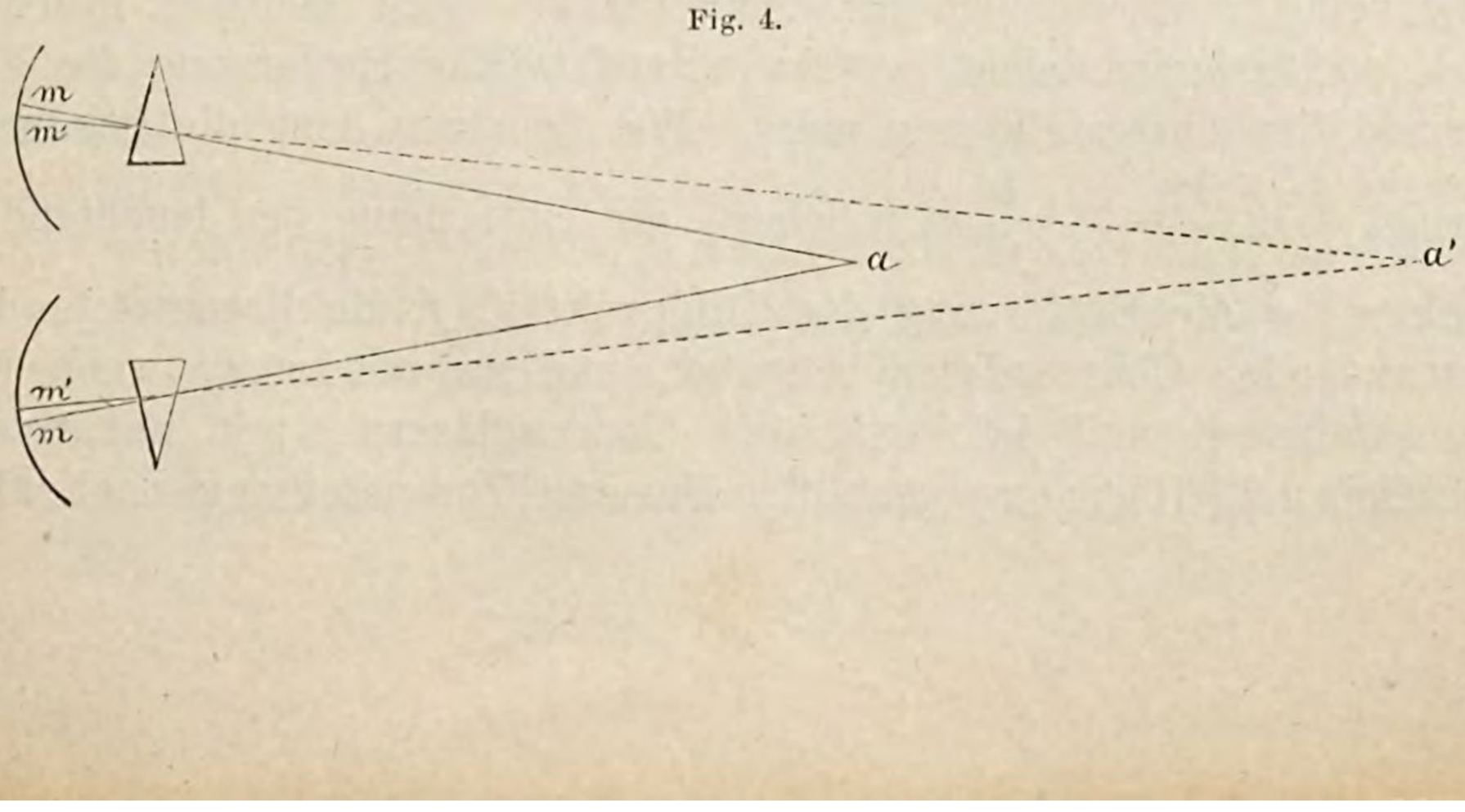

vollkommen deutlich gesehen, so wird auch ein scharfes Netzhautbild beiderseits auf der macula lutea in *m* entworfen. Bringen wir jetzt Prismen mit dem brechenden Winkel nach aussen vor die Augen, so werden die von *a* ausgehenden Lichtstrahlen nach *m'* abgelenkt und es wird desshalb zunächst der Punkt *a* doppelt gesehen. Bald aber stellt sich das binoculare Einfachsehen wieder her und zwar nachweislich dadurch, dass durch eine laterale Drehung der Cornea die macula lutea von *m* nach *m'* bewegt wird. Die Ablenkung der Prismen wird also durch eine compensirende Ablenkung der Sehaxen ausgeglichen und es wird leicht sein festzustellen, innerhalb welcher Grenzen dies möglich ist. Umgekehrt kann man natürlich durch Prismen mit der Basis nach aussen bewirken, dass die Sehaxen sich in einem Punkte schneiden, welcher näher als *a* am Auge liegt, während die Accommodation unverändert auf den Punkt *a* eingestellt bleibt.

Noch übersichtlicher gestalten sich die Resultate mit der von Donders hauptsächlich benutzten Methode, welche bei unveränderter Sehaxen-Convergenz die Grenzen der Accommodation bestimmt.

Befindet sich z. B. der fixirte Punkt *a* (Fig. 5) in 12″ Entfernung

Fig. 5.

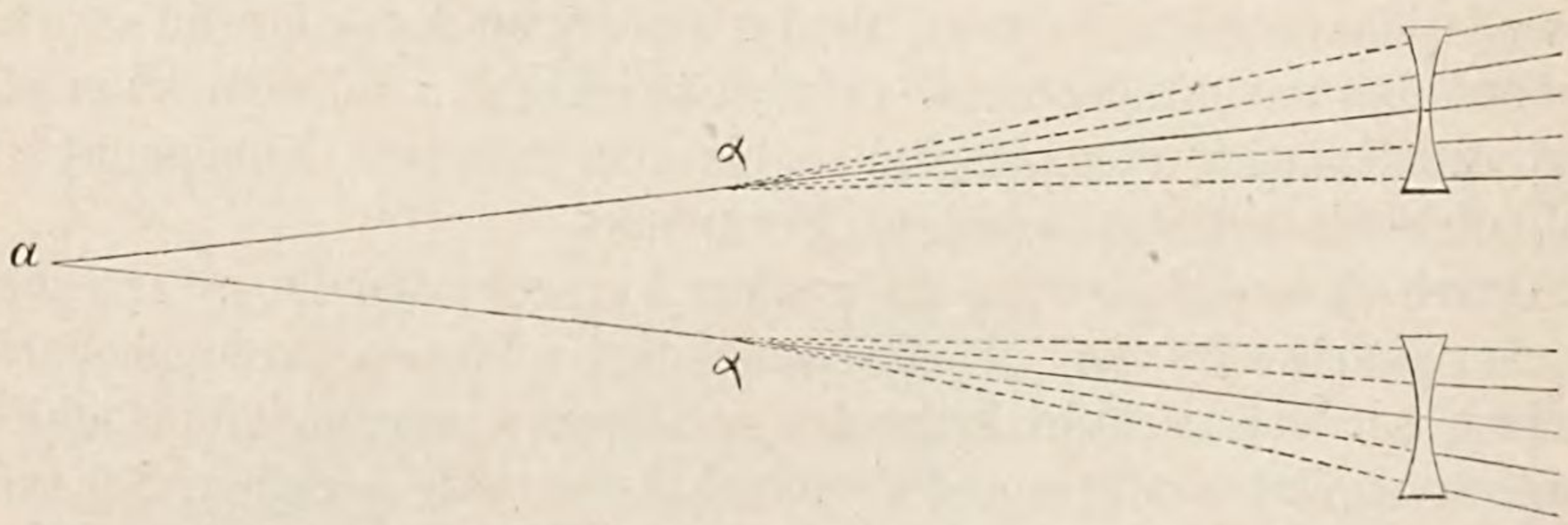

vom Auge, so kann man bei unveränderter Convergenz der Sehaxen feststellen, mit welchen Concav- und Convexgläsern derselbe noch deutlich gesehen werden kann. Es sei z. B. concav 12 das stärkste Concavglas, mit welchem binocular in 12″ noch deutlich gesehen wird, so lässt sich leicht berechnen, auf welche Entfernung die Accommodation eingestellt sein muss. Wir benutzen dazu die bekannte Formel $\frac{1}{a} + \frac{1}{\alpha} = \pm \frac{1}{f}$, in welcher *a* die Entfernung des leuchtenden Punktes, α die Entfernung des Bildpunktes, *f* die Brennweite des Concav- oder Convexglases bedeutet, und zwar wird *f*, wenn die Brennweite virtuell ist, wie bei Concavgläsern, mit negativem Vorzeichen in Rechnung gestellt. Unserer Voraussetzung nach also

ist $a = 12$, $f = 12$, die Formel $\frac{1}{\alpha} + \frac{1}{a} = -\frac{1}{f}$ verwandelt sich also in das einfache Exempel $\frac{1}{12} + \frac{1}{\alpha} = -\frac{1}{12}$ oder $\frac{1}{\alpha} = -\frac{1}{6}$. Der virtuelle Bildpunkt α, welchen das Concavglas von dem Punkte a entwirft, liegt also 6″ vom Concavglas entfernt. D. h. nach ihrer Brechung im Concavglas divergiren die Strahlen so, als ob sie von dem 6″ vor dem Glas gelegenen Punkt α ausgegangen wären. Auf diese Entfernung muss die Accommodation eingestellt sein, wenn der Punkt α deutlich und einfach gesehen wird, während die Sehaxen sich nach wie vor im Punkte a schneiden. — Legen wir dem Versuch also eine Convergenz der Sehaxen auf eine Entfernung von 12″ zu Grunde und ist concav 12 das stärkste Concavglas, mit welchem das Fixationsobject noch scharf gesehen werden kann, so folgt daraus, dass wir bei der gegebenen und unverändert festgehaltenen Sehaxen-Convergenz dennoch im Stande sind, die Accommodation auf einen weit näher gelegenen Punkt einzustellen, und wir finden für diesen Fall den relativen Nahepunkt in 6″ vom Concavglas oder, vorausgesetzt dass die Entfernung zwischen dem Concavglas und dem optischen Mittelpunkt des Auges $\frac{1}{2}$″ beträgt $6\frac{1}{2}$″ vom letzteren.

Bestimmen wir in derselben Weise und bei demselben Convergenzgrade das stärkste Convexglas, mit welchem der Punkt a noch deutlich gesehen werden kann, so muss sich dabei natürlich die Accommodation erschlaffen und auf Lichtstrahlen von geringerer Convergenz einstellen, wenn noch ein deutliches Netzhautbild zu Stande kommen soll. Finden wir nun, dass bei unveränderter Sehaxen-Convergenz auf eine Entfernung von 12″ convex 16 das stärkste Convexglas ist, mit welchem der fixirte Punkt noch deutlich gesehen wird, so können wir daraus mit Hülfe derselben Formel den Punkt berechnen, auf welchen die Accommodation während des Versuches eingestellt sein musste. Die Formel $\frac{1}{a} + \frac{1}{\alpha} = \frac{1}{6}$ verwandelt sich hier in die Rechnung $\frac{1}{12} + \frac{1}{\alpha} = \frac{1}{16}$ oder $\frac{1}{\alpha} = -\frac{1}{48}$, d. h. der virtuelle Bildpunkt, den das Convexglas von dem Fixirpunkt a entwirft, befindet sich 48″ vom Convexglas entfernt, oder die von a ausgehenden Lichtstrahlen divergiren nach ihrer Brechung im Convexglas so, als ob sie ausgegangen wären von einem 48″ vom Convexglas entfernten Punkte. Dieser Divergenz der Lichtstrahlen muss das Auge bei unveränderter Sehaxen-Convergenz sich angepasst haben, wenn ein scharfes und einfaches Bild von a gesehen wird. Wir finden also bei dem hier gewählten Beispiel einer Sehaxen-Convergenz auf 12″, den relativen

Nahepunkt in etwa 6″, den relativen Fernpunkt in 48″ vom Auge. Da nun der Regel nach die Accommodationseinstellung zusammenfällt mit dem Schnittpunkt der Sehaxen, so zerfällt das gesammte relative Accommodationsterrain in zwei Theile, von denen das eine hinter, das andere vor dem Schnittpunkt der Sehaxen liegt. Der Theil des relativen Accommodationsterrains, welcher zwischen dem Fixationspunkt und dem relativen Fernpunkt liegt, wird als der negative Theil bezeichnet, weil er unter gewöhnlichen Umständen, bei der Accommodationsanspannung auf den binocular fixirten Punkt verbraucht wird. Der andere Theil, welcher sich vom Schnittpunkt der Sehlinie bis zum relativen Nahepunkt erstreckt, heisst der positive Theil der relativen Accommodationsbreite, weil er die bei der gegebenen Sehaxen-Convergenz noch nicht verbrauchte, also nicht disponible Accommodationsanspannung darstellt. Die Resultate, welche bei einer systematischen Durcharbeitung dieser Versuchsreihe von Donders festgestellt wurden, lassen sich der Hauptsache nach folgendermaassen zusammenfassen: 1) Bei parallelen Sehaxen ist das emmetropische Auge auf seinen Fernpunkt eingestellt, die Accommodation ist also völlig erschlafft und eine weitere Erschlaffung nicht mehr möglich, wohl aber kann sich die Accommodation noch weiter anspannen. Alle Emmetropen mit guter Accommodationsbreite können auch noch mit Concavgläsern deutlich in die Ferne sehen, wobei die Accommodation trotz des Parallelismus der Sehaxen auf die Entfernung des negativen Brennpunktes der Concavgläser eingestellt sein muss. (Bei jugendlichen Individuen mit normaler Accommodation liegt der mit parallelen Sehaxen erreichbare relative Nahepunkt etwa 12″ vom Auge.) Das relative Accommodationsterrain ist bei paralleler Sehaxenrichtung völlig positiv, d. h. es ist wohl noch eine stärkere Anspannung aber keine weitere Erschlaffung möglich.

2) Bei der Convergenz für den binocularen Nahepunkt ist keine weitere Anspannung, sondern nur noch eine Erschlaffung der Accommodation möglich; das relative Accommodationsterrain ist also völlig negativ.

3) Bei den Convergenzgraden für mittlere Entfernungen, wie sie zum Arbeiten der Regel nach benutzt werden (von 8″ bis 24″), ist der positive Theil der relativen Accommodationsbreite grösser als der negative, d. h. von dem bei diesen Convergenzgraden disponibeln Accommodationsvermögen wird immer nur der kleinere Theil wirklich verbraucht.

Auf eine sehr anschauliche Weise hat Donders diese Resultate graphisch dargestellt. Das Princip dieser diagrammatischen Darstellung ist, dass die gegenseitige Entfernung zweier Linien

eine bestimmte Accommodationsleistung ausdrückt, welche als Maasseinheit angenommen wird. Als Maasseinheit wurde $\frac{1}{24}$ gewählt, (d. h. eine Accommodationsleistung, welche gleichzusetzen ist der Wirkung eines Convexglases von 24 Zoll Brennweite). Beginnen wir nun in Fig. 6 mit der untersten mit ∞ bezeichneten Linie, so ist damit die Einstellung des Auges auf parallele Strahlen repräsentirt, die zweite

Fig. 6.

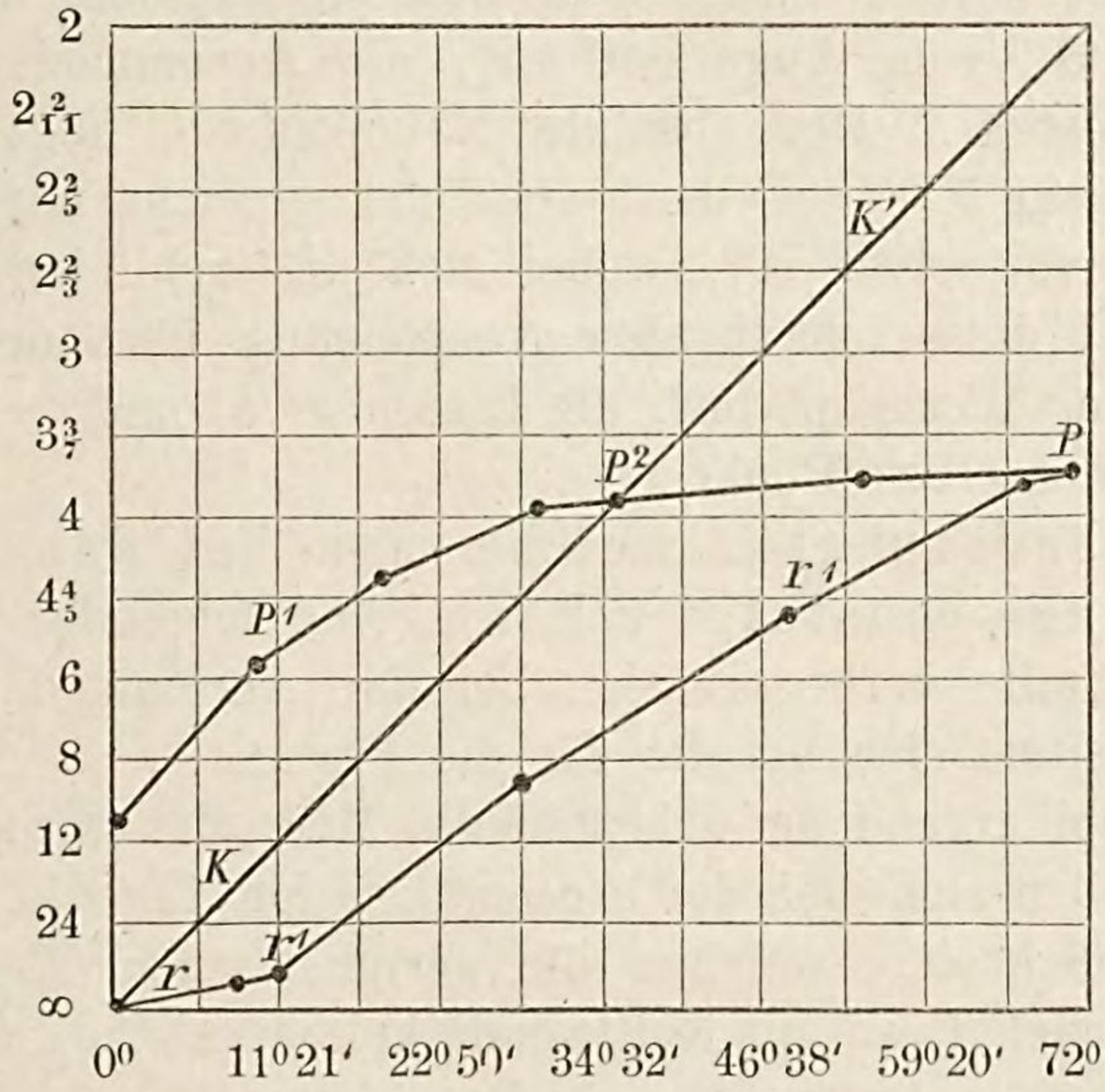

mit 24 bezeichnete wagerechte Linie deutet die Erhöhung der Accommodationsspannung um $\frac{1}{24}$ oder die Einstellung des Auges auf eine Entfernung von 24 Zoll an;

die dritte mit 12 bezeichnete ist = 2. $\frac{1}{24}$
die vierte mit 8 bezeichnete ist = 3. $\frac{1}{24}$
die sechste mit $4\frac{4}{5}$ bezeichnete ist = 7. $\frac{1}{24}$ u. s. w.

Die diagonale Linie *K K'* stellt die Convergenz der Sehlinien dar; die links vertical über einander stehenden Zahlen drücken die Entfernungen in Zoll aus, die unter der Figur stehenden Zahlen geben den diesen Entfernungen entsprechenden Convergenzwinkel an (bei einer Distance beider Augen von 64 Mm).

Die Lage des relativen Nahepunkts bei jedem gegebenen Convergenzwinkel wird dargestellt durch die Linie p^1 p^2 p, ebenso die dazu gehörende Lage des relativen Fernpunktes durch die Linie r r^1. Die in diesen Linien markirten Punkte wurden durch direkte Untersuchung festgestellt.

Die Figur zeigt also, dass das Auge, dessen relatives Accom-

modationsgebiet sie graphisch darstellt, mit parallelen Sehlinien seinen relativen Nahepunkt in 11″ findet, bei einem Convergenzwinkel von 22° 50′ erstreckt sich das relative Accommodationsterrain von 12″ bis etwa 4,5″. In p^2, wo die Nahepunktslinie die Diagonale $K\,K'$ schneidet, liegt der binoculare Nahepunkt. Nimmt die Convergenz der Sehlinien noch mehr zu, z. B. bis auf 46° 38′, so bleibt die Linie $p^2\,p$ unterhalb der Diagonalen $K\,K'$, d. h. die Accommodationsspannung bleibt zurück hinter dem Convergenzpunkt der Sehaxen; derselbe liegt 3″ vom Auge entfernt, die Accommodation ist nur auf 3,8″ eingestellt. Der absolute Nahepunkt p liegt noch etwas näher, nämlich in 3,7″, er wird aber nur erreicht mit einem Convergenzwinkel von etwa 70°, wobei sich die Sehlinien in etwa 2″ schneiden. Bei dieser maximalen Anspannung hört der Accommodationsspielraum überhaupt auf; die Linien $p^2\,p^1$ und $r\,r^1$ enden hier in einem und denselben Punkt.

Die Veränderungen, welche man bei der Accommodation am Auge constatiren kann, sind folgende:

1) Die Pupille verengert sich bei der Accommodation für die Nähe, sie erweitert sich bei der für die Ferne.

2) Der Pupillarrand der Iris und die Mitte der vorderen Linsenfläche verschieben sich bei der Accommodation für die Nähe etwas nach vorn; gleichzeitig weichen die peripherischen Theile der Iris nach hinten zurück (was mit Nothwendigkeit geschehen muss, da das Volumen des humor aqueus unverändert bleibt).

3) Die vordere Fläche der Linse wird gewölbter beim Nahesehen, sie flacht sich wieder ab beim Sehen in die Ferne. Dieser Vorgang, offenbar der wichtigste für die Accommodation, lässt sich direkt beobachten durch das Studium der von der vorderen und hintereu Linsenfläche entworfenen Bilder. Bei der Accommodation für die Nähe wird das von der vorderen Linsenfläche reflectirte Bild kleiner, was eine stärkere Krümmung derselben erweist, und es erleidet gleichzeitig eine Ortsveränderung, welche auf eine Verschiebung der spiegelnden Fläche nach vorn zu beziehen ist.

4) Auch das Spiegelbildchen, welches die hintere Fläche der Linse entwirft, verkleinert sich bei der Accommodation für die Nähe, woraus geschlossen werden darf, dass die hintere Linsenfläche beim Nahesehen sich ebenfalls stärker wölbt; eine gleichzeitige Ortsveränderung dieser Fläche scheint nicht stattzufinden*). (Hensen und Völkers fanden dagegen beim Hunde eine Verschiebung der hinteren Linsenfläche nach hinten.)

---

*) Helmholtz: Physiologische Optik. §. 12.

Sowohl durch Beobachtung an Iridectomirten als an Albinos mit durchsichtiger Iris*) ist es unzweifelhaft erwiesen, dass zwischen den Ciliarfortsätzen und dem Linsenaequator stets ein freier Zwischenraum bleibt, in welchem die Zonula ausgespannt ist; es ist sonach unzweifelhaft, dass die Contraction des Ciliarmuskels nicht mit einer direkten Compression des Linsenaequators verbunden ist. Die Vorgänge, welche nach Iridectomie in der Gegend der Ciliarfortsätze, der Zonula und des Linsenaequators zu beobachten sind, wurden besonders von Coccius**) genau erforscht. Derselbe constatirte, dass bei der Accommodation für die Nähe die Spitzen der Ciliarfortsätze nach vorwärts, nach der Iris hin, verschoben werden, und zwar in einer Ebene, welche mit dem sagittalen Durchmesser des Auges einen spitzen Winkel bildet; der von den Ciliarfortsätzen gebildete Kreis wird dabei also verengert. Gleichzeitig sah Coccius eine Anschwellung der Ciliarfortsätze und in Uebereinstimmung mit Becker eine Verbreiterung des Zonularraumes; auch die Bewegung des Linsenrandes von der Peripherie nach dem Centrum ist nach Coccius direkt zu beobachten.

Hensen und Völkers***) constatirten bei Hunden gleichzeitig mit der Contraction des Ciliarmuskels eine Verschiebung der Choroidea nach vorn, welche Adamiuk†) zwar bestätigt, für das menschliche Auge aber, dessen Ciliarmuskel einen anderen Bau zeigt als der des Hundes, nicht für wahrscheinlich hält. Eine während der Accommodationsanspannung auf die Retina ausgeübte Zugwirkung schliesst Czermak††) aus dem von ihm beschriebenen Accommodationsphosphen.

Die an der Linse zu beobachtenden Vorgänge spielen jedenfalls die wichtigste Rolle bei der Accommodation und man hat allen Grund zu der Annahme, dass sie auch vollkommen ausreichen, die Veränderung der optischen Einstellung zu erklären, es wird nur noch genauer auseinanderzusetzen sein, wodurch die Veränderung der Linse bewirkt wird.

Zunächst gehen wir wieder von dem oben bereits aufgestellten Satz aus, dass das Auge bei völliger Accommodationsruhe auf seinen Fernpunkt eingestellt ist, dass also jede Bethätigung der Accommodation das Auge auf eine geringere Distanz als die des Fernpunktes einstellt. Der blosse Nachlass der Accommodationsanspan-

---

*) Becker: Wiener medicinische Jahrbücher 1863 u. 64.
**) Der Mechanismus der Accommodation. Leipzig 1868.
***) Hensen und Völkers über den Mechanismus der Accommodation. Kiel 1868.
†) Centralblatt f. d. med. Wissensch. 1870. No. 19.
††) Archiv f. Ophth. VII. 1. 147.

nung bewirkt ein Rückgehen der optischen Einstellung auf den Fernpunkt. Für die Richtigkeit dieser Voraussetzung spricht der Umstand, dass wir, sowohl bei artificieller (Atropin) als pathologischer Accommodationslähmung, das Auge auf seinen Fernpunkt eingestellt finden.

Der Accommodationsvorgang reducirt sich hiernach auf ein Widerspiel elastischer Kräfte (der Linse einerseits, der Zonula andererseits), welches durch den Ciliarmuskel in Gang gesetzt wird. Die Linse hat ihrer Elasticität nach das Bestreben sich der Kugelgestalt anzunähern; Helmholtz*), welcher die hier auseinandergesetzte Auffassung zuerst aufstellte, fand auch wirklich an lebenden Augen beim Sehen in die Ferne, also in der Accommodationsruhe die Dicke der Linse geringer als sie an todten Linsen je gefunden wird.

Die Zonula, welche zwischen Linsenäquator und Ciliarfortsätzen ausgespannt und mit beiden fest verbunden ist, hat das Bestreben, durch ihren elastischen Zug die Linse abzuflachen; sobald die Zonula erschlafft wird. wird also die Linse ihrem eigenen Elasticitätsbestreben folgen und keine stärkere Wölbung annehmen.

Man kann mit überwiegender Wahrscheinlichkeit annehmen, dass die radiären sowohl als die circulären Fasern des Ciliarmuskels durch gleichzeitiges Zusammenwirken die Zonula erschlaffen. Die Elasticität der Linse wird dadurch freigegeben und es tritt die oben auseinandergesetzte Formveränderung derselben ein; mit dem Nachlass der Muskelcontraction gewinnt die elastische Spannung der Zonula wieder das Uebergewicht und bewirkt diejenige Abflachung der Linse, welche dem Ruhezustand der Accommodation, d. h. der Lage des Fernpunktes entspricht.

Optische Bestimmung der Accommodationsbreite.

Es liegt im Interesse der Praxis, ein einheitliches Maass für das Accommodationsvermögen zu besitzen, um bei verschiedenen Individuen oder auch bei demselben Individuum unter verschiedenen Umständen die Leistungen der Accommodation vergleichen zu können. Dieser Maassstab wurde von Donders in einer sehr einfachen Weise dadurch geschaffen, dass er die Leistung der Accommodation gleich setzte dem optischen Werth einer Convexlinse, welche dem ruhenden Auge hinzugefügt, dasselbe geleistet haben würde, wie die Accommodation.

---

*) Physiol. Opt. pag. 110.

Nehmen wir an die Linse L in Fig. 7 sei so eingestellt, dass Lichtstrahlen, welche parallel auf ihre Oberfläche fallen, bei f ver-

Fig. 7.

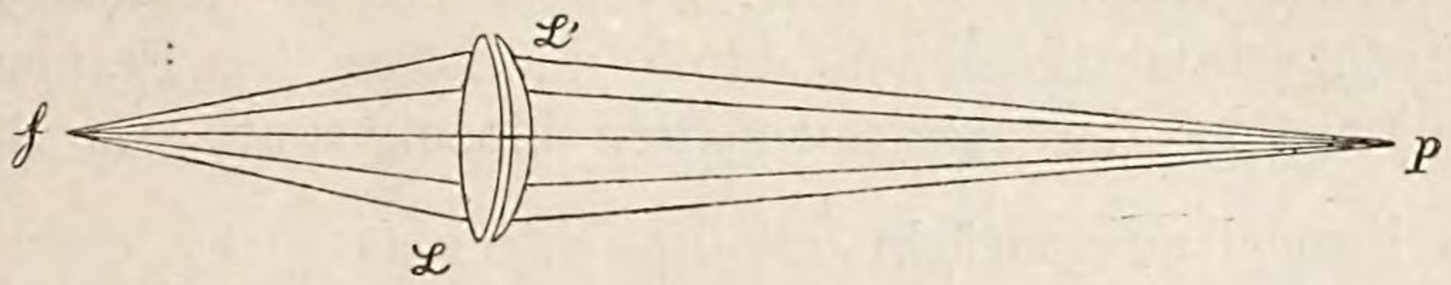

einigt werden. Eine bei f befindliche Tafel würde also, wie eine Landschafts-camera obscura scharfe Bilder weit entfernter Objecte zeigen. Soll jetzt das Instrument auf einen näheren, ebenfalls auf der Axe gelegenen Punkt z. B. auf p eingestellt werden, so würde dies der Regel nach dadurch geschehen, dass die Distanz zwischen L und f vergrössert wird; ist aber diese Distanz unveränderlich, so giebt es noch ein Mittel, dennoch ein scharfes Bild von p in der Entfernung von f zu entwerfen; man braucht zu diesem Zwecke nur einen Hülfsmenicus (L') mit der Linie L zu combiniren, dessen positive Brennweite so zu wählen ist, dass die Lichtstrahlen welche von p ausgehen nach ihrer Brechung in L' parallel werden; sie werden dann in paralleler Richtung auf die Linse L auffallen und folglich der ursprünglichen Voraussetzung gemäss in f vereinigt werden; beträgt z. B. die Entfernung des Punktes p von L' 4 Zoll, so muss der Convexminiscus offenbar eine Brennweite von 4″ haben; der optische Werth desselben würde also (im Sinne der bereits in Anwendung gezogenen Formel) ausgedrückt werden durch $+\frac{1}{4}$. Wir können diese Betrachtung ohne weiteres auf das Auge übertragen. Ein emmetropisches accommodationsloses Auge würde durch einen Convexmeniscus $+\frac{1}{4}$, welchen wir uns auf die vordere Fläche der Hornhaut aufgesetzt denken, eingestellt werden auf die Entfernung der Hauptbrennweite dieser Hülfslinse also auf 4″. Hat also ein emmetropisches Auge seinen Nahepunkt in 4″, so leistet jetzt die Accommodation dasselbe, was im accommodationslosen Auge der Convexmeniscus auch geleistet haben würde. Bezeichnen wir also die Accommodation durch den Buchstaben A, so bekommen wir für die Accommodationsgrösse eines Auges, dessen Fernpunkt in unendlicher Ferne, dessen Nahepunkt in 4″ liegt, den Ausdruck $\frac{1}{A} = \frac{1}{4}$. Der optische Werth der Accommodation wird also am besten ausgedrückt durch die Hauptbrennweite desjenigen Convexglases, welches zum Refractionszustande addirt, das Auge auf

dieselbe Entfernung eingestellt haben würde, auf welche es durch die Wirkung seiner physiologischen Kräfte accommodirt wird.

Der Nahepunkt (p) entspricht allemal derjenigen optischen Einstellung, welche das Auge erhält, wenn zu seinem anatomisch gegebenen Brechzustand (bestimmt durch die Lage des Fernpunktes r) noch die Leistung der Accommodation hinzukommt. Im Sinne der optischen Formel ausgedrückt erhalten wir also $\frac{1}{r} + \frac{1}{A} = \frac{1}{p}$ (d. h. Refraction plus Accommodation geben den Nahepunkt); eine unmittelbare Ableitung hiervon ist der Ausdruck $\frac{1}{A} = \frac{1}{p} - \frac{1}{r}$ d. h. wenn wir die Lage des Fernpunktes und des Nahepunktes kennen, so können wir die Grösse der Accommodation berechnen; der Werth den wir erhalten nimmt die Gestalt eines Bruches an, dessen Zähler 1 ist, während der Nenner die (der Regel nach in Zoll ausgedrückte) Brennweite derjenigen Convexlinse angiebt, welche zum ruhenden Auge hinzugefügt, dasselbe geleistet haben würde wie die Accommodation.

Dieselbe Ausdrucksweise findet auch Anwendung auf die relative Accommodationsgrösse, welche gewöhnlich mit A' bezeichnet wird.

Wir fanden z. B. pag. 11 bei einer Convergenz auf einen 12″ entfernten Punkt den relativen Fernpunkt in 48″, den relativen Nahepunkt in 6″, woraus sich der Werth der relativen Accommodationsbreite berechnet $\frac{1}{A} = \frac{1}{6} - \frac{1}{48} = \frac{1}{6,8}$. Der negative Theil der relativen Accommodationsbreite beträgt in demselben Beispiele $= \frac{1}{16}$, der positive $= \frac{1}{12}$.

Presbyopie.

Nachdem auf diese Weise ein allgemein gültiger Maassstab gewonnen war, auf welchen sich die Accommodationsbreite verschiedener Individuen reduciren liess, gelangte Donders zu dem weiteren Resultat, dass die Grösse der Accommodationsbreite abhängig ist vom Lebensalter. In gesetzmässiger Weise rückt mit den zunehmenden Jahren der Nahepunkt allmälig vom Auge ab, die Accommodationsbreite also wird dadurch verringert. Zwei Möglichkeiten lagen vor zur Erklärung dieser Erscheinung, entweder die Kräfte des Accommodationsmuskels mussten abnehmen, oder Veränderungen der Elasticitätsmomente, welche, wie wir gesehen haben, bei der Accommodation eine so wichtige Rolle spielen, mussten diesen Effect herbeiführen. Der Umstand, dass die Verringerung des Accommodationsvermögens

schon nachweisbar ist, zu einer Zeit zu welcher die Kräfte der gesammten übrigen Körpermuskulatur noch auf ihrem Höhepunkt stehen, muss den Verdacht vorzeitigen Kraftverlustes vom Accommodationsmuskel ablenken; andererseits aber liegen Gründe genug vor, welche für eine vom Lebensalter abhängige Veränderung der Linse sprechen.

Es ist bekannt, dass die Linse mit zunehmendem Lebensalter härter wird, und zwar scheint diese Verhärtung nach den Untersuchungen von F. J. v. Becker*) schon in einer sehr frühen Lebensperiode und zuerst im Linsenkern zu beginnen und sich von hier aus nach der Peripherie auszubreiten. Im späteren Lebensalter giebt sich diese Verhärtung auch der äusseren Betrachtung deutlich genug zu erkennen durch die stärkere Lichtreflexion, welche bei focaler Beleuchtung im Linsensysteme zu constatiren ist, und man darf gewiss annehmen, dass mit der Aenderung des Lichtbrechungscoëfficienten zugleich eine Veränderung der Elasticitätsmomente in der Weise eintritt, dass die Linse mehr und mehr die Fähigkeit verliert, auf die Contraction des Ciliarmuskels mit einer stärkeren Wölbung ihrer Krümmungsflächen zu antworten.

Das daraus hervorgehende allmählige Abrücken des Nahepunktes macht anfangs keine Beschwerde; noch im 20. Lebensjahre liegt nach Donders der Nahepunkt emmetropischer Augen durchschnittlich in $3\frac{3}{4}''$, im 35. Jahre noch in etwa 6″ und nur selten sind Emmetropen genöthigt, von einem so kurzen Objectabstand Gebrauch zu machen. Rückt der Nahepunkt aber mehr und mehr ab, so dass er in 15″ oder noch weiter entfernt liegt vom Auge, so machen sich Störungen bemerklich bei allen Beschäftigungen, welche ein deutliches Sehen in der Nähe verlangen, z. B. beim Lesen, Nähen etc. Werden die Objecte bis in das Gebiet des deutlichen Sehens d. h. bis jenseits des Nahepunktes abgerückt, so werden die Netzhautbilder zu klein, als dass ein andauerndes Sehen möglich wäre, bei einer Annäherung der Objecte diesseits der Nahepunktsgrenze werden die Netzhautbilder grösser, zugleich aber durch Zerstreuungskreise unklar. Dieser Unklarkeit der Netzhautbilder wird einigermaassen dadurch abgeholfen, dass gleichzeitig mit der Beschränkung der Accommodation meistens auch die Pupille enger wird, was eine Verkleinerung der Zerstreuungskreise zur Folge hat. Presbyopen suchen daher meistens auch zu jeder Beschäftigung ein möglichst intensives Licht, stellen z. B. Abends beim Lesen das Licht gern zwischen Buch und Auge, um durch starke Beleuchtung eine möglichste Verkleinerung der Pupille zu erreichen.

---

*) Arch. f. Ophth. Bd. IX. 2. pag. 19.

Abgesehen von dieser Abrückung des Nahepunktes kann durch die senile Veränderung der Linse auch eine Abrückung des Fernpunktes, also eine Verminderung des Brechzustandes eingeleitet werden. Die Linse besteht bekanntlich aus einer grossen Anzahl einzelner Schichten, deren Brechungsvermögen von der Peripherie nach dem Centrum hin zunimmt, und es ist erwiesen, dass auf Grund dieser Einrichtung die Gesammtbrennweite kürzer ausfällt, als sie sein würde, wenn das ganze Linsensystem das Lichtbrechungsvermögen des Kernes besässe. Wenn wir nun Grund haben zu der Annahme, dass bei der senilen Veränderung der Linse die Corticalis allmählig härter und ihr Lichtbrechungsvermögen dem des Kernes ähnlicher wird, so würde daraus eine Verlängerung der Brennweite resultiren. Ausserdem aber scheint im höheren Alter die Linse auch wirklich flacher zu werden, wodurch eine fernere Ursache für Herabsetzung des Brechzustandes gegeben ist. Es kann sich auf diese Weise in ursprünglich emmetropischen Augen ein Zustand von acquisiter Hypermetropie entwickeln.

Die Beschränkung des Accommodationsgebietes durch Abrückung des Nahepunktes ist nur dann als Presbyopie zu bezeichnen, wenn sie als Theilerscheinung der Veränderungen auftritt, welche die Zunahme der Jahre für das Auge mit sich bringt und diese Veränderungen sind zahlreich genug. Die sämmtlichen brechenden Medien des Auges verlieren etwas an Durchsichtigkeit, was sich bereits ophthalmoscopisch bemerklich macht, wenn man den Augenhintergrund eines senilen mit dem eines jugendlichen Auges vergleicht; die vordere Kammer wird flacher, die Iris verliert an Beweglichkeit, die Pupille wird enger und erweitert sich manchmal auch auf Atropin nicht mehr in normaler Weise, die Glashäute des Auges, besonders die der Choroidea und der Descemet'sche Membran (letzteres glücklicher Weise in der Regel nur nahe am Hornhautrande), werden uneben durch drusige Verdickungen; in der Sclera entwickeln sich, wie Donders*) nachgewiesen hat, Ablagerungen von phosphorsaurer Kalkerde, der Accommodationsmuskel wird atrophisch, auch die Retina zeigt Veränderungen ihrer Gefässe, und an ihrer peripherischen Ausbreitung auch ihrer Structur, welche als senile Processe aufzufassen sind. In Zusammenhang mit allen diesen Veränderungen erfolgt denn auch eine Herabsetzung der Sehschärfe. Wir finden daher die Presbyopie als Theilerscheinung einer nicht unbeträchtlichen Reihe von Veränderungen und werden deshalb die Abrückung des Nahepunktes nur dann als ein normales Phänomen betrachten, wenn sie in richtiger Beziehung zum Lebensalter steht. Durchschnittlich treten bei Emmetropen die

*) Arch. f. Ophth. IX. 2. pag. 217.

Beschwerden der Presbyopie zwischen dem fünfundvierzigsten und fünfzigsten Lebensjahre auf, nur sehr scharfsichtige Augen können auch in einem noch höheren Alter sich am Tage oder selbst Abends Stunden lang mit Lesen und Schreiben beschäftigen, ohne dabei eine besondere Ermüdung zu empfinden.

Vorzeitige Presbyopie kommt vor in Begleitung von vorzeitigem Marasmus; nach erschöpfenden Krankheiten, bei Cataracta incipiens und bei Entwicklung von Glaucom.

Die Diagnose der Presbyopie ist leicht. Es ist zunächst festzustellen, dass die Sehschärfe für die Entfernung gut ist, dann dass die mangelnde Deutlichkeit für die Nähe sofort durch schwache Convexgläser hergestellt wird, und endlich, dass die Accommodationsbeschränkung in richtigem Verhältniss zum Lebensalter steht. Theils hierdurch, theils durch das Verhalten der Pupille werden Verwechslungen mit Accommodationsparese ausgeschlossen. Die Pupille ist bei Presbyopie in der Regel verengert, bei Accommodationsparese fast immer erweitert.

Die Therapie hat einfach die Aufgabe, durch Convexgläser die in Wegfall gekommene Leistung der Accommodation zu ersetzen. Sobald Presbyopie anfängt Beschwerden zu machen, welchen durch schwache Gläser ($\frac{1}{60}$ bis $\frac{1}{40}$) abgeholfen wird, sollten die nöthigen Convexbrillen stets zum Arbeiten benutzt werden. Es führt zu gar nichts durch Anstrengung der Augen den Gebrauch der Brillen hinauszuschieben, ebenso wenig ist aber ein Grund vorhanden Brillen zu gebrauchen, so lange als trotz der Abdrückung des Nahepunktes noch ohne Beschwerden anhaltendes Lesen, Schreiben u. s. w. möglich ist.

Die Stärke der zu verordnenden Convexgläser hängt ab von der Beschäftigungsweise des Patienten. Je nachdem der Nahepunkt mehr oder weniger über diejenige Entfernung hinausgerückt ist, welche die Presbyopen für ihre Arbeiten innezuhalten wünschen, sind stärkere oder schwächere Gläser nöthig. Zum Lesen und Schreiben genügt es durchschnittlich den Nahepunkt auf eine Entfernung von 12″ bis 15″ zu bringen. Bei einfacher nicht complicirter Presbyopie und guter Sehschärfe kann man meistens die Wahl der passenden Brillen zu einem guten Theil den Patienten überlassen. Von Zeit zu Zeit, und in dem Maasse als der Nahepunkt allmählig weiter vom Auge abrückt, müssen etwas stärkere Gläser gewählt werden. Für sonst gesunde Augen ist es gewiss am zweckmässigsten ungefärbte Gläser zu verwenden. Die vielleicht etwas zu sehr in die Mode gekommenen gebläuten Gläser sind zwar meistens anfänglich für den Gebrauch ganz angenehm, aber indem sie die Retina der normalen Einwirkung des weissen Lichtes entziehen, machen sie dieselbe in abnormer

Weise empfindlich, woraus dann die Nothwendigkeit fortwährend blaue Gläser zu gebrauchen hervorgeht.

Ermittelung der Sehschärfe.

Wir haben schon bei der Diagnose der Presbyopie angedeutet, dass dieselbe gleichzeitig eine Bestimmung darüber erfordert, ob die Sehschärfe normal ist, und müssen daher jetzt die Methoden für die Bestimmung der Sehschärfe betrachten. Man kann sich ein ausreichendes Urtheil bilden durch Untersuchung des Sehvermögens mittelst Druckproben von verschiedener Grösse, wie sie z. B. in den Jaeger'schen Schriftscalen zusammengestellt sind. — In mancher Beziehung genauer und vergleichbarer werden die Untersuchungsresultate, wenn man die von Snellen angegebenen Probebuchstaben benutzt, deren Grösse nach einem bestimmten Maassstab zunimmt.

Als geeignetste Objecte erschienen quadratische Buchstaben, deren Grössen so bemessen sind, dass sie von einem normalen Auge unter einem Winkel von fünf Minuten deutlich gesehen werden. Die Dicke der Striche und der Unterabtheilungen der Probebuchstaben beträgt genau $\frac{1}{5}$ der Höhe der letzteren, die besonderen Kennzeichen also, welche den einen Buchstaben von andern unterscheiden, erscheinen, wenn der ganze Buchstabe in einen Sehwinkel von 5 Minuten eingeschlossen ist, unter einem Winkel von einer Minute. Der Probebuchstabe *C* z. B. zeigt verglichen mit *O* eine Unterbrechung von einer Minute Sehwinkel. Es wurde demnach das Buchstabensystem in der Weise construirt, dass die No. I. der Probebuchstaben in 1 Fuss Entfernung, No. II. 2 Fuss u. s. w., No. XX. in 20 Fuss, No. C. in 100 Fuss Entfernung in einen und denselben Sehwinkel eingeschlossen sind. Wird also z. B. No. XX. in 20′ deutlich erkannt, aber nicht No. I in 12″, so beweist dies, dass volle Sehschärfe vorhanden ist, dass aber vermuthlich die Accommodation nicht ausreicht, das Auge auf eine Entfernung von 12″ Objectdistance einzurichten; diese Vermuthung wird zur Gewissheit, sobald durch die geeigneten Convexgläser auch No. I. in 12″ deutlich gesehen wird.

Wird ferner z. B. No. I. in 12″ deutlich gesehen, aber No. XX. in 20′ nicht erkannt, so würde wiederum volle Sehschärfe erwiesen, aber das Vorhandensein von Myopie zu vermuthen sein, und es würde diese Vermuthung dadurch bestätigt werden müssen, dass mit passenden Concavgläsern auch No. XX. in 20′ erkannt würde.

Ferner: erkennt Jemand (nach Correction etwa vorhandener Refractions- oder Accommodations-Anomalien) No. XX. nicht in 20′ sondern z. B. erst in 10′ Entfernung, so würde daraus eine Herabsetzung

der Sehschärfe sich ergeben. Man kann nun sehr leicht den Grad der Schwachsichtigkeit dadurch ausdrücken, dass man die Entfernung, in welcher die Probebuchstaben erkannt werden sollten, als Nenner, die Entfernung, in welcher sie wirklich erkannt werden, als Zähler eines Bruches schreibt. In dem eben angeführten Beispiel also würden wir eine Sehschärfe von $\frac{10}{20} = \frac{1}{2}$ finden. Die Untersuchung der Sehschärfe kann daher in folgender Weise geschehen: in einem Raum dessen Ausdehnung wo möglich 20 Fuss oder mehr beträgt, werden die Probebuchstaben an einer gut beleuchteten Stelle aufgestellt. Wird nun z. B. No. XX. in 20 Fuss erkannt, so ist die Sehschärfe $= \frac{20}{20}$ d. h. $= 1$; Personen welche No. XX. in mehr als 20 Fuss erkennen, z. B. in 25 Fuss, würde eine Sehschärfe von $\frac{20}{25}$ aufweisen, also eine das durchschnittliche Maass überschreitende Scharfsichtigkeit besitzen — und solche Fälle sind bei jugendlichen Individuen durchaus nicht selten. Wird dagegen No. XX. nicht in 20′ erkannt, sondern muss sich der Patient den Schriftproben annähern um die einzelnen Buchstaben zu unterscheiden, so ist eine Herabsetzung der Sehschärfe vorhanden, welche auf die oben angegebene Weise ausgedrückt wird.

In mancher Beziehung bequemer ist es die Entfernung zwischen den Schriftproben und dem untersuchten Auge unverändert zu erhalten, und als Zähler die Nummer zu schreiben welche bei voller Sehschärfe erkannt wird, als Nenner diejenige welche der Patient wirklich deutlich unterscheidet. Erkennt Jemand z. B. in 20′ Entfernung nicht No. 20, sondern erst No. 70, so ergiebt sich eine Sehschärfe von $\frac{20}{70}$.

Man darf beim Gebrauch dieser Schriftproben nicht vergessen, dass die Probebuchstaben nur bei mittlerem Tageslicht in den durch ihre Nummern angegebenen Entfernungen erkannt werden, bei sehr heller Beleuchtung wird der erforderliche Sehwinkel kleiner, bei geringer Beleuchtung erheblich grösser. Aus den durch die Witterungsverhältnisse bedingten Schwankungen des Tageslichtes resultirt nun eine bei der Benutzung der Schriftproben schwer zu vermeidende Fehlerquelle. Die ziemlich naheliegende Idee bei Benutzung der Snellen'schen Schriftproben das Tageslicht ganz aufzugeben und künstliche Beleuchtung anzuwenden, ist ebenfalls mit vielen Schwierigkeiten verbunden, da auch die künstliche Beleuchtung erheblichen und schwer controllirbaren Schwankungen unterworfen ist, und da, wenn wir einen Patienten aus dem Tageslicht in ein lediglich künstlich beleuchtetes Zimmer bringen, um dort die Sehschärfe zu untersuchen, zunächst eine Adaption der Retina auf die veränderte Beleuchtung eintreten muss. Die Gesetze aber, nach welchen die Adaption der Retina für verschiedene Lichtintensitäten erfolgt, sind, besonders für krankhafte Zustände, noch nicht hinreichend bekannt.

Am einfachsten scheint es die unvermeidlichen Intensitätsschwankungen des Tageslichts auf irgend eine Weise mit in Rechnung zu ziehen. Für meinen Privatgebrauch habe ich daher einen von der gewöhnlichen Regel etwas abweichenden Ausdruck der Sehschärfe zweckmässig gefunden. Schreibt man nach der Snellen'schen Vorschrift als Nenner des Bruches die vom Patienten erkannte Nummer der Schriftproben, während der Zähler die in Fuss ausgedrückte Entfernung derselben angiebt, so wird nur der Nenner vom Wechsel der Beleuchtung beeinflusst. Der aus dieser Quelle entspringende Fehler wird aber geringer, wenn wir auch den Zähler demselben Einfluss unterwerfen. Ich ziehe es daher vor als Zähler des Bruches diejenige Nummer der Schriftproben zu notiren, welche ich gleichzeitig mit dem Patienten und in derselben Entfernung erkennen kann, als Nenner aber diejenige Nummer, welche der Patient entziffert. Natürlich sind auch damit nur einige, nicht alle Fehlerquellen beseitigt.

Myopie.

Myopie ist vorhanden sobald Lichstrahlen, welche parallel auf die Cornea fallen, bei völliger Accommodationsruhe des Auges nicht auf der Retina zu einem Bildpunkt vereinigt werden, sondern sich bereits vor derselben überkreuzen; natürlich kommt dann für jeden weit entfernten Objectpunkt auf der Retina ein Zerstreuungskreis zu Stande; die Netzhautbilder entfernter Objecte sind folglich diffus und unscharf. Um auf der Retina ein scharfes Bild zu entwerfen, muss sich der leuchtende Punkt (oder das fixirte Object) dem Auge bis auf eine gewisse Entfernung annähern. Der fernste Punkt des deutlichen Sehens liegt also nicht, wie beim emmetropischen Auge, in unendlicher sondern in einer geringeren Entfernung.

Man kann die Lage des Fernpunktes direct bestimmen durch Ermittelung der Entfernung, in welcher Schriftproben von geeigneter Grösse noch gelesen werden. Erkennt jemand z. B. No. I der Snellen'schen Probebuchstaben noch bei 12″, No. II aber nicht mehr in 24″, so ist mit Sicherheit anzunehmen, dass der Fernpunkt zwischen 12″ und 24″ liegt, und es wird sich seine genauere Lage durch weitere Versuche bestimmen lassen.

Für alle Fälle ist es das zweckmässigste die Untersuchung auf diese Weise zu beginnen, dann aber die gewonnenen Resultate noch dadurch zu controlliren und zu vervollständigen, dass man die von entfernten Objecten ausgehenden Lichtstrahlen durch Zuhülfenahme von Concavgläsern so divergent macht, als ob sie vom Fernpunkt aus-

gegangen wären. Liegt der Fernpunkt z. B. in 16″, und bringen wir ein Concavglas von 16″ negativer Brennweite dicht vor das untersuchte Auge, so werden parallele Lichtstrahlen nach ihrer Brechung im Concavglas so divergiren, als wenn sie vom negativen Brennpunkt desselben ausgegangen wären, unserer Voraussetzung nach fällt aber dieser negative Brennpunkt zusammen mit dem Fernpunkt. (Beide liegen 16″ vom Auge — der Abstand zwischen Concavglas und Auge kann hier noch vernachlässigt werden —). Es wird unter diesen Umständen also deutlich in die Ferne gesehen, und z. B. bei Benutzung der Probebuchstaben auch für grössere Entfernung volle Sehschärfe gefunden werden. Ein schwächeres Concavglas als $-\frac{1}{16}$ würde dieses Resultat nicht erreichen, weil der negative Brennpunkt desselben in grösserer Distanz vom Auge liegen würde als der Fernpunkt, wohl aber würde mit einem stärkeren Glase z. B. $-\frac{1}{14}$ oder $-\frac{1}{12}$ noch deutlich gesehen werden können; die parallel auf das Concavglas fallenden Lichtstrahlen würden dann so divergent aus demselben austreten, als wenn sie von einem 14″ oder 12″ entfernten Punkte ausgegangen wären, und auf diese Entfernungen kann sich ein myopisches Auge, dessen Fernpunkt in 16″ liegt, durch eine geringe Anspannung seines Accommodationsvermögens einrichten. Da wir aber die Aufgabe haben, die optische Einstellung des Auges bei völliger Accommodationsruhe zu bestimmen, so ergiebt sich hieraus die wichtige Regel, dass nur das schwächste Concavglas, mit welchem in der Ferne noch deutlich gesehen wird, einen richtigen Ausdruck für die Lage des Fernpunktes giebt. Man darf sich dabei nicht auf die subjectiven Angaben der Patienten verlassen, die blosse Angabe des „besseren oder deutlicheren Sehens“ ist nicht ausreichend, wenn nicht eine durch die Probebuchstaben nachweisbare Verbesserung der Sehschärfe damit verbunden ist. Man versucht also immer schwächere Concavgläser, und erst solche Gläser, welche eine merkliche Herabsetzung der Sehschärfe bedingen sind der Regel nach als zu schwach zu betrachten.

Ist die Sehschärfe, wie bei den höheren Graden von Myopie in der Regel, herabgesetzt, so ist das schwächste Concavglas, mit welchem die eben erreichbare Sehschärfe noch gewonnen werden kann, als der approximativ richtige Ausdruck der Myopie zu betrachten.

Erfordert die Lage des Fernpunktes die Anwendung mässig starker Concavgläser (z. B. $-\frac{1}{12}$ oder mehr), so besteht ein sehr einfaches

Mittel, darüber zu entscheiden ob dieselben zu stark sind oder nicht darin, dass man dieselben und damit natürlich zugleich ihren negativen Brennpunkt etwas vom Auge abrückt; fiel bei richtiger Stellung des Glases der negative Brennpunkt zusammen mit dem Fernpunkt, so muss beim Abrücken des Glases der erstere weiter entfernt liegen als der Fernpunkt und das Sehen dadurch an Schärfe verlieren. Wird daher beim Abrücken des Glases ebenso scharf oder selbst schärfer gesehen als wenn dasselbe dicht ans Auge gehalten wird, so ist das Concavglas jedenfalls zu stark. Bei starken Concavgläsern darf streng genommen der Abstand zwischen Concavglas und Auge nicht vernachlässigt werden; beträgt derselbe z. B. einen halben Zoll und liegt der Fernpunkt 3″ vom Auge, so wird erst mit $-\frac{1}{2{,}5}$ der negative Brennpunkt mit dem Fernpunkt zusammenfallen.

Der Grad der Myopie wird bestimmt nach der Lage des Fernpunktes; liegt derselbe z. B. in 16″, so bezeichnet man dies als $M\frac{1}{16}$, liegt er in 3″ als $M\frac{1}{3}$. Dasjenige Concavglas, dessen negativer Brennpunkt mit dem Fernpunkt zusammenfällt, wird als das neutralisirende Glas bezeichnet. Der Fernpunkt des mit dem neutralisirenden oder vollständig corrigirenden Glase bewaffneten Auges liegt wie der des emmetropischen Auges in unendlicher Entfernung.

Anatomische Veränderungen.

Die optische Ursache der Myopie suchte man früher gewöhnlich in einer zu starken Krümmung der Cornea, jedoch mit Unrecht; Donders kam durch ophthalmometrische Messung der Hornhautkrümmung bei Myopen zu dem unerwarteten Resultat, dass im Allgemeinen der Krümmungsradius der Cornea bei Myopie grösser ist als bei Emmetropie. Natürlich aber kann eine zu starke Hornhautkrümmung, wenn sie vorkommt, Myopie verursachen. Aehnlich gestaltet sich die Betheiligung des Linsensystems; Veränderungen desselben können Myopie veranlassen, doch ist dies verhältnissmässig nicht häufig der Fall. Verschiebung des Linsensystems nach vorn muss aus optischen Gründen den Brechzustand erhöhen, scheint aber als Ursache von Myopie kaum ins Gewicht zu fallen; häufiger zeigt sich Kurzsichtigkeit bedingt durch eine abnorme Erhöhung des Brechungsindex besonders im Linsenkern. Der Zustand ist ophthalmoscopisch leicht zu erkennen, wenn die Pupille weit genug oder auch durch Mydriatica erweitert ist. Meistens reflectirt der Linsenkern sowohl bei Betrachtung mit unbe-

waffnetem Auge und Tagesbeleuchtung, als bei focaler Beleuchtung stärker als in der Norm; dann zeigt sich bei ophthalmoscopischer Beleuchtung, besonders mit dem lichtschwachen Spiegel, der Linsenkern deutlich von der Corticalis differenzirt; am besten sieht man dies, wenn man mit kleinen Drehungen des Spiegels den Linsenkern gewissermaassen umkreist. Diese Veränderung kommt vor als Anfangsstadium des Kernstaars, und zwar sowohl in vorher gesunden Augen, als nach (geheiltem) Glaucom; manchmal findet man sie auch als eine der mannigfachen Complicationen, welche bei Myopie durch Sehaxenverlängerung zu Stande kommen. Dass durch anhaltende Accommodationsanspannung eine scheinbare Myopie bedingt werden kann, wird bei den Accommodationskrankheiten Erörterung finden.

Als häufigste und wichtigste Ursache der Myopie ist dagegen Verlängerung der Sehaxe zu bezeichnen. Nicht selten sind gleichzeitig auch die übrigen Durchmesser des Auges etwas vergrössert, in der Regel aber verlängert sich der sagittale Durchmesser in vorwiegender Weise und das Auge nimmt in Folge dessen eine ellipsoide Form an. Die Ausdehnung der Membranen findet hauptsächlich am hinteren Umfang des Auges statt, und zieht meistens auch die Eintrittsstelle des Sehnerven in ihr Bereich. Der grösste Durchmesser des Auges fällt daher gewöhnlich ungefähr mit der sagittalen Axe desselben zusammen, er kann aber auch eine seitliche Abweichung zeigen (meistens medialwärts), oder ungefähr mit der Richtung der Sehnervenaxe zusammenfallen. Nach E. v. Jaeger*) kann sogar die stärkste Ausdehnung der Sclera zwischen Sehnerv und Hornhaut an der medialen Seite des hintern Bulbusumfanges stattfinden.

Die Bezeichnung dieser zuerst von Scarpa beschriebenen Formveränderung als Staphyloma posticum ist in sofern nicht ganz zutreffend, als es sich bei regulärer, nicht complicirter Myopie keines-

Fig. 8**).

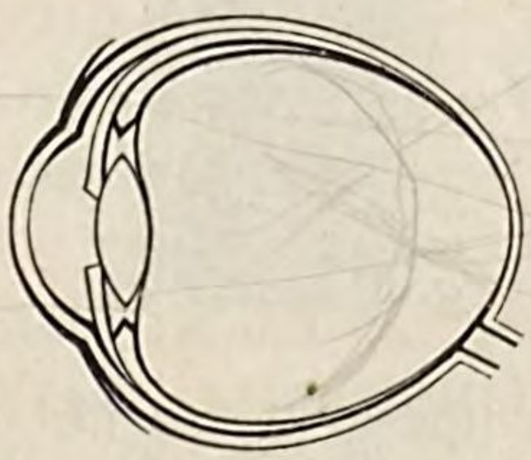

wegs um so umschriebene und steil aufsteigende Erhebungen handelt, wie sie z. B. bei vorderen Scleralstaphylomen zu Stande kommen. Das

*) Einstellungen des dioptrischen Apparats. Wien 1861. pag. 54.

**) Nach Donders: Anomalien der Refraction etc. Fig. 145.

Auge behält vielmehr, wie Fig. 8 darstellt, trotz der Verlängerung des sagittalen Durchmessers eine regelmässige Form. Die Sclera wird in ihrem ganzen Umfange ausgedehnt und verdünnt, an der temporalen Seite mehr als an der medialen und am meisten in der Gegend des hinteren Pols. Die Verdünnung erreicht hier einen so hohen Grad, dass diese Stelle (am herausgenommenen Auge) bläulich durchschimmert — ganz wie bei vorderen Scleralstaphylomen —, und dass, wenn man die Cornea dem Licht zuwendet, die auf der verdünnten Stelle entworfenen umgekehrten Bilder der äusseren Objecte deutlich sichtbar werden. Manchmal wird sogar während des Lebens die bläuliche Färbung in der Gegend des hinteren Pols erkennbar, wenn man die Cornea stark nach innen wenden lässt.

Einen sehr bemerkenswerthen Einfluss üben diese Veränderungen auf die Eintrittsstelle der Sehnerven aus.

Zunächst wird durch die Dehnung der Membranen in der Gegend des hinteren Pols der Sehnerv, wie auch in Fig. 8 sichtbar, etwas zur Seite nach der medialen Wandung des Bulbus hin verschoben.

Ausserdem erfährt das Verhältniss der beiden Sehnervenscheiden zu einander eine wesentliche Veränderung. Da die innere Nervenscheide mit dem Nerven selbst untrennbar zusammenhängt, während die äussere in die Sclera übergeht, so übt die Ausdehnung der letzteren einen Zug aus auf die äussere Sehnervenscheide, wodurch die-

Fig 9*).

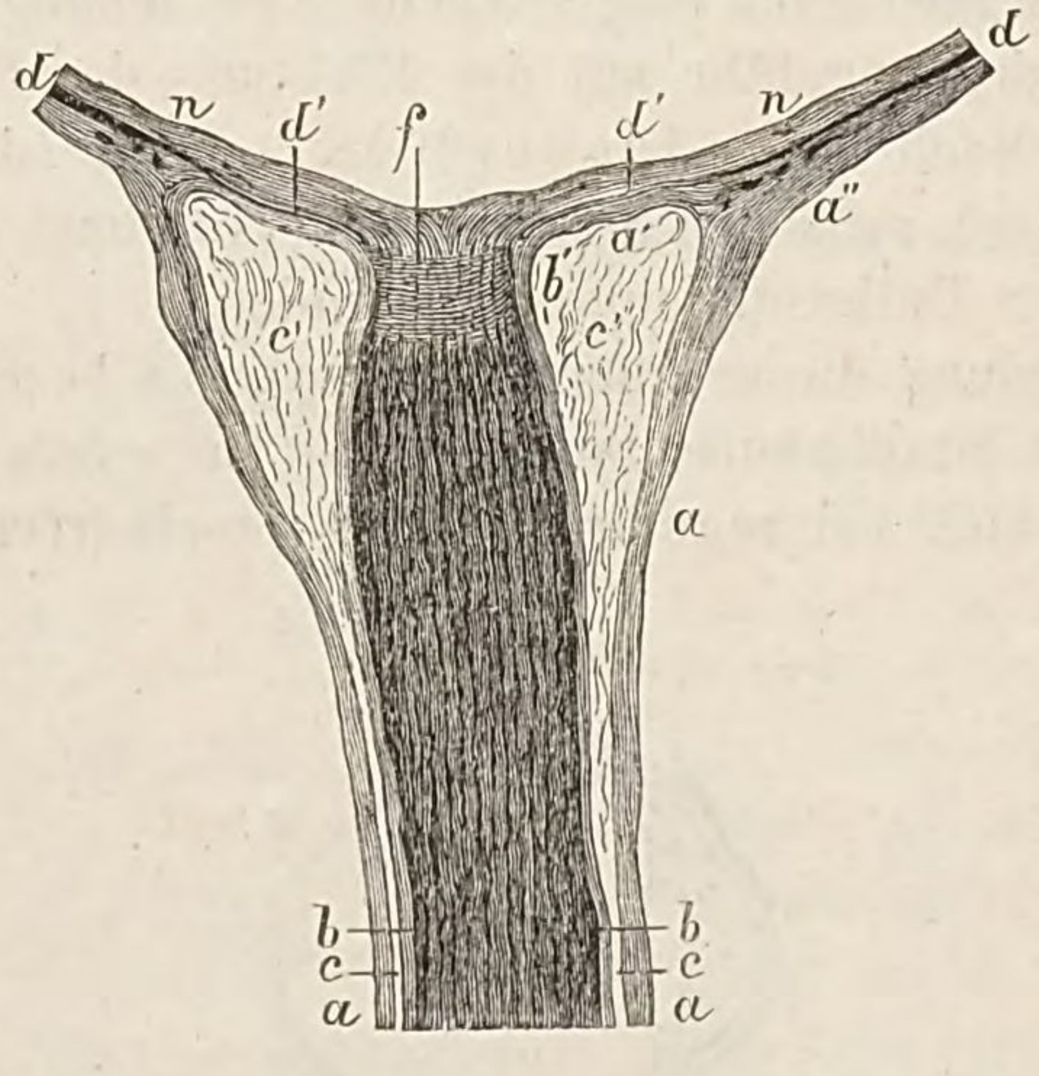

*) Nach Donders l. c. Fig. 147.

Der Zwischenraum (*c*) zwischen innerer (*b*) und äusserer Nervenscheide (*a*) verbreitert sich in der Nähe der Sclera mehr und mehr. Der grösste Theil der äusseren Scheide (*a*'') verschmilzt mit der Sclera; ein dünnerer Gewebszug *a*' schlägt die Rich-

selbe von der inneren entfernt und folglich der Zwischenraum zwischen beiden verbreitert wird. (Vergl. Fig. 9.)

Nach Donders kann die auf diese Weise an der äusseren Fläche der Sclera geschehende Verbreiterung der Eintrittsstelle des Sehnerven bis 8 Mm. oder mehr betragen und so der Anschein entstehen, als ob der Sehnerv gleichsam auf eine zweite Terrasse des Staphyloms aufgesetzt wäre. Diese Verbreiterung des Zwischenraums zwischen äusserer und innerer Sehnervenscheide wird bereits von v. Ammon*) erwähnt; die Untersuchungen von E. v. Jaeger**) ergeben, dass dieselbe auch bei Myopie geringeren Grades vorkommt.

Die Choroidea verhält sich in der Regel in ihren vorderen Abschnitten normal, erfährt aber, je mehr sie sich dem Bereich der Ausbuchtung annähert, eine mehr und mehr hervortretende Verdünnung, Entfärbung und Atrophie. Diese Veränderungen erreichen ihren höchsten Grad dicht an der Eintrittsstelle des Sehnerven, so dass hier nichts weiter von der Choroidea übrig bleibt, als eine dünne structurlose durchsichtige Membran, welche keine Spur von Gefässen, auch keine Choriocapillaris mehr enthält. Ausserhalb dieser völlig atrophirten Partie zeigen sich jedoch die anatomischen Elemente der Choroidea nur wenig verändert. Das Pigmentepithel bildet eine regelmässige Schicht, die einzelnen Zellen verlieren jedoch in den stärker gedehnten Partien mehr oder weniger ihre Pigmentmolecüle und können sogar völlig pigmentlos werden; stellenweise zeigen sie sich auch deutlich vergrössert und zugleich abgeplattet; in ähnlicher Weise verhalten sich die verästelten Pigmentzellen des Choroidalstroma; vorn, wo die Choroidea eine normale Dicke zeigt, bleiben sie ganz normal, weiter nach rückwärts werden sie allmälig pigmentärmer und endlich völlig pigmentlos.

Eine weitere Folge der Dehnung, welche die Choroidea erleidet, ist die, dass die vorderen Abschnitte derselben, der Ciliarkörper sammt der Iris, gleichzeitig mit dem gesammten Linsensystem, etwas nach rückwärts rücken, worin die bei myopischen Augen häufig vorkommende Vertiefung der vorderen Kammer ihren Grund hat. Der vermittelst einer sehnigen Insertion am Hornhautrand befestigte Ciliar-

---

tung nach den Sehnerven ein und verschmilzt mit dem von der inneren Nervenscheide abgezweigten Faserzuge *b'*. Die Sclera besteht folglich an dieser Stelle nur aus einer sehr dünnen Lamelle (*a' b'*), welche nach rückwärts (*c'*) von einem lockeren und gedehnten Bindegewebe begrenzt, vorn von der vollständig atrophirten und pigmentlosen Choroidea *d'* bedeckt ist. *f* ist die Lamina cribrosa, und das oberhalb der Choroidea (*d d'*) gelegene Gewebe *n* die Retina.

*) v. Ammon, Zeitschrift für die Ophthalmologie. Bd. II. pag. 250.

**) Einstellungen des dioptr. Apparates. Taf. II. Fig. 18 bis 29.

muskel erfährt bei diesem Vorgang eine Dehnung, welche zu Atrophie desselben Veranlassung geben kann.

Die Retina zeigt (in nicht complicirten Fällen von Myopie) keine mit Sicherheit nachgewiesenen Veränderungen.

Opthalmoscopisches Bild.

Fast constant zeigen sich bei Myopie Veränderungen an der Eintrittsstelle des Sehnerven und zwar an ihrem temporalen Umfange, wo in einem, der Regel nach scharf begrenzten, sichel- oder halbmondförmigen Gebiet ein mehr oder weniger entwickelter Grad von Atrophie der Choroidea vorhanden ist. In manchen Fällen ist nur das Pigmentepithel entfärbt oder auch zu Grunde gegangen, so dass das Choroidalstroma mit grosser Deutlichkeit sichtbar wird. In den meisten Fällen aber ist auch im Stroma eine unverkennbare Atrophie vorhanden, und die ganze Choroidea wird in ein dünnes structurloses durchsichtiges Häutchen verwandelt, welches den weissen Reflex der Sclera in keiner Weise abschwächt. In manchen Fällen findet man im Bereich der Choroidalatrophie noch einzelne grössere Gefässe erhalten. Diese verschiedenen Befunde kommen ziemlich regellos vor. Manchmal ist bei hochgradiger Myopie und einer fast dem Sehnervendurchmesser an Grösse gleichkommenden Ausdehnung der atrophirenden Partie nur das Pigmentepithel entfärbt, während in anderen Fällen bei geringer Myopie vielleicht nur eine kleine aber völlig atrophische Sichel sich dem Sehnervenrande anschliesst.

Die atrophische Partie ist gegen die angrenzende Choroidea häufig durch eine ziemlich regelmässig rundliche, manchmal auffallend dunkel gefärbte Linie abgegrenzt; einzelne Fälle zeigen, wenn die Atrophie sich in der Choroidea weiter verbreitet hat, wohl auch Andeutungen mehrerer solcher concentrischen Bogenlinien. In andern Fällen erfährt die atrophische Partie eine mehr oder weniger unregelmässige Gestaltung.

In der überwiegenden Mehrzahl der Fälle entwickelt sich diese circumscripte Choroidalatrophie am temporalen Sehnervenrande und breitet sich von hier aus nach der macula lutea hin aus, in der Regel jedoch ohne dieselbe zu erreichen. Die Vergrösserung des atrophischen Terrains erfolgt nämlich nicht allein durch Uebergreifen des atrophischen Processes auf das angrenzende Choroidalgewebe, sondern zugleich wesentlich durch weitere Dehnung der bereits verdünnten und dadurch widerstandsunfähiger gewordenen Theile; es wird dadurch der Abstand zwischen macula lutea und Sehnerv vergrössert und letzterer zugleich mehr medialwärts dislocirt.

Bei hochgradiger Myopie breitet sich die Choroidalatrophie häufig um den ganzen Sehnerven aus; derselbe zeigt sich von einem weissen Ring umgeben, dessen Breite am temporalen Umfang gewöhnlich beträchtlicher ist als nach allen übrigen Richtungen.

Ziemlich selten schliesst sich der atrophische Fleck an den unteren Sehnervenumfang an, häufiger schon steht er diagonal nach unten aussen oder oben aussen, am allerseltensten hat das atrophische Bereich am obern Sehnervenumfang seinen Sitz, doch kommt auch dieser Fall vor.*) Auch ausschliessliche Entwickelung der Atrophie am medialen Umfang des Sehnerven wird beobachtet.

Häufig scheinen besonders kleinere atrophische Sicheln nicht ganz im Niveau des übrigen Augenhintergrundes zu liegen, wenigstens findet man sehr oft, dass die Netzhautgefässe bei ihrem Uebergang von der Peripherie auf das atrophische Gebiet eine kleine Richtungs-Aenderung erfahren, welche nur als der Ausdruck eines Ueberganges in ein tieferes Niveau aufzufassen ist. Donders**) sowohl als Mauthner***) lassen diese Niveaudifferenz nur als Ausnahmezustand gelten, — und auch ich habe mich früher in diesem Sinne ausgesprochen, weil ich gerade bei hochgradiger Myopie mit ausgedehnter secundärer Choroidal-Atrophie die ophthalmoscopischen Zeichen der Niveaudifferenz vermisste. Die Sache stellt sich jedoch etwas anders, wenn man hauptsächlich jene mässig grossen Sicheln berücksichtigt, deren Durchmesser geringer ist als der des Sehnerven. Besonders, wenn die Sichel scharf begrenzt und mit der erwähnten dunkeln Linie umsäumt ist, macht sie mir häufig den Eindruck einer flachen Ectasie. Der Sehnerv zeigt in diesen Fällen, wenn die Ectasie nur die eine Seite desselben einnimmt, gewöhnlich eine Schiefstellung in der Weise, dass sein dem grössten Durchmesser der Ectasie entsprechender Rand tiefer steht; und ausserdem eine Formveränderung der Art, dass sein Querschnitt ein Oval bildet, dessen kleiner Durchmesser in derselben Richtung liegt, in welcher die Ectasie†) ihre grösste Ausdehnung erreicht hat. Zum Theil ist diese Formveränderung des Sehnerven gewiss nur eine scheinbare, schon seine Dislocation nach der medialen Bulbuswand bewirkt, dass wir ihn in schieferer Richtung als sonst und daher perspectivisch verkürzt sehen und noch mehr muss dies der Fall sein, wenn die Sehnervenoberfläche noch ausserdem die eben angedeutete Schiefstellung erfährt. Bei geringer Ausdehnung der

---

*) Siehe: Streatfeild Ophthalm. Hosp. Rep. V. 1. pag. 80 und Mauthner: Lehrbuch der Ophthalmoscopie, pag. 422.

**) l. c. pag. 300.

***) l. c. pag. 421.

†) Vgl. Liebreich. Arch. f. Ophth. Bd. VII. Abth. 2. pag. 124.

Choroidal-Atrophie zeigt sich der Sehnerv gewöhnlich deutlich contourirt und gegen das angrenzende weisse Scleralgebiet scharf abgegrenzt; nimmt die Atrophie einen grösseren Theil des Augenhintergrundes ein, so wird gewöhnlich auch die Begrenzung des Sehnerven sehr undeutlich.

Die Netzhautgefässe treten auf dem weissen Hintergrund der Sclera mit ungewöhnlicher Deutlichkeit hervor, sind aus demselben Grunde manchmal auch in grösserer Anzahl sichtbar und zeigen ausserdem häufig einen deutlich gestreckten Verlauf.

Die an die atrophische Stelle angrenzende Choroidea kann völlig unverändert erscheinen, nicht selten aber zeigt sie ebenfalls Spuren eine Atrophie geringeren Grades, sie erscheint etwas heller gefärbt und durchscheinender, ihre Intervascular-Räume auch wohl in Folge der Dehnung etwas verbreitert.

Die hier in Rede stehende circumscripte Choroidalatrophie fehlt nur selten bei Myopie und die Ausdehnung der atrophischen Partie steht nach Donders in einem ziemlich genauen Durchschnittsverhältniss zum Grade der Myopie und zum Lebensalter. Es muss indessen erwähnt werden, dass in dieser Beziehung nicht unerhebliche individuelle Verschiedenheiten vorkommen. Die consecutive Atrophie kann sehr gering sein bei ziemlich hohen Graden von Myopie, und andererseits bekommt man deutliche den temporalen Umfang des Sehnerven umgebende, weisse, sogar leicht ectatische Sicheln, auch zu sehen bei Emmetropie, sogar bei Hypermetropie, und zwar durchschnittlich bei älteren Individuen noch häufiger als bei jüngeren. Der ophthalmoscopische Befund ist in vielen dieser Fälle, abgesehen vom Brechzustand genau derselbe wie bei Myopie. Andererseits aber ist es unverkennbar, dass hier ganz allmählige Uebergänge in den Normalzustand vorkommen, so dass man im einzelnen Fall darüber schwanken kann, ob man es mit einer atrophischen Sichel oder nur mit einem etwas breiteren „Scleralstreifen“ zu thun hat.

Jedenfalls aber ist der Zusammenhang zwischen Myopie und Atrophie der Choroidea unzweifelhaft, und es ist nur noch die Frage zu erörtern, warum sich dieselbe so constant gerade am temporalen Sehnervenumfange entwickelt, und nicht an den Stellen der Choroidea, welche der Sehaxe näher liegen. Es ist dabei zu bedenken, dass die Choroidea am Sehnervenrande fest mit der Sclera verwachsen ist, und häufig sogar einzelne Faserzüge in den Nerven selbst hinein schickt; es kann sich daher die Choroidea an dieser Stelle der Dehnung weniger entziehen, als an den übrigen Stellen, an welchen sie nur locker mit der Sclera zusammenhängt. Da nun ausserdem hauptsächlich der sagittale Durchmesser des Auges gedehnt zu werden pflegt,

so erklärt es sich, weshalb die Atrophie der Choroidea gerade an der temporalen Seite des Sehnerven ihren Anfang nimmt.

Indessen schon die scharfe Begrenzung, welche die Atrophie in vielen Fällen zeigt, deutet darauf hin, dass gewisse locale Gründe die diffuse Wirkung, welche die Dehnung der gesammten Choroidea ausüben müsste, auf ein scharf circumscriptes Gebiet beschränken. Ebenso muss der Umstand, dass die Atrophie sich häufig genug auch auf den medialen Sehnervenumfang ausbreitet und seinen ganzen Querschnitt ringförmig amfasst, auf eine Betheiligung des Sehnerven selbst hinweisen. Nichts liegt näher als hierbei an die Verbreiterung des Raums zwischen den beiden Sehnervenscheiden zu denken. Ebenso wie auf die Choroidea wirkt die Verlängerung des sagittalen Durchmessers auch dehnend auf die Sclera und ihr Ausweichen nach rückwärts muss nothwendiger Weise einen Zug ausüben auf die mit ihr verwachsene äussere Sehnervenscheide. Indem diese dem Zuge nachgiebt und sich von der inneren Scheide entfernt, verlieren die am Sehnervenrande gelegenen innersten Lamellen der Sclera (vgl. pag. 28 Fig. 9 *a' b'*) ihre Stütze, sie werden ausgedehnt und verdünnt in dem Maasse, als der Zwischenraum zwischen beiden Scheiden wächst. Dasselbe geschieht nun auch mit der Choroidea, welche sowohl mit der inneren Fläche der Sclera als mit dem Sehnervenrande und der lamina cribrosa ihre normalen Verbindungen beibehält. Es scheint sehr begreiflich, dass diese äusserst dünne Stelle schon dem normalen Glaskörperdruck nachgiebt und eine, wenn auch in der Regel nicht sehr beträchtliche Ectasie bildet. Aeusserlich ist dieselbe natürlich nicht wahrnehmbar, da sie zu klein ist und von der äusseren Sehnervenscheide bedeckt wird; diese Hindernisse kommen indessen bei der ophthalmoscopischen Untersuchung nicht zur Geltung. Es braucht unter diesen Umständen die darüber gelegene Choroidea noch gar nicht einmal völlig atrophisch geworden zu sein; schon bei ganz geringer Atrophie der Choroidea am Sehnerven kann man manchmal aus dem Verlauf der Netzhautgefässe auf das Vorhandensein einer kleinen ectatischen Ausbuchtung schliessen.

Liegt bei hochgradigerer Myopie der grösste Durchmesser des Auges ungefähr in der Sehnervenaxe, so scheint die äussere Sehnervenscheide nach allen Seiten hin sich von der inneren zu entfernen und die Choroidalatrophie die ringförmige Gestalt anzunehmen, was, wie Donders ausdrücklich bemerkt, bei dem Auge, dessen Sehnerv in Fig. 9 abgebildet ist, in der That der Fall war.

Natürlich kann bei hochgradiger Myopie die durch die Ausdehnung der Augenhäute bedingte diffuse Atrophie der Choroidea das durch die äussere Sehnervenscheide abgegrenzte Terrain leicht überschreiten,

indessen erkennt man doch häufig selbst in diesen Fällen auf dem weissen Hintergrund der durch die Choroidalatrophie blossgelegten Sclera eine scharfgezeichnete bogenförmige Linie, welche mit Wahrscheinlichkeit als die Verbindungslinie der äusseren Sehnervenscheide mit der Aussenfläche der Sclera aufgefasst werden kann.

Ursachen und Verlauf.

In der Mehrzahl der Fälle ist die Myopie, oder wenigstens die Disposition dazu als angeboren oder ererbt zu betrachten. Andererseits aber steht ebenfalls fest, und man hört dies häufig genug von den Myopen selbst bestätigen, dass Anstrengungen der Augen die Entwickelung der Myopie begünstigen.

Dass eine lange fortgesetzte Accommodationsanspannung an sich nicht genügend ist, Sehaxenverlängerung einzuleiten, folgt deutlich genug aus dem Verhalten des Sehactes bei Hypermetropie. Indessen die Sache mag sich anders verhalten, wenn abnorme Resistenzverhältnisse der Sclera gegeben sind, und wenn neben der Accommodationsanspannung noch andere Momente gleichzeitig mit in Wirkung treten, nämlich starke Convergenz der Sehaxen und übergebeugte Kopfhaltung. Erstere ist mit einer Drucksteigerung verbunden, welche die Dehnung der Sclera begünstigt, letztere bewirkt eine passive Blutstauung, welche ebenfalls die consecutive Dehnung der Membranen befördern muss. Alle diese Momente treten beinahe mit Nothwendigkeit ein, sobald Arbeiten bei unzureichender Beleuchtung vorgenommen werden. Die Gewohnheit, das Bücherlesen bis weit in die Dämmerung hinein fortzusetzen, welche Kinder leicht annehmen, nicht minder aber unvollkommene Schuleinrichtungen sind daher häufige Ursachen von Myopie.

Es ist unter diesen Umständen nicht zu verwundern, dass Myopie eine sehr weit verbreitete Abnormität ist; schon im frühen Kindesalter kommt sie vor und zeigt mit der Zunahme des Lebensalters eine Progression, sowohl in Bezug auf ihre Häufigkeit als auf die Höhe ihres Entwicklungsgrades.

Müssen wir für die meisten Fälle die eigentliche Grundursache der Myopie in einer angeborenen Nachgiebigkeit der Sclera am hintern Umfang des Auges suchen, so lässt sich gewiss annehmen, dass derselbe Zustand auch erworben vorkommen kann. Hierfür spricht unter andern der Umstand, dass man nicht selten bei Kindern nach acuten Exanthemen, z. B. Masern oder Scharlach, sich Myopie in kurzer Zeit entwickeln sieht. Auch bei Hornhauttrübungen kommt Myopie

relativ häufig vor, nicht sowohl auf Grund stärkerer Wölbung der Cornea, denn meistens sind gleichzeitig die ophthalmoscopischen Zeichen vorhanden, welche für Verlängerung der Sehaxen sprechen, sondern wahrscheinlich mehr auf Grund der schlechten Beschaffenheit der Netzhautbilder, denen durch Grössenzunahme ersetzt werden muss, was ihnen an Schärfe abgeht. Um möglichst grosse Netzhautbilder zu gewinnen wird daher in der Regel das Auge den Arbeitsobjecten stark angenähert, was eine gebeugte Kopfhaltung, starke Accommodationsspannung und entsprechende Sehaxenconvergenz zur Folge hat.

Ist eine Dehnung der Sclera einmal vorhanden, so ist es gewiss begreiflich, dass intraoculare Hyperaemien und leichtere Reizungszustände die Resistenz noch vermindern und der Dehnung Vorschub leisten werden und andererseits sieht man häufig genug bei weit gediehener Dehnung der Sclera und hochgradiger Myopie Veränderungen in der Choroidea auftreten, welche als entzündlich betrachtet werden müssen. Alles dies aber berechtigt nicht den Process von vorn herein als entzündlichen zu betrachten und die atrophische Sichel als das Product einer Sclerotico-Choroiditis posterior zu bezeichnen.

Die Myopie kann während des ganzen Lebens stationär bleiben oder sogar im vorgerückteren Lebensalter eine scheinbare oder wirkliche Verminderung zeigen. Scheinbar dadurch dass die Pupille sich verengt, wodurch die Zerstreuungskreise verkleinert und die Netzhautbilder entfernter Objecte verbessert werden; eine wirkliche Verminderung der Myoqie könnte durch die oben erwähnte senile Veränderung der Linse herbeigeführt werden.

In andern Fällen ist die Myopie während einer gewissen Lebensperiode, meist bis etwa zum 25. Jahr, rasch progressiv, um dann stationär zu werden, und endlich kann es geschehen, dass die Myopie während des ganzen Lebens progressiv bleibt.

Functionsanomalien des myopischen Auges und Complicationen.

Der Myop erhält mit unbewaffnetem Auge von allen Objecten, welche sich jenseits seines Fernpunktes befinden, nur unklare, mit Zerstreuungskreisen behaftete Netzhautbilder. Bei geringen Graden von Myopie ist die dadurch bedingte Undeutlichkeit des Sehens in die Ferne häufig nicht so beträchtlich, dass die Patienten sich dadurch wesentlich beschwert fühlten, unvermeidlich aber geschieht dies bei hohen Graden von Myopie, wo selbst Objecte die nur wenige Fuss entfernt sind schon sehr verschwommene Netzhautbilder liefern. Sind

dieselben nun ausserdem noch lichtschwach. wie in der Dämmerung. so wird das Sehvermögen sehr unvollkommen.

Die Grösse der Zerstreuungskreise wächst mit der Entfernung des Objectes und mit der Weite der Pupille; letztere Fehlerquelle suchen Myopen gewöhnlich durch Blinzeln und Verengerung der Lidspalte zu corrigiren.

Im Erkennen sehr feiner Objecte leisten myopische Augen dagegen häufig weit mehr als emmetropische, selbst bei mangelhafter Beleuchtung, da die Heranrückung des Nahepunktes eine grössere Annäherung der Objecte gestattet.

Mit dem Fernpunkt rückt natürlich das ganze Accommodationsgebiet an das Auge heran, wodurch ohne Verringerung der Accommodationsbreite doch das räumliche Accommodationsterrain erheblich verkleinert wird. Ist z. B. bei M $\frac{1}{12}$ die Accommodationsbreite so gross wie wir sie oben beim emmetropischen Auge angenommen haben, nämlich $\frac{1}{A} = \frac{1}{4}$, so berechnet sich die Lage des Nahepunktes nach der Formel

$$\frac{1}{r} + \frac{1}{A} = \frac{1}{p}$$

$$\frac{1}{12} + \frac{1}{4} = \frac{1}{3}$$

Das ganze Gebiet des deutlichen Sehens erstreckt sich also von 3" bis 12", während der Emmetrop bei genau derselben optischen Leistung seiner Accommodation von 4" bis in unendliche Ferne deutliche Netzhautbilder gewinnt.

Die Accommodationsbreite myopischer Augen lässt sich bestimmen, indem man die Lage des Fernpunktes und des Nahepunktes feststellt und daraus die Accommodationsgrösse berechnet, oder man kann sich den Vergleich mit dem emmetropischen Auge dadurch erleichtern, dass man zunächst durch das neutralisirende Concavglas den Fernpunkt nach unendlich verlegt und dann den Nahepunkt aufsucht.

Von besonderem Interesse ist das Verhalten der relativen Accommodationsbreiten. Der Myop lernt unwillkürlich bis in die Gegend seines Fernpunktes zu convergiren, ohne seine Accommodation in Thätigkeit treten zu lassen. Liegt z. B. der Fernpunkt in 8" oder 10", so wird (natürlich mit unbewaffnetem Auge) ungefähr bis auf diese Entfernung convergirt ohne gleichzeitige Accommodationsanspannung; es würde ja auch dadurch ganz unzweckmässiger Weise das Auge auf einen noch näheren Punkt eingestellt werden. Da nun Myopen noch seltener als Emmetropen in der Lage sind von ihrem Nahepunkt

Gebrauch zu machen, so folgt aus der angegebenen Veränderung der relativen Accommodationsbreiten, dass das myopische Auge auf eine geringere Anspannung seiner Accommodation angewiesen ist als das emmetropische.

Nach einer anderen Seite dagegen werden an das myopische Auge häufig höhere Anforderungen gestellt, als an das emmetropische, nämlich in Bezug auf die Sehaxenconvergenz. Soll mit unbewaffneten Augen ein deutliches Sehen (also innerhalb des Accommodationsterrains) stattfinden, und zugleich am binocularen Sehen festgehalten werden, so müssen die Sehaxen wenigstenz bis zum Fernpunktabstand convergiren. Es wird also bei nur einigermassen hochgradiger Myopie eine stärkere Convergenz verlangt, als in der Regel vom emmetropischen Auge. Ausserdem aber wird die Convergenz noch durch zwei Umstände erschwert.

Im emmetropischen Auge schneidet bekanntlich die Gesichtslinie die Hornhaut nicht in ihrer Mitte, sondern an einer medialwärts davon gelegenen Stelle. Ein Perpendikel, welchen wir uns auf der Mitte der Hornhautbasis errichtet denken, bildet demnach mit der nach innen davon abweichenden Gesichtslinie einen Winkel, welchen wir als den Winkel α' bezeichnen wollen. Sind also die Gesichtslinien parallel gerichtet, so stehen jene auf die Mitte der Hornhäute gefällten Perpendikel divergent, und schneiden sich die Gesichtslinien in einem in bestimmter Entfernung gelegenen Punkte, so liegt der Schnittpunkt jener Perpendikel in grösserer Entfernung. Im myopischen Auge ist nun die Abweichung der Gesichtslinie von der Hornhaut-Mitte geringer als im emmetropischen, und folglich wird um die Gesichtslinien auf eine bestimmte Entfernung einzustellen eine stärkere Innenwendung des Auges, also eine grössere Leistung der musc. recti interni erfordert als im emmetropischen Auge.

Dazu kommt nun ferner noch, dass die Formveränderung des myopischen Auges die Bewegungen erschwert. Während das nahezu kugelförmige emmetropische Auge sich in der Tenon'schen Kapsel dreht, wie etwa in einem Kugelgelenke, stösst das myopische Auge wegen seiner mehr elliptischen Gestalt bei allen Seitenwendungen auf einen viel erheblicheren Widerstand, welcher sowohl die Bewegung nach aussen als nach innen erschwert. Während aber die Bewegung nach aussen leicht ersetzt werden kann durch Drehung des Kopfes, so ist eine solche Compensation nicht möglich, wenn beide Augen zugleich nach der Medianlinie hin gedreht werden sollen. Diese erschwerte Convergenz bewirkt bei höheren Graden von Myopie sehr leicht, dass für die Nähe überhaupt auf das binoculare Sehen verzichtet wird, besonders wenn die Myopie oder die Sehschärfe beider

Augen ungleich wird. Es wird dann zum Lesen etc. nur das bessere Auge benutzt, während die Sehaxe des andern nicht auf den fixirten Punkt gerichtet, sondern relativ oder absolut divergent gestellt ist. Die Beschwerden der Diplopie, welche man unter diesen Umständen erwarten sollte, treten gewöhnlich nicht ein, weil die Aufmerksamkeit sich nur mit dem deutlichen Netzhautbild des einen Auges beschäftigt, und die meist von entfernteren Objecten herrührenden verwaschenen Netzhautbilder des andern Auges um so leichter vernachlässigt werden können.

Es ist unter diesen Umständen der Verzicht auf das binoculare Sehen als eine ganz zweckmässige Selbsthülfe zu betrachten. Diese Myopen thun gerade das, was wir ihnen anrathen müssten, sie vermeiden jede Accommodationsanstrengung und starke Sehaxen-Convergenz, und meistens auch eine übergebeugte Kopfhaltung, da sie wenigstens beim Lesen das Buch vertical und den Kopf aufrecht zu halten pflegen. Zu unterscheiden von dieser Insufficienz der Augenbewegung ist eine Insufficienz der Muskeln, von welcher später die Rede sein wird.

Eine andere und sehr beträchtliche Reihe von Functionsstörungen wird eingeleitet durch die Dehnung der Membranen bei hochgradiger Myopie. Zunächst bewirkt schon die Dehnung der Retina eine Auseinanderrückung der pecipirenden Retinalelemente; schon hierdurch wird bei hohen Graden der Myopie die Sehschärfe meist etwas herabgesetzt. Gewöhnlich indessen führen die Myopen hierüber keine Klage; da sie die Objecte näher an das Auge halten können, benutzen sie einen grösseren Sehwinkel, und können daher häufig selbst kleinere Druckschrift ganz geläufig lesen, obgleich für die Ferne und mit Concavgläsern eine Herabsetzung der Sehschärfe auf $\frac{1}{2}$ oder $\frac{1}{3}$ bereits nachweisbar ist.

Zu unterscheiden von dieser Form der Schwachsichtigkeit ist eine Herabsetzung der Sehschärfe, welche bei hochgradiger Myopie nicht selten als Theilerscheinung einer Retinalirritation auftritt. Wahrscheinlich ist die Dehnung, welche die Retina und die übrigen Membranen im myopischen Auge erfahren, als Ursache dieser Irritation anzusehen. Ausser Herabsetzung der Sehschärfe zeigt sich in solchen Fällen schnelle Ermüdung beim Arbeiten, ein Gefühl von Druck und Spannung im Auge, manchmal zugleich mit Empfindlichkeit bei leichter Compression der Bulbus und ausserdem Blendungserscheinungen, subjective Lichtempfindungen und quälende Myodesopsie. Letztere bildet häufig die Hauptbeschwerde über welche Myopen zu klagen haben, und hat wohl immer ihre materielle Begründung in kleinen Formelementen des Glaskörpers, welche im ganz normalen Auge ebenfalls

vorhanden sind und auf entoptischem Wege sichtbar werden. In nicht myopischen Augen werden diese „mouches volantes“ hauptsächlich dann bemerkt, wenn neben den Schattenfiguren, welche jene Formelemente des Glaskörpers auf die Retina werfen, keine andern scharfgezeichneten Netzhautbilder vorhanden sind, also beim Blick auf eine möglichst gleichförmige Fläche. Myopen finden daher nicht selten eine Abhülfe dieser Beschwerden im Gebrauch von Concavgläsern, welche die gleichförmige Unklarheit der Netzhautbilder beseitigen.

Andererseits aber ist es sehr wahrscheinlich, dass in vielen Fällen von Myopie die Myodesopsie wirklich von microscopischen Glaskörpertrübungen abhängt, da sich ja häufig genug ophthalmoscopisch sichtbare Glaskörpertrübungen entwickeln. Bei den ausgedehnteren Choroidalveränderungen, welche die höheren Grade der Myopie in der zweiten Hälfte des Lebens gewöhnlich begleiten, ist in der That das Vorhandensein solcher Trübungen die Regel. Der Glaskörper zeigt sich verflüssigt und enthält unter dem Microscop kleine Trübungen, welche ohne eine bestimmte Structur zu zeigen lediglich ein faserig körniges Aussehen darbieten. Die Trübungen sind entweder dadurch fixirt, dass sie in feine, endlich ophthalmoscopisch nicht mehr erkennbare Fädchen auslaufen, durch welche sie mit dem noch gesunden durchsichtigen Glaskörpergewebe zusammenhängen, und haben dann ihren Sitz gewöhnlich nicht weit von der Eintrittsstelle des Sehnerven, oder die Trübungen sind frei beweglich und werden in der verflüssigten Substanz, in welcher sie schwimmen, durch die Augenbewegungen hin und her geschleudert.

Unter den eben genannten Umständen ist häufig auch eine circumscripte Trübung am hinteren Linsenpol (cataracta polaris posterior) vorhanden.

Bei hochgradiger Myopie, besonders im vorgerückten Lebensalter, gesellen sich zu der consecutiven Choroidalatrophie anderweitige Veränderungen von unzweifelhaft entzündlicher Natur hinzu, und zwar hauptsächlich in der Gegend des aequator bulbi und am hinteren Pol. An ersterer Stelle erscheinen sie am häufigsten im untern Umfang der Choroidea in Gestalt rundlicher Flecke, welche theils durch Entfärbung und Atrophie hellroth oder weiss gefärbt sind, theils durch schwarze Verfärbung der Choroidalepithelien auffallen, oder, beides zusammen, hellere Flecke mit schwarzem Rande darstellen. Wegen der sehr peripherischen Lage dieser Veränderung sind besondere Sehstörungen damit nicht verbunden, immer aber ist darin eine Prädisposition zu schwerer Erkrankung zu erblicken.

Häufiger zeigen sich Veränderungen am hintern Pol des Auges. Die ursprünglich sichelförmige oder auch ringförmig den Opticus

umgebende Choroidalatrophie verliert ihre regelmässige Begrenzung und gestaltet sich zu unregelmässigen Ausbuchtungen, meistens in temporaler Richtung.

In der Nachbarschaft entstehen inselförmige atrophische Stellen, welche endlich mit der Hauptfigur confluiren, häufig erscheinen auf dem weissen Hintergrunde einige schwarze zackige Flecke, offenbar aus Gruppen veränderter Choroidalepithelien gebildet.

Die unter diesen Umständen eintretende Vergrösserung des Mariott'schen blinden Fleckes dürfte kaum jemals zu Sehstörungen Veranlassung geben, um so weniger als die inneren Schichten der Retina dabei intact bleiben und daher die Nervenleitung von der Peripherie her nicht beeinträchtigt wird.

Zu Sehstörungen sehr ernster Natur führen dagegen die Affectionen der macula lutea, welche gleichzeitig mit den eben erwähnten Veränderungen oder auch unabhängig von denselben auftreten. Im Anfang zeigen sich hier selbst in Augen, deren Sehschärfe noch nicht wesentlich gelitten hat, eine Anzahl unregelmässiger hellerer Linien etwa von der Breite der Netzhautgefässstämme oder etwas breiter und von verschiedener Länge, welche vielleicht dadurch zu Stande kommen, dass in Folge der Dehnung, die Pigmentepithelien stellenweise auseinander weichen, oder abgeflacht, ansgedehnt und pigmentarm werden. Ist das centrale Sehen bereits wesentlich beschädigt, so finden sich meist auch Veränderungen in der macula lutea, welche einen entzündlichen Character zeigen: unregelmässig zerstreute Pigmentveränderungen, schwarze Pigmenthäufchen, abwechselnd mit hellroth oder weiss erscheinenden kleinen Stellen, oder gerade im Centrum der macula lutea ein schwarzer Fleck, etwa von der Grösse des Sehnervenquerschnitts, oder ein etwa ebenso grosser, bläulicher, erhaben erscheinender Fleck, eventuell mit einem schwarzen Pigmentringe umgeben und häufig von Blutungen in der benachbarten Netzhaut begleitet.

Ziemlich selten kommt es vor, dass unabhängig von der den Sehnerven umgebenden Sichel und getrennt von ihr durch gesundes Choroidalgewebe ein besonderes, scharf abgegrenztes kleines Staphylom sich entwickelt. In einem von mir beobachteten Fall, war in der Gegend der macula lutea ein heller Fleck von etwa 1,5 bis 2 Sehnervendurchmesser, mit einzelnen eingesprengten Pigmentflecken und umgeben von einem schwarzen Ring deutlich als excavirt zu erkennen, und ein dem entsprechender Defect im Gesichtsfeld nachweisbar. Streatfeild*) beschreibt einen ganz ähnlichen Fall.

---

*) Ophthalmic hosp. Rep. V. 1. pag. 84.

Die Sehstörungen, welche die erwähnten Veränderungen in der Gegend der macula lutea begleiten, hängen ab theils von der Dehnung der Retina in dieser Gegend, theils von der mechanischen Insultation, welche die Stäbchenschicht durch Veränderungen an der Oberfläche der Choroidea erleidet, theils von Erkrankung der Retina selbst. Die Kranken klagen über ein Flimmern der Buchstaben beim Lesen, über unregelmässige Krümmung der Zeilen, Schiefstellung und unregelmässige Formveränderung der einzelnen Buchstaben, einen Nebel oder unreinen Fleck, welcher gerade den fixirten Punkt bedeckt und endlich über völligen Mangel des Sehens im Fixirpunkt, sogenanntes Scotoma centrale.

Das Flimmern der Buchstaben bezieht Donders darauf, dass in der Gegend der macula lutea eine Anzahl sehr kleiner Gesichtsfelddefecte (Scotome) vorhanden sind; bei den Bewegungen des Auges fällt nun das Bild einzelner Buchstaben bald auf licht-empfindliche, bald auf unempfindliche Punkte der Retina, so dass dieselben bald verschwinden bald wieder auftauchen, auch wohl zugleich in Folge einer unregelmässigen Verschiebung der Stäbchenschicht Formveränderungen erfahren.

Die Erscheinungen der Metamorphopsie, das Krumm- und Schiefsehen, hat Förster*) genauer analysirt, und mit Benutzung paralleler Liniensysteme nachgewiesen, dass in einer beschränkten centralen Partie des Gesichtsfeldes die Krümmungen der Linien sämmtlich einem bestimmten Punkte, dem Krümmungscentrum ihre Concavitäten zukehren. Auch beim Sehen in die Ferne mit Concavgläsern zeigt sich die Metamorphopsie, so dass z. B. die Fensterkreuze, oder Personen auf der Strasse krumm erscheinen. Es zeigt sich ausserdem die Sensibilität der macula lutea in der Weise herabgesetzt, dass nur bei heller Beleuchtung noch relativ deutlich gesehen wird, dagegen auffallend viel schlechter bei mattem Licht; bei alledem verursacht helles Licht ein unangenehmes Blendungsgefühl. Beim Lesen etc. tritt schnelle Ermüdung der Retina ein.

Bei der ophthalmoscopischen Untersuchung zeigt sich in der Gegend der macula lutea ein schwarzer Fleck häufig mit gerötheten Stellen in der Umgegend (Hyperaemie oder Extravasate), doch konnte Förster constatiren, dass der an der Metamorphopsie betheiligte Bezirk der Retina viel ausgedehnter ist, als die an der entsprechenden Stelle ophthalmoscopisch sichtbaren Veränderungen. Aus der nach dem Krümmungscentrum hin concaven Richtung der Linien folgert Förster, dass die sensibeln Elemente der Retina durch den patho-

*) Ophthalmologische Beiträge. 1862.

logischen Process nach dem Krankheitsmittelpunkte hin zusammengerückt sind.*)

Während der erwähnten Erkrankungen der macula lutea mindestens die Peripherie des Gesichtsfeldes verschonen, wird bei hochgradiger Myopie häufiger als in vorher ganz gesunden Augen das Sehvermögen durch Netzhautablösung zu Grunde gerichtet.

Die Complication von Myopie mit Glaucom wird bei letzterer Krankheit ihre Erwähnung finden.

Therapie.

Eine Beseitigung der Kurzsichtigkeit lässt sich nicht in Aussicht nehmen. Zwar sieht man öfter bei Myopen, welche ihre Augen stark angestrengt haben, nach längerer (Wochen bis Monate langer) Ruhe, auch wohl nach Atropin Instillation sofort, einiges Zurückweichen des Fernpunktes, allein es handelt sich dabei genau genommen nicht um eine Verringerung des Refractionszustandes, sondern um die Beseitigung einer Accommodationsanspannung, welche wir bei Hypermetropie als latente Accommodation kennen lernen werden. Eher erscheint es möglich zu sein, die Entwickelung der Myopie aufzuhalten. Zu diesem Zwecke ist vor allem der Gebrauch der Augen zu reguliren; Lesen etc. im Dämmerlicht streng zu untersagen, aber auch bei guter Beleuchtung darf die Beschäftigung mit nahen Objecten nicht zu anhaltend und ununterbrochen fortgesetzt werden; vor allem aber ist auf die Vermeidung einer stark übergebeugten Kopfhaltung zu achten. Kinder mit ganz geringer Myopie benutzen trotzdem häufig zum Lesen, Schreiben u. s. w. hartnäckig eine Objectdistanz von 4" bis 6", was natürlich nicht nur mit starker Accommodationsanspannung sondern auch mit unzweckmässig hohem Convergenzgrad und mit vornübergebeugter Kopfhaltung verbunden ist: es wird Sache der Eltern und Erzieher sein, diese Gewohnheit zu bekämpfen. Handelt es sich dabei nicht um eine üble Gewohnheit, sondern ist bei guter Sehschärfe ein entsprechend hoher Grad von Myopie vorhanden, also z. B. etwa M $\frac{1}{6}$, so ist es jedenfalls das gerathenste, durch Concavgläser den Fernpunkt auf ca. 16"—18" zu verlegen, dann aber auch darauf zu halten, dass eine Objectdistanz von mindestens 12"—14" innegehalten wird.

---

*) Eine Affection welche dazu wohl im Stande wäre, würde z. B. die von H. Müller beschriebene Retinitis der äusseren Schichten sein, von welcher Saemisch (Beiträge zur Anatomie des Auges. 1862) nachgewiesen hat, dass sie auch als circumscripte Erkrankung der macula lutea vorkommt.

Um eine aufrechte Kopfhaltung zu erleichtern empfiehlt es sich ausserdem beim Lesen das Buch in der Hand zu halten und beim Schreiben ein Schreibepult mit schief geneigter und in zweckmässiger Höhe angebrachter Platte zu benutzen. Auch für den Schulunterricht verdienen die ebengenannten Punkte volle Berücksichtigung; es liegt geradezu im Interesse der menschlichen Gesellschaft durch gute Beleuchtung der Schulzimmer und rationell construirte Subsellien der Beförderung der Myopie durch den Schulbesuch Schranken zu setzen.*)

Zeigt sich hochgradige Myopie schon in jugendlichem Lebensalter, so ist gleich von Anfang an auf eine passende Berufswahl Rücksicht zu nehmen; freilich hält es häufig sehr schwer, in dieser Hinsicht positive Vorschläge zu machen.

In den meisten Fällen handelt es sich darum, durch geeignete Concavgläser ein deutliches Sehen für die Ferne zu ermöglichen. Wir haben bereits gesehen, dass dasjenige Concavglas, dessen Brennpunkt mit dem Fernpunkt zusammenfällt, diese Bedingungen erfüllt, und wollen nur wiederholen, dass immer nur das schwächste Concavglas, welches ein ausreichend deutliches Sehen für die Ferne vermittelt, zum Gebrauch gestattet werden darf. Die Frage, ob die corrigirenden Concavgläser auch für die Nähe benutzt werden dürfen, ist vielfach discutirt worden. Es lässt sich in der That eine ganz allgemeine Regel nicht aufstellen, die Frage muss für jeden einzelnen Fall individuell entschieden werden. Ein mit dem corrigirenden Concavglas bewaffnetes Auge verhält sich zwar ganz wie ein emmetropisches, was jedenfalls ein wünschenswerther Zustand ist, indessen dürfen doch die neutralisirenden Concavgläser nur dann anhaltend und auch für die Nähe benutzt werden, wenn folgende Bedingungen erfüllt sind:

1) die Myopie darf nicht zu hochgradig sein. (Höchstens $\frac{1}{5}$ bis $\frac{1}{6}$. Bei geringen Graden von Myopie unter M $\frac{1}{20}$ wird das Bedürfniss, die corrigirenden Concavgläser anhaltend zu tragen, sich selten bemerklich machen),
2) die Accommodationsbreite muss die normale Grösse haben,
3) die Sehschärfe muss vollkommen sein,
4) der anhaltende Gebrauch der Concavgläser muss im jugendlichen Lebenalter begonnen werden.

Sind diese vier Bedingungen sämmtlich erfüllt, so ist gegen den anhaltenden Gebrauch neutralisirender Gläser nichts einzuwenden,

*) Vergl. Dr. H. Cohn: Untersuchung der Augen von 10,060 Schulkindern, nebst Vorschlägen zur Verbesserung der den Augen nachtheiligen Schuleinrichtungen. Leipzig 1867, und: Deutsche Klinik, 1866, No. 7.

und man sieht in der That häufig Myopen, welche gewissermassen mit ihrer Brille verwachsen sind und sich dabei sehr gut befinden.

Ist dagegen eine dieser vier Bedingungen nicht erfüllt, so ist damit eine Contraindication gegen den anhaltenden Gebrauch der neutralisirenden Gläser gegeben. Eine genauere Erläuterung der oben aufgestellten Bedingungen fällt folglich zusammmen mit einer Auseinandersetzung der eben erwähnten Contraindicationen. Die Umstände also, welche den Gebrauch der neutralisirenden Concavgläser unstatthaft machen, sind folgende:

1) Ein hoher Grad von Myopie überhaupt. Bei Myopie von mehr als $\frac{1}{5}$ wird das anhaltende Tragen neutralisirender Concavgläser schon wegen der gewöhnlich gleichzeitig vorhandenen Herabsetzung der Sehschärfe unzweckmässig. Meistentheils tragen solche Myopen auch für die Ferne keine neutralisirenden Brillen, weil dieselben wegen der überwiegenden Länge der Sehaxe für alle indirect gesehenen Objecte zu stark sind. Es ist unter diesen Umständen häufig das zweckmässigste, den Fernpunkt nur auf etwa 12″ zu verlegen, die dazu nöthigen Brillen anhaltend tragen zu lassen und zum dentlichen Sehen in die Ferne noch eine Lorgnette von entsprechender negativer Brennweite (also etwa $-\frac{1}{12}$) zu Hülfe zu nehmen.

2) Beschränkung der Accommodationsbreite. Wir haben oben schon bemerkt, dass das myopische Auge gleichsam von Natur auf eine sehr geringe Accommodationsanspannung angewiesen ist, und es werden auch Accommodationsanstrengungen allgemein als dem myopischen Auge schädlich betrachtet. Bringen wir nun durch neutralisirende Gläser den Fernpunkt in unendliche Ferne, so rücken wir zugleich den Nahepunkt und das ganze Accommodationsterrain vom Auge ab, und der Myop, der früher ohne alle Accommodation in der Nähe deutlich sah, wird dies jetzt nur mit Hülfe seines Accommodationsvermögens können. Allerdings verlangen wir dabei von der Accommodation nicht mehr als das emmetropische Auge täglich ohne Beschwerde leistet, aber ehe wir dies verlangen, müssen wir uns davon überzeugen, ob das Accommodationsvermögen des Myopen dazu auch befähigt ist, ohne sich in nachtheiliger Weise anzustrengen. Wir werden z. B. niemals eine Accommodation bis in die Gegend des Nahepunktes anhaltend gestatten dürfen. Auch Myopen, welche von Jugend auf gleichsam mit ihrer neutralisirenden Brille verwachsen waren, sehen sich wegen der vom Lebensalter abhängigen Abrückung des Nahepunktes mit der Zeit genöthigt, schwächere Brillen zu benutzen. Presbyopie entwickelt sich im myopischen Auge so gut wie im emmetropischen; in demselben Lebensalter in welchem dem Em-

metrop anfängt Convexgläser zu brauchen, werden dem Myopen die corrigirenden Concavgläser für die Nähe zu stark.

3) Ist die Sehschärfe aus irgend einer Ursache merklich vermindert, so ist meistens die Anwendung von Concavgläsern überhaupt ausgeschlossen. Hornhautflecke oder unregelmässiger Astigmatismus, Linsen- oder Glaskörpertrübung, endlich all die Schwachsichtigkeitsursachen, welche bei hochgradiger Myopie häufig eintreten und in Retinal- oder Choroidalveränderungen ihren Grund haben, verbieten meistens den Gebrauch von Concavgläsern. Für die Entfernung ist dann gewöhnlich durch die Correction der Myopie wenig zu gewinnen, für die Nähe ist sogar eine schädliche Einwirkung der Concavgläser zu befürchten, da die Patienten trotzdem, um möglichst grosse Netzhautbilder zu gewinnen, die Objecte stark annähern und dann eine um so stärkere Accommodationsanspannung machen müssen. Möglichste Beschränkung der Arbeit ist das einzige was unter diesen Umständen gerathen werden kann, sofern eine Beseitigung der Schwachsichtigkeitsursache nicht zu erreichen ist.

4) Es darf endlich aus Rücksicht auf die relativen Accommodationsbreiten mit dem Gebrauch der neutralisirenden Gläser nicht zu spät angefangen werden. Myopen nehmen nicht nur die Gewohnheit an, bis in die Gegend ihres Fernpunktes zu convergiren ohne ihre Accommodation überhaupt in Thätigkeit treten zu lassen, sondern auch innerhalb ihres deutlichen Sehbereichs verbinden sie mit jedem Convergenzgrad der Sehaxen nur eine relativ geringe Accommodationsanspannung. Durch die Bewaffnung des Auges mit Concavgläsern wird nicht nur das gesammte Accommodationsterrain vom Auge abgerückt, sondern auch die Lage der relativen Accommodationsbreiten geändert. Jugendliche Augen gewöhnen sich meistens bald an die veränderten Verhältnisse, oder wo sich lediglich in dieser Beziehung Schwierigkeiten herausstellen, kann man mit schwächeren Gläsern beginnen und allmälig zu den neutralisirenden übergehen. Sind aber einmal im reiferen Lebensalter die relativen Accommodationsbreiten, wie sie sich ohne Correction der Myopie entwickeln, zur festen Gewohnheit geworden, so finden sich die Myopen nicht mehr leicht hinein, die Lage der relativen Accommodationsbreiten so umzugestalten, wie sie dem emmetropischen Auge zukommt. Die durch die neutralisirenden Gläser gebotene Nothwendigkeit, beim Sehen in die Nähe eine stärkere Anforderung an die disponible Accommodation zu stellen, macht sich meistens unangenehm bemerklich und verursacht eine schnelle accommodative Ermüdung.

Die veränderte Lage der relativen Accommodationsbreiten ist übrigens wahrscheinlich die Ursache dafür, dass Myopen welche daran

gewöhnt sind ihre neutralisirenden Gläser anhaltend zu tragen, sobald sie dieselben ablegen auch beim Sehen in der Nähe sich sehr unbehaglich fühlen.

Ist aus irgend einer Ursache der Gebrauch neutralisirender Gläser nicht gestattet, so tritt sehr häufig die Aufgabe an uns heran, für bestimmte Zwecke (z. B. zum Clavierspielen u. s. w.) den Fernpunkt auf eine bestimmte gegebene Entfernung zu verlegen.

Man kann die dazu nöthigen Gläser mit Leichtigkeit berechnen. Wollen wir z. B. bei Myopie $\frac{1}{6}$ den Fernpunkt nach 18″ verlegen, so heisst dies M $\frac{1}{6}$ um so viel verringern, dass M $\frac{1}{18}$ übrig bleibt, also $\frac{1}{6} - \frac{1}{x} = \frac{1}{18}$, folglich $\frac{1}{x} = \frac{1}{9}$. Concav 9 ist also das erforderliche Concavglas. Selbstverständlich müssen sich immer die Rechnung und der directe Versuch gegenseitig controlliren. Man hat eben auch hier das schwächste Concavglas zu bestimmen, welches für die gegebene Entfernung das Erforderliche gerade noch leistet.

Insufficienz der Augenbewegungen in Folge der Formveränderung des Auges entwickelt sich meist nur bei höheren Graden der Myopie und es scheint am zweckmässigsten der daraus hervorgehenden relativen Divergenz beim Nahesehen freien Lauf zu lassen. Mit den unter diesen Umständen häufig in Anwendung gezogenen prismatischen Brillen ist, wie in einer genaueren Auseinandersetzung über den optischen Effect derselben gezeigt werden wird, nicht viel zu erreichen.

Beruht dagegen die Erschwerung des binocularen Sehens nicht auf einer Beschränkung der Augenbewegungen, sondern auf einem elastischen Uebergewicht der musc. recti externi, ein Zustand welcher gerade wie Myopie angeboren vorkommt und auch geringe Grade derselben complicirt, und lässt es sich nachweisen, dass das binoculare Sehen nur mit starker Anstrengung der musc. recti interni unterhalten wird, so sind die Indicationen für eine Tenotomie des rectus externus gegeben.

Die Irritationserscheinungen, welche nicht selten in der Pubertätsperiode auftreten und sich durch Hyperaemie des Sehnerven, schnelle Ermüdung und Schmerzhaftigkeit der Augen, besonders beim abendlichen Arbeiten, characterisiren, erfordern vor allem eine genaue Regulirung des hygienischen Verhaltens. Sorge für gute Beleuchtung und häufige Unterbrechung der Arbeit; Vermeidung gebückter Kopfhaltung sowie überhaupt aller Momente, welche Congestionen nach dem Kopf oder nach den Augen veranlassen können, Warmhalten der Füsse, leichte Abführungen, Augendouche gegen die geschlossenen

Augenlider, eventuell einige Blutentziehungen mit dem Heurteloupschen Blutigel sind die hauptsächlichsten Mittel. Bei geringeren Graden von Myopie wird es unter diesen Umständen zweckmässig sein, den Gebrauch von Brillen zu vermeiden, bei höheren Graden mag, sofern nicht etwa die Beschwerden dadurch noch zunehmen, durch Concavgläser der Fernpunkt auf etwa 12″ gebracht werden, ebenso ist jede anstrengende Convergenz zu vermeiden. Ist zu vermuthen, dass, wie nicht selten bei hochgradiger Myopie jugendlicher Individuen, die Irritationsbeschwerden mit Accommodationskrampf verbunden sind, so wird zunächst durch Atropin der Krampf zu beseitigen und der wahre Grad der Myopie herzustellen sein; es kann mit dem Atropin während einiger Tage fortgefahren werden, wobei die Augen durch Schutzbrillen gegen Blendung zu verwahren sind, oder es wird sich bei Rückkehr des Accommodationskrampfes der Gebrauch des künstlichen Blutigels empfehlen.

Die Fälle von Herabsetzung der Sehschärfe, welche sich im Verlauf der Myopie durch Glaskörper-, Netzhaut- oder Choroidalerkrankungen entwickeln, erfordern neben völliger Schonung des Sehvermögens eine ableitende Behandlung.

Die Prognose ist in diesen Fällen durchschnittlich um so besser je weniger materielle Veränderungen mit dem Augenspiegel nachweisbar sind.

Hypermetropie.

Hypermetropie ist vorhanden, sobald Lichtstrahlen, welche parallel auf die Cornea fallen, erst hinter der Retina ihre Vereinigung finden würden; auf der Retina kommt dann für jeden Lichtpunkt ein Zerstreuungskreis zu Stande und nur durch eine Anspannung der Accommodation, oder (da wir vorläufig von der Accommodation abzusehen haben, und nur den Refractionszustand betrachten), durch Zuhülfenahme von Convexgläsern, lässt sich der dem Lichtpunkt entsprechende Bildpunkt nach vorn und auf die Fläche der Retina verlegen. In einem völlig accommodationslosen hypermetropischen Auge können also nur Lichtstrahlen, welche bereits convergent auf die Cornea fallen, ihre Vereinigung auf der Retina finden; den hinter dem Auge gelegenen Punkt, nach welchem sie dabei convergiren müssen, bezeichnet man als den Fernpunkt. Natürlich kann nur ein Convexglas von bestimmter Brennweite parallelen Lichtstrahlen gerade diejenige Convergenz verleihen, welche nöthig ist um das Bild weit entfernter Objecte gerade auf der Retina zu entwerfen und es wird dies

nur dann der Fall sein, wenn der Brennpunkt des Convexglases mit dem Fernpunkt des Auges zusammenfällt. Man bezeichnet dies Convexglas als das die Hypermetropie neutralisirende; es drückt zugleich den Grad derselben aus. (Streng genommen muss der Abstand des Convexglases vom Auge dabei in ähnlicher Weise berücksichtigt werden wie bei Myopie). Müssen also z. B. die Lichtstrahlen auf einen 12 Zoll hinter der Cornea gelegenen Punkt convergiren um auf der Retina ihre Verbindung zu finden, so liegt der Fernpunkt 12″ hinter dem Auge und ist H = $\frac{1}{12}$ vorhanden.

Das hypermetropische Auge ist demnach seinem Refractionszustand nach für convergentes Licht eingestellt, und da wir es für gewöhnlich nur mit divergenten oder parallelen Strahlen zu thun haben, so besitzt das hypermetropische Auge eine Eigenschaft, welche ihm keinen Nutzen bringt, wohl aber häufig zu unangenehmen Consequenzen führt.

Absolute Hypermetropie ist vorhanden, wenn das Auge auch mit grösstmöglichster Accommodationsanspannung sich nicht auf paralleles Licht, sondern nur auf Strahlen einstellen kann, welche nach einem näher oder ferner hinter dem Auge gelegenen Punkt convergiren. Das ganze Accommodationsgebiet vom Fernpunkt bis zum Nahepunkt liegt dann also jenseits unendlich; deutliches Sehen selbst für die Ferne ist folglich ohne Convexglas nicht möglich.

Bei relativer Hypermetropie kann das Auge zwar für paralleles oder auch divergentes Licht eingestellt werden, aber nur dann wenn zugleich die Sehlinien auf eine Entfernung convergiren, welche geringer ist als die, auf welche die Accommodation eingestellt ist.

Bei facultativer Hypermetropie endlich liegt der binoculare Nahepunkt in endlicher Entfernung, es kann also sowohl mit parallelen Sehaxen deutlich in die Ferne, als auch mit richtiger Einstellung der Sehaxen, in der Nähe (bis zum Nahepunkt) deutlich gesehen werden; gleichzeitig aber wird auch mit Convexgläsern deutlich in die Ferne (und natürlich auch in der Nähe) gesehen.

Die ebengenannte Eintheilung beruht also nicht nur auf dem Grad der Hypermetropie, sondern auch auf der Accommodationsbreite. Ist der Grad, d. h. der optische Werth der Hypermetropie höher als der der Accommodationsbreite, so ist die Hypermetropie immer absolut. Die allmälig mit dem Zunehmen der Jahre eintretende Verminderung der Accommodationsbreite macht also auch eine ursprünglich facultative Hypermetropie endlich absolut; und andererseits sind die meisten Fälle von Hypermetropie im jugendlichen Alter bei ausgiebiger Accommodationsbreite facultativ.

Nach denselben Grundsätzen wie das relative Accommodations-

terrain (vergl. pag. 13) hat Donders auch die Verhältnisse bei Hypermetropie graphisch veranschaulicht. Nur war es dazu nöthig das jenseits unendlich gelegene Accommodationsterrain ebenfalls durch Linien, deren Abstand einen optischen Werth von $\frac{1}{24}$ repräsentirt, darzustellen; dieselben folgen also in derselben Ordnung unter der mit ∞ bezeichneten Linie.

Fig. 10.

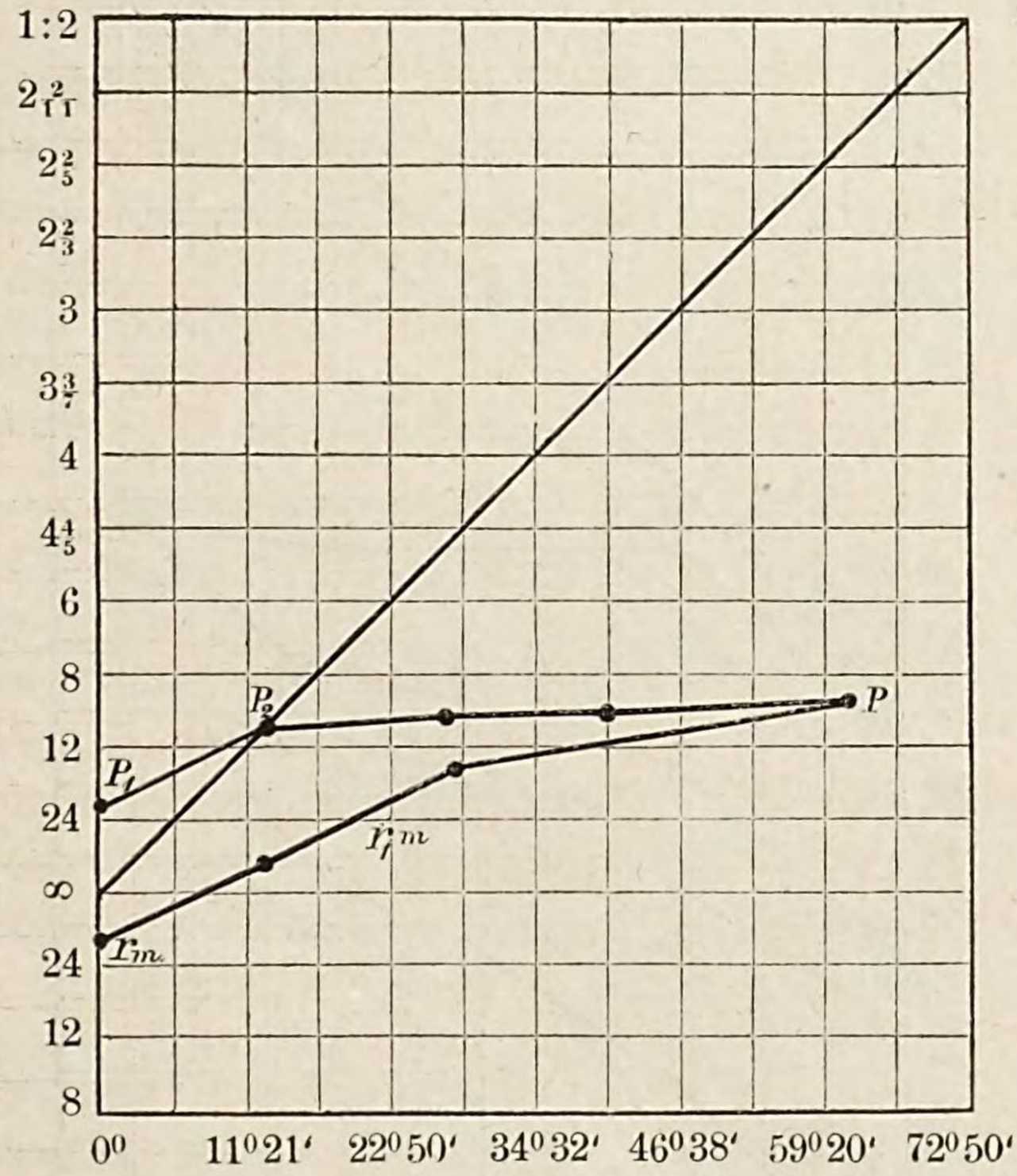

Fig. 10 repräsentirt die facultative Hypermetropie und das Accommodationsterrain eines Mannes von 28 Jahren, dessen manifeste Hypermetropie durch convex 30 corrigirt wird, dessen Fernpunkt also 30 Zoll hinter dem Auge liegt. Der relative Nahepunkt mit parallelen Sehlinien findet sich in 20″ vor dem Auge, er sieht also deutlich in der Ferne sowohl mit $+\frac{1}{30}$ als mit $-\frac{1}{20}$. Die relative Accommodationsbreite bei parallelen Sehlinien beträgt demnach

$$\frac{1}{20}+\frac{1}{30}=\frac{1}{12}$$

In einer Entfernung von $10\frac{1}{2}$ Zoll kann er für kurze Zeit noch binocular deutlich sehen. Im Laufe der Jahre aber wird durch Abrückung des Nahepunktes das Accommodationsgebiet eingeengt werden,

noch vor seinem 38. Jahr wird die facultative Hypermetropie übergehen in relative und um das 45. Jahr in absolute.

In Fig. 11 veranschaulicht *II* die relative Hypermetropie eines jungen Mädchens von 17 Jahren. Der manifeste Fernpunkt r^1m findet sich

Fig. 11.

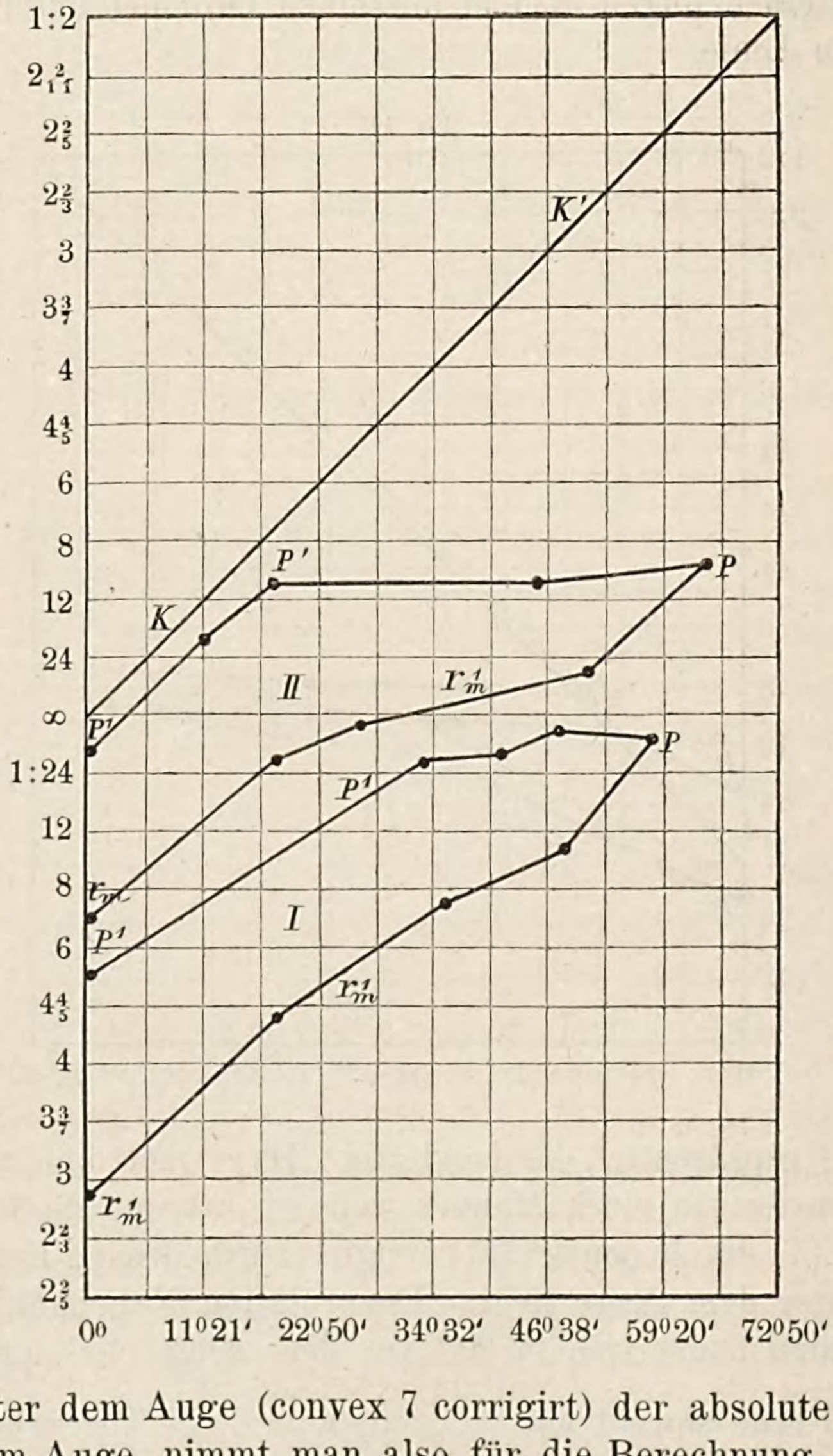

etwa 7″ hinter dem Auge (convex 7 corrigirt) der absolute Nahepunkt liegt 10″ vom Auge, nimmt man also für die Berechnung der Accommodationsbreite r^1m als Fernpunkt, so ergiebt sich $\frac{1}{A} = \frac{1}{4{,}12}$ und doch erreicht die Nahepunktslinie $p_1\ p_1\ p$ nirgends die Diagonale $K\ K'$ welche die Sehaxenconvergenz angiebt. Das Auge kann also für divergentes Licht accommodirt werden, aber nur dann, wenn die Sehlinien sich in einem Punkte schneiden, welcher näher am Auge ge-

legen ist als der Punkt auf welchen die Accommodation eingestellt ist. Die Hypermetropie ist also nicht absolut, wohl aber ist sie es im Verhältniss zur Sehaxenconvergenz. So kann z. B. accommodirt werden für eine Entfernung von 16 Zoll aber nur mit gleichzeitiger Convergenz auf 12 Zoll, oder unter einem Convergenzwinkel von 11° 21′. Von dieser Möglichkeit jedoch macht die in Rede stehende Patientin keinen Gebrauch, nicht einmal beim Zudecken des einen Auges. Sie sieht folglich mit blossen Augen in keiner Entfernung deutlich, nicht einmal monocular, wohl aber mit Convexgläsern; vielleicht aber konnte sie in einem Alter von 11 oder 12 Jahren, als die Accommodationsbreite noch grösser war, selbst binocular deutlich sehen. Wenn mit Zunahme der Jahre die Accommodation bis auf $\frac{1}{7}$ reducirt sein wird, so wird die relative Hypermetropie in absolute übergegangen sein.

Die Linien *I* in Fig. 11 zeigen die Accommodationsgrenzen eines sehr hohen Grades von Hypermetropie. Nahezu H $\frac{1}{3}$ ist vorhanden und nichts desto weniger können unter Zuhülfenahme starker Sehaxenconvergenz die Augen fast für parallele Strahlen eingestellt werden. Die Accommodationsbreite beträgt ungefähr $\frac{1}{3}$, einige Jahre früher war sie wahrscheinlich noch grösser und die Hypermetropie war dann noch nicht absolut.

Bei facultativer Hypermetropie mit guter Sehschärfe kann in der Entfernung deutlich gesehen werden, aber nur unter Aufwendung einer dem Grade der Hypermetropie entsprechenden Accommodationsanspannung, und die hierzu verbrauchte Accommodationskraft muss natürlich an der Nahepunktsgrenze fehlen. Hat z. B. ein Hypermetrop von $\frac{1}{12}$ eine Accommodation von $\frac{1}{4}$, so kann er zwar in der Entfernung deutlich sehen, aber nur mit einer Accommodationsanspannung, welche das Auge für parallele Strahlen einstellt; die Accommodation leistet also dasselbe was ein Convexglas von 12″ Brennweite auch geleistet haben würde, verbraucht wird also $\frac{1}{A} = \frac{1}{12}$; natürlich bleiben nun nur noch $\frac{2}{12} = \frac{1}{6}$ übrig, d. h. der Nahepunkt kann nur auf 6″ gebracht werden. Das ganze Accommodationsterrain ist also vom Auge abgerückt.

Während der Emmetrop mit parallelen Sehaxen bei völliger Accommodationsruhe deutlich in die Ferne sieht, muss der Hypermetrop unter diesen Umständen eine seinem Refractionszustand entsprechende Accommodationsanspannung machen, und was für parallele Sehaxen und weit entfernte Objecte gilt, ist noch viel mehr der Fall beim Sehen in die Nähe. Unter allen Umständen wird die Accommodation des Hypermetropen zur Herstellung scharfer Netzhautbilder

mehr beansprucht als die des Emmetropen, und daraus entwickelt sich eine permanente Anspannung des Accommodationsmuskels, welche sich dem Willen entzieht, so dass die Accommodation nicht mehr willkürlich bis auf ihren Nullpunkt erschlafft werden kann.

Es ergiebt sich hieraus ein Umstand, welcher eine genaue Bestimmung des Grades der Hypermetropie erschwert. Wir haben schon oben erwähnt, dass der Grad der Hypermetropie ausgedrückt wird durch dasjenige Convexglas, durch welches parallele Lichtstrahlen im accommodationslosen Auge auf der Netzhaut zur Vereinigung gebracht werden. Aber nur bei völliger Erschlaffung der Accommodation giebt die Brennweite des Convexglases, mit welchem am deutlichsten in die Ferne gesehen wird, den Grad der Hypermetropie an. Jede während der Untersuchung fortbestehende Anspannung der Accommodation wirkt in demselben Sinne wie ein Convexglas, und es ergiebt sich daraus die Regel, dass das stärkste Convexglas mit welchem in der Ferne deutlich gesehen wird, den Grad der Hypermetropie am richtigsten ausdrückt. Nun tritt aber sehr häufig eine völlige Entspannung der Accommodation überhaupt nicht ein, dieselbe wird nur bald mehr bald weniger erschlafft, so dass bald mit stärkeren bald mit schwächeren Convexgläsern in der Entfernung deutlich gesehen wird. Den Grad der Hypermetropie, welcher ausgedrückt wird durch das stärkste Convexglas mit welchem noch deutlich in die Ferne gesehen wird, bezeichnet man unter diesen Umständen als manifeste Hypermetropie (Hm.); der wirkliche oder absolute Grad wird erst durch Lähmung der Accommodation aufgedeckt; den Zwischenraum zwischen dem manifesten und absoluten Fernpunkt nennt man latente Hypermetropie (Hl.) oder latente Accommodationsbreite.

Auffallend und recht beweisend für die Macht der Gewohnheit ist der Umstand, dass nach vollständiger Atropin Mydriasis die latente Hypermetropie sich wieder einstellt, auch dann, wenn man die corrigirenden Convexgläser, mit welchen während der Accommodationslähmung deutlich gesehen wird, anhaltend tragen lässt. In dem Maasse als das dem Willen unterworfene Accommodationsgebiet sich wieder entwickelt, tritt auch die der Willkür entzogene Anspannung wieder ein, und zwar gegen die Interessen des deutlichen Sehens, denn es wird nun mit den corrigirenden Convexgläsern schlechter gesehen als mit blossem Auge.

Eine andere Consequenz der starken Accommodationsanspannung, welche Hypermetropen annehmen müssen um deutlich zu sehen, äussert sich in dem Verhalten der relativen Accommodationsbreiten. Während bei den zum Arbeiten gewöhnlich gebrauchten Sehaxenconvergenzen der Myop nur wenig, und der Emmetrop nur etwa die Hälfte der

disponibeln Accommodationsbreite beanspruchte, braucht der Hypermetrop fast die ganze disponible Accommodation auf. Diese Anforderungen übersteigen nun häufig die Kräfte des Accommodationsmuskels, derselbe versagt seine Thätigkeit und es entwickeln sich auf diese Weise Beschwerden, welche mit dem Namen der Asthenopie bezeichnet werden.

Unter den mit Hypermetropie verbundenen Nachtheilen spielt in der That die Asthenopie die Hauptrolle; und die Erscheinungen derselben sind so characteristisch, dass das Krankheitsbild längst bekannt, und unter den verschiedensten Namen beschrieben (hebetudo visus, Kopiopie, amblyopie presbytique, impaired vision from overwork etc.) aber niemals richtig verstanden war, bis Donders als die wahre Ursache Hypermetropie nachwies.

Die Augen zeigen bei äusserer Betrachtung keine Anomalie, die Sehschärfe ist in der Regel vollkommen, anfänglich wird auch beim Arbeiten, Schreiben, Lesen, Nähen etc. deutlich gesehen, bald aber besonders bei künstlichem Licht oder mangelhafter Beleuchtung wird das Sehen undeutlich und verschwommen, ein Gefühl von Ermüdung und Spannung stellt sich ein, besonders oberhalb der Augen und nöthigt endlich zur Unterbrechung der Arbeit; die Augen werden geschlossen, die Stirn und Augenlider mit der Hand gerieben und nach einer kurzen Ruhe kann die Arbeit von Neuem begonnen werden. Bald aber wiederholen sich dieselben Beschwerden, die Unterbrechungen treten häufiger ein und müssen mehr und mehr verlängert, und endlich muss die Arbeit definitiv bei Seite gelegt werden. Wird dennoch trotz der Anstrengung der Augen die Fortsetzung der Arbeit erzwungen, so geht das Gefühl von Spannung oberhalb der Augen in wirklichen Schmerz über, es kommt wohl auch einige Röthung der Augen und Thränen dazu, und es wird für eine kurze Zeit selbst in der Ferne schlecht gesehen. Schmerzen in den Augen selbst, kommen bei der accommodativen Asthenopie selten vor.

Je hochgradiger die Hypermetropie ist, in um so jugendlicherem Lebensalter zeigt sich die accommodative Asthenopie. Bei den mittleren Graden der Hypermetropie tritt dieselbe erst später auf, und es kann dann geschehen, dass die Hypermetropie an der Fernpunktsgrenze durch Accommodationsanspannung noch vollständig gedeckt wird, so dass sogar die ganze Hypermetropie latent bleibt, während an der Nahepunktsgrenze die zum Arbeiten nothwendige Accommodationsanspannung bereits so stark wird, dass sie nur kurze Zeit ertragen werden kann.

Geringe Grade von Hypermetropie können lange bestehen ohne Beschwerden zu machen: die Augen gewöhnen sich allmählig daran

jede Sehaxenconvergenz mit einer relativ starken Accommodationsanstrengung zu verbinden, und ertragen dieselbe auch beim Arbeiten. Wie sich aber allmählig im Verlauf der Jahre durch Abrückung des Nahepunktes die absolute Grösse des Accommodationsgebiets verringert, so fällt endlich auch die relative, bei dem zum Arbeiten nöthigen Convergenzgrade disponible Accommodationsspannung, zu gering aus, mehr und mehr stellt sich eine schnelle Ermüdung ein, und so führen auch leichte Grade von Hypermetropie zu einer vorzeitig entwickelten Presbyopie, mit welcher sich asthenopische Beschwerden um so mehr vermischen, und desto eher im Laufe des Lebens eintreten je höher der Grad der Hypermetropie ist. Natürlich werden unter diesen Umständen schwächende Einflüsse, welche die Energie der Muskeln überhaupt, also auch die des Ciliarmuskels herabsetzen, das Auftreten asthenopischer Beschwerden nur befördern können. Ja es können sogar nach erschöpfenden Krankheiten, nach starken Blutverlusten u. s. w. oder bei Accommodationsparese, auch ohne Hypermetropie asthenopische Beschwerden entstehen.

Die absolute Hypermetropie äussert sich hauptsächlich durch undeutliches Sehen, für die Nähe sowohl als für die Ferne und es geht schon hierdurch ein wesentlicher Zug des Krankheitsbildes der Asthenopie, nämlich das anfänglich vorhandene deutliche Sehen verloren.

Häufig finden sich gleichzeitig mit Hypermetropie, besonders in Verbindung mit den höheren Graden noch andere Ursachen von Schwachsichtigkeit, Astigmatismus oder Meridianasymmetrie und nicht selten auch eine Schwachsichtigkeit, für welche sich eine optische oder ophthalmoscopische Begründung nicht nachweisen lässt, und welche desshalb zur Amblyopia congenita gerechnet wird.

Manchmal kommt unter diesen Umständen ein sehr eigenthümlicher Symptomencomplex dadurch zu Stande, dass solche Patienten Objecte welche sie deutlich sehen wollen, z. B. das Buch beim Lesen dem Auge bis aufs äusserste annähern z. B. eine Objectdistance von 1″ bis 2″ benutzen. Es ergiebt sich nämlich, dass dabei wie v. Graefe*) nachgewiesen hat die Grösse der Netzhautbilder in einem rascheren Verhältniss zunimmt als die der Zerstreuungskreise. Ausserdem aber handelt es sich wie Donders bemerkt hierbei wahrscheinlich mehr um monoculare Polyopie als um einfache Zerstreuungskreise. Eine Anzahl dieser multipeln Bilder kann nun ferner ausgeschlossen werden durch Zukneifen der Lidspalte oder dadurch, dass beim monocularen Sehen das Buch seitwärts gehalten, und so durch

*) Arch. f. Ophth. II. 1. pag. 181.

den Nasenrücken ein Theil des Pupillargebiets verdeckt wird, alles dies mit um so günstigeren Effect je enger die Pupille an sich ist. Wird unter diesen Umständen selbst feine Schrift z. B. No. I. der üblichen Schriftproben in 1″ gelesen. so würde dazu immer nur eine Sehschärfe von etwa $_1{}^1/_8$ gehören, wenn es sich um scharfe Netzhautbilder handelte; natürlich muss die Sehschärfe grösser sein, da die Netzhautbilder wahrscheinlich sehr unscharf sind. andererseits aber mögen es solche Patienten durch Uebung gelernt haben aus sehr unvollkommenen Retinalbildern richtige Schlüsse auf die Form der Objecte abzuleiten.

Die anatomischen Eigenthümlichkeiten des hypermetropischen Auges bestehen darin, dass es in seinen sämmtlichen Durchmessern, hauptsächlich aber im sagittalen kleiner ist als das emmetropische. Wahrscheinlich ist diese Verkürzung der Sehaxe die Ursache der Hypermetropie, wenigstens lässt sich in den brechenden Medien keine Veränderung nachweisen, welche die Brennweite derselben vergrössern würde. Die Cornea ist wie ophthalmometrische Messungen ergeben haben hat nicht flacher, sondern in hohen Graden von Hypermetropie, wobei ihr Umfang geringer wird, gewöhnlich sogar stärker gewölbt als im emmetropischen Auge; dass sie flacher erscheint hat seinen Grund gerade wie bei Presbyopie lediglich in der geringeren Tiefe der vordern Kammer und in der Enge der Pupille. Ob im hypermetropischen Auge die Linse flacher ist als gewöhnlich ist nicht bekannt.

Eine fernere und manchmal sogar recht auffallende Eigenthümlichkeit ist die, dass bei Hypermetropie die Gesichtslinie erheblich mehr als im emmetropischen Auge, nach innen von der Mitte der Hornhaut abweicht (vergl. pag. 37); Perpendikel, welche wir uns auf die Mitte der Hornhäute errichtet denken, würden daher bei parallelen Gesichtslinien stark divergiren, wodurch ein scheinbarer Strabismus divergens entsteht, über welchen später ausführlich zu handeln sein wird.

Der hypermetropische Bau des Auges kommt angeboren vor; unter 100 Neugeborenen fand E. v. Jaeger*) bei der ophthalmoscopischen Bestimmung des Brechzustandes 17 mal Hypermetropie. Ebenso gut kann sich gewiss Hypermetropie beim Wachsthum des Auges entwickeln. Der Einfluss der Erblichkeit ist ganz evident; ist auf Seite der Eltern Hypermetropie vorhanden, so findet sich dieselbe gewöhnlich bei einigen ihrer Kinder, andererseits sind manchmal mehrere Geschwister hypermetropisch, ohne dass diese Anomalie bei den Eltern vorhanden ist.

---

*) Einstellungen des dioptrischen Apparates, pag. 20.

Verhältnissmässig selten ist Hypermetropie acquisit., Entfernung der Linse aus dem Pupillargebiet (Aphakie) ist als häufigste Ursache acquisiter Hypermetropie zu nennen. Vielleicht kann auch Glaucom im Anfange seiner Entwickelung zu Hypermetropie Veranlassung geben. Bei Abflachung der Cornea durch centrale Facetten können hohe Grade von Hypermetropie gleichzeitig mit unregelmässigem Astigmatismus auftreten, endlich kann Vordrängung der Retina durch Choroideal Exsudate oder Abflachung der hintern Bulbushälfte durch orbitale Tumoren acquisite Hypermetropie veranlassen.

Hypermetropie ist nachgewiesen, sobald bei voller oder wenigstens nahezu voller Sehschärfe, in der Entfernung mit Convexgläsern ebenso scharf oder noch deutlicher gesehen wird als mit blossem Auge. Bei erheblich verminderter Sehschärfe wird diese Untersuchungsmethode unsicher, weil dann die durch Convexgläser bewirkte Vergrösserung der Netzhautbilder ein deutlicheres Sehen bedingen kann, auch ohne dass Hypermetropie vorhanden ist. Es bleibt dann aber immer noch die ophthalmoscopische Diagnose übrig, welche später auseinander gesetzt werden wird.

Man kommt in der That in Fällen von Hypermetropie mit Schwachsichtigkeit, besonders dann, wenn beide Anomalien in etwas höherem Grade vorhanden sind, durch die Untersuchung mit Convexgläsern und Schriftproben häufig zu gar keinem Resultat. Die Patienten behaupten bald mit, bald ohne, bald mit stärkeren, bald mit schwächeren Convexgläsern besser zu sehen. Diese widerspruchsvollen Angaben haben darin ihren Grund, dass selbst Hypermetropen mit guter Sehschärfe genöthigt sind ihre Accommodation anzuspannen, sobald sie irgend etwas deutlich sehen wollen, um so mehr wird sich bei vorhandener Schwachsichtigkeit das Bedürfniss, wenigstens möglichst deutliche Netzhautbilder zu gewinnen, geltend machen. Die im Dienste des deutlichen Sehens zur Gewohnheit gewordenen Accommodations-Anstrengungen werden denn auch bei der Untersuchung mit Convexgläsern nicht unterlassen und machen es unmöglich ein genaues Resultat zu gewinnen. Bei der ophthalmoscopischen Untersuchung dagegen hat der Patient nicht das Bedürfniss, ja kaum die Möglichkeit irgend etwas deutlich zu sehen, er lässt folglich auch seine Accommodation in Ruhe und wir können dann mit Hülfe des Augenspiegels das Vorhandensein der Refractions-Anomalie stets mit Sicherheit, und gewöhnlich auch ihren Grad mit hinreichender Genauigkeit bestimmen, sofern nicht etwa durch eine permanente, auch während der Augenspiegel-Untersuchung fordauernde Accommodationsspannung ein Bruchtheil der Hypermetropie latent bleibt.

Auch bei guter Sehschärfe kann durch die latente Accommoda-

tionsspannung die Diagnnse erschwert werden. Kommt es in solchen Fällen darauf an, die Frage ob Hypermetropie vorhanden ist oder nicht, mit Sicherheit zu entscheiden oder den Grad derselben mit Genauigkeit festzustellen, so bleibt nichts weiter übrig als durch Atropin die Accommodation vorübergehend zu lähmen.

Eine therapeutische Abhülfe wird bei Hypermetropie gewöhnlich nur wegen accommodativer Asthenopie oder wegen Undeutlichkeit des Sehens gesucht. Beiderlei Beschwerden können bei hohen Graden der Hypermetropie schon frühzeitig eintreten.

Die Beseitigung der Asthenopie, welche früher viele Unglückliche machte, bietet keine Schwierigkeiten mehr, seitdem Donders die Vorurtheile, welche jugendlichen Personen die Anwendung stärkerer Convexgläser verbieten wollte, in so erfolgreicher Weise bekämpft hat.

Ist bei accommodativer Asthenopie wie gewöhnlich manifeste Hypermetropie vorhanden, so genügt es in der Regel nur diese zu corrigiren, d. h. die stärksten Convexgläser zu verordnen, mit welchen im Verlaufe der Untersuchung deutlich in die Ferne gesehen wurde. Meistens beseitigen dieselben die asthenopischen Beschwerden sofort. Es kann geschehen dass Gläser, welche lediglich die manifeste Hypermetropie corrigiren, dennoch von den Patienten als „zu stark“ zurückgewiesen werden, die Arbeit muss dem Auge mehr als gewöhnlich angenähert werden, so dass also eine ungewohnt starke Convergenz der Sehaxen beansprucht wird, die Objecte erscheinen zwar deutlich aber unangenehm vergrössert u. s. w. Hauptsächlich geschieht dies bei solchen Hypermetropen, welche lange Zeit ohne Convexgläser oder mit zu schwachen gearbeitet und dadurch die Gewohnheit angenommen haben, die zu ihren Beschäftigungen nöthige Sehaxenconvergenz mit einer relativ starken Accommodationsanspannung zu verbinden, welche (gerade wie die latente) auch dann nicht aufgegeben wird, wenn richtig gewählte Convexgläser einen Nachlass der Accommodationsspannung nahe legen. Etwas schwächere Convexgläser pflegen unter diesen Umständen alle Beschwerden zu beseitigen.

Andererseits kann es geschehen, dass die Correction der manifesten Hypermetropie nicht ausreicht, und dass zur völligen Beseitigung der asthenopischen Beschwerden stärkere Convexgläser nöthig werden. Natürlich ist dies immer der Fall sobald durch Entwickelung von Presbyopie das Accommodationsgebiet verkleinert wird.

Sind die Beschwerden der accommodativen Asthenopie vorhanden, während sich manifeste Hypermetropie gar nicht oder nur in ganz geringem Grade nachweisen lässt, so kann es unvermeidlich werden, durch Atropin-Lähmung der Accommodation festzustellen, ob Hyper-

metropie zu Grunde liegt, und in welchem Grade. Es ist jedoch rathsam die Anwendung des Atropins möglichst einzuschränken, da die starke Atropinwirkung, welche nöthig ist um den Accommodationsmuskel vollkommen zu lähmen, mehrere Tage anhält, und während dieser Zeit den Patienten in einen sehr unbequemen Zustand versetzt. Ergiebt sich latente Hypermetropie, so würden die neutralisirenden Convexgläser zum Arbeiten in der Regel zu stark sein und es empfiehlt sich dann nur die manifeste und etwa $\frac{1}{4}$ der latenten Hypermetropie zu neutralisiren. Weichen die asthenopischen Beschwerden trotz richtig gewählter Convexgläser nicht, was übrigens nur selten der Fall ist, so wird zunächst zu untersuchen sein, ob nicht gleichzeitig andere Affectionen vorhanden sind, welche ähnliche Beschwerden veranlassen können, z. B. Astigmatismus, musculare, conjunctivale oder nervöse Asthenopie.

So lange bei facultativer Hypermetropie die Accommodation noch ausreicht ein scharfes Sehen für die Ferne zu vermitteln, ist es nicht rathsam Convexgläser anhaltend und auch fär die Ferne tragen zu lassen. Man gelangt sonst bald dahin, dass die corrigirenden Convexgläser; mit welchen in der Ferne deutlich gesehen wird, für die Nähe nicht mehr ausreichen. Bei absoluter Hypermetropie dagegen, mag nun dieselbe schon in früher Jugend auftreten oder sich erst in Folge von Presbyopie aus ursprünglich facultativer Hypermetropie entwickeln, lasse man die corrigirenden Convexgläser anhaltend tragen; bei jugendlichen Individuen sind dieselben dann meistens auch für die Nähe ausreichend, im vorgerückteren Lebensalter sind dagegen für die Nähe Gläser nöthig, welche nicht nur die Hypermetropie sondern auch die Presbyopie corrigiren.

Der Zusammenhang zwischen Hypermetropie und Strabismus convergens wird bei den Krankheiten der Augenmuskeln seine Erwähnung finden.

Astigmatismus.

Wir hatten es oben als die characteristische Eigenschaft des normalen (emmetropischen) Brechzustandes bezeichnet, dass Lichtstrahlen, welche parallel auf die Cornea fallen nach ihrer Brechung bei völliger Accommodationsruhe, gerade auf der Retina ihre Vereinigung finden.

Fällt der Ort des Bildpunktes, welcher einem weit entfernten Lichtpunkt entspricht nicht auf die Retina, so kann er nur vor oder hinter derselben liegen, und es scheinen von diesem Standpunkt aus, überhaupt nur zwei Refractionsanomalien, nämlich Myopie und Hyper-

metropie möglich. Wenn wir nun dennoch eine dritte Refractionsanomalie aufstellen müssen, so hat dies seinen Grund darin, dass sich die Voraussetzung, von welcher wir ausgingen nicht in aller Schärfe verwirklicht findet, denn Lichtstrahlen, welche von einem Punkte ausgehen (homocentrisches Licht) bleiben nach ihrer Brechung im Auge im allgemeinen nicht homocentrisch. Die Bezeichnung Astigmatismus soll ihrer etymologischen Ableitung nach eben weiter nichts ausdrücken, als einen Zustand bei welchem homocentrische Strahlen nach ihrer Brechung im Auge sich nicht wieder in einem und demselben Punkte durchkreuzen. Schon der Umstand dass den meisten Menschen die Sterne nicht punktförmig sondern eben sternförmig erscheinen, beweist die Häufigkeit dieser Aberrationen.

In der That zeigt das menschliche Auge dieselben Aberrationen, welche wir an optischen Instrumenten zu corrigiren suchen, oder geradezu als Fehler bezeichnen würden ebenfalls, und zwar in ziemlich erheblichem Grad. Am wenigsten in Betracht kommt noch die chromatische Aberration, von der das Auge zwar keineswegs frei ist, welche aber unter gewöhnlichen Umständen der Sehschärfe keinen Abbruch thut. Wichtiger sind die monochromatischen Aberrationen des Auges, welche ziemlich ansehnlich und in hohem Grade complicirt sind. Für den hier vorliegenden Zweck ist zu unterscheiden

a) eine Aberration, welche diejenigen Strahlen betrifft, welche in einem und demselben Meridian gebrochen werden,
b) eine Aberration, welche abhängt von Unterschieden in der Brennweite verschiedener Meridiane des lichtbrechenden Apparates.

Die erstere, welche als unregelmässiger Astigmatismus bezeichnet wird, hängt unter physiologischen Verhältnissen zum Theil ab von der Form der Hornhaut, grösstentheils aber von Unregelmässigkeiten der Lichtbrechung in der Linse. Zunächst sind die Krümmungsflächen derselben nicht vollkommen centrirt mit denen der Cornea, ferner ist die Brechung in den verschiedenen zu einem und demselben Meridian gehörenden Sectoren und Fasergruppen der Linse nicht vollkommen gleich, dergestalt sogar, dass jeder Sector ein Bildchen giebt, welches mit dem des gegenüberliegenden nicht genau zusammenfällt, und dass endlich jedes Bildchen eines jeden Sectors für sich selbst bereits seine Aberration besitzt.*)

Unter pathologischen Bedingungen ist unregelmässiger Astigmatismus am häufigsten bedingt durch Trübungen der Cornea und durch partielle Linsentrübungen.

---

*) Donders: Astigmatismus und cylindrische Gläser. Berlin 1862, pag. 9.

Die Aberration in Folge von Ungleichheit des dioptrischen Apparats in seinen verschiedenen Meridianen bezeichnet man als regelmässigen Astigmatismus oder Meridian-Asymmetrie.

Nur selten scheint Meridianasymmetrie vollkommen zu fehlen. Bei weitem die meisten Augen zeigen für horizontale Striche einen kürzeren Abstand des Nahepunktes als für verticale, und dieselbe Erscheinung kann man auch für den Fernpunkt nachweisen, indem man (wenn Myopie nicht bereits vorhanden ist) durch ein sorgfältig centrirtes Convexglas den Fernpunkt heranrückt.

Objectiv nachgewiesen ist die physiologische Meridianasymmetrie an der Cornea durch ophthalmometrische Messungen, welche in der überwiegenden Mehrzahl der Fälle für den verticalen Meridian einen kürzeren Krümmungsradius ergaben als für den horizontalen, wenn auch die Hauptmeridiane (d. h. der Meridian der stärksten und der der schwächsten Krümmung) keineswegs immer genau vertical und horizontal liegen. In welcher Art und Weise die Lichtbrechung an einer derartig asymmetrischen Fläche stattfindet, wurde schon vor längerer Zeit von Sturm berechnet; derselbe fand, dass ein homocentrisches Lichtbündel nach seiner Brechung an einer asymmetrischen Fläche nicht in einen Brennpunkt vereinigt wird, sondern seine grösste Concentration findet in einem Raum, welcher als „Brennstrecke“ bezeichnet wird; dieser Raum wird begrenzt durch 2 Linien, die hintere und vordere Brennlinie, welche sämmtliche Lichtstrahlen enthalten.

Die Lage der vorderen Brennlinie ist bestimmt durch die Brennweite des Meridians der stärksten, ihre Richtung durch die Richtung des Meridians der schwächsten Krümmung. Die Mitte der Brennstrecke bildet ein rundlicher Zerstreuungskreis; die hintere Brennlinie endlich bildet mit der vorderen einen rechten Winkel, ihr Ort ist bestimmt durch die Brennweite des am schwächsten gekrümmten, ihre Richtung ist parallel zu der des am stärksten gekrümmten Meridians.

Je beträchtlicher die Asymmetrie ist um so ausgedehnter wird die Brennstrecke und um so länger die sie begrenzenden Brennlinien.

Es erklärt sich hieraus mit Leichtigkeit die oben angedeutete Verschiedenheit der Einstellung für horizontale und verticale Linien. Liegt z. B. wie gewöhnlich, der Meridian der kürzesten Brennweite vertical, der der längsten horizontal, so wird die vordere Brennlinie eine horizontale, die hintere eine verticale Richtung zeigen.

Eine horizontale Linie deren Netzhautbild mit der vorderen Brennlinie zusammenfällt, wird nun vollkommen scharf, nur an jedem Ende um die halbe Länge des Zerstreuungsbildes eines Punktes verlängert gesehen werden, denn die Zerstreuungsbilder aller ihrer Punkte sind selbst wieder horizontale Linien, welche sich gegenseitig decken.

Eine in derselben Entfernung befindliche verticale Linie dagegen wird, weil ein jeder ihrer Punkte in einen horizontalen Lichtstreifen verwandelt wird, verbreitert und unscharf erscheinen, und nur dann ein scharfes Netzhautbild liefern können, wenn die Accommodation um so viel angespannt wird, als nothwendig ist um die hintere Brennlinie auf die Netzhaut zu bringen. Selbstverständlich aber wird dann wieder die horizontale Linie undeutlich, und muss, um bei unveränderter Accommodationsanspannung wieder deutlich zu erscheinen, sich dem Auge annähern. Es erklärt sich auf diese Weise warum in der Regel für horizontale Linien ein kürzerer Nahepunktsabstand gefunden wird als für verticale. Für die höheren Grade der Meridianasymmetrie ergiebt sich hieraus, dass nur solche Linien deren Richtung mit einem der Hauptmeridiane zusammenfällt, scharfe Netzhautbilder liefern können.

Ein gewisser Grad von Meridianasymmetrie kommt allen Augen zu, kann also nicht als abnorm betrachtet werden; abnorm nennen wir den Zustand erst, wenn er einen Grad erreicht, unter welchem die Sehschärfe merklich leidet. Bei gleicher Länge der Brennstrecke ist dies um so eher der Fall je weiter die Pupille ist. Mangelhafte Sehschärfe ist demnach die erste Beschwerde über welche Astigmatiker zu klagen haben. In der That bekommen dieselben unter keinen Umständen für irgend einen Objectpunkt einen deutlichen Bildpunkt auf der Retina, sondern immer nur Zerstreuungskreise, welche rundlich sind, wenn die Retina sich in der Mitte der Brennstrecke befindet, an den Enden der Brennstrecke aber oval oder linienförmig verlängert werden, in einer Richtung, welche mit der der Hauptmeridiane zusammenfällt. Scharfe Netzhautbilder geben überhaupt nur solche Linien, welche einem der Hauptmeridiane parallel sind.

Schon wegen ihrer mangelhaften Sehschärfe haben Astigmatiker selten eine andauernde Arbeitsfähigkeit, ist nun vollends gleichzeitig mit dem Astigmatismus auch noch Hypermetropie vorhanden, so stellen sich die Beschwerden der Asthenopie um so sicherer ein, als die Astigmatiker gewöhnlich genöthigt sind kurze Distanzen zum Arbeiten zu benutzen, um durch Grösse der Netzhautbilder zu ersetzen was denselben an Schärfe abgeht. Auch wenn nur ein Hauptmeridian hypermetropisch ist, besteht schon eine hinlängliche Ursache zum Auftreten accommodativer Asthenopie. Es sei z. B. im verticalen Hauptmeridian Emmetropie, im horizontalen Hypermetropie vorhanden, so wird ein entfernter Lichtpunkt auf der Retina als horizontale Lichtlinie erscheinen, d. h. die vordere, in diesem Falle horizontale Brennlinie fällt auf die Retina. Horizontale Linien erscheinen also deutlich, verticale undeutlich. Indessen um ein richtiges Urtheil über die

Form der Objecte zu gewinnen kommt es gerade auf ein deutliches Erkennen der verticalen an, da für horizontale Linien die binoculare Parallaxe d. h. der Convergenzwinkel der Augenaxen aufhört eine bestimmte Grösse zu sein, und somit als Hülfsmittel zur Beurtheilung der Distance ihren Dienst versagt. Der Astigmatiker wird also gerade wie ein Hypermetrop, um in die Ferne deutlich zu sehen eine der Hypermetropie des horizontalen Meridians entsprechende Accommodationsanstrengung machen müssen, um dadurch die hintere verticale Brennlinie auf die Retina zu bringen und verticale Linien scharf zu sehen. Selbst wenn nicht die hintere Brennlinie, sondern die Mitte der Brennstrecke auf die Retina gebracht wird, um für jeden Objectspunkt einen möglichst kleinen runden Zerstreuungskreis zu erhalten, ist eine Anspannung der Accommodation erforderlich. Nicht anders verhält es sich beim Sehen in die Nähe, immer ist die Anforderung an die Accommodation grösser als bei Emmetropie, und beim Lesen z. B. wird es wegen der vorwiegend verticalen Linien unserer Buchstaben am vortheilhaftesten sein, die hintere Brennlinie, wenn sie eine verticale Richtung hat, auf die Retina zu bringen, wozu freilich auch wieder eine grössere Accommodationsanspannung nöthig wird. Ist in beiden Hauptmeridianen Hypermetropie aber in verschiedenem Grade vorhanden so ist die Veranlassung zu accommodativer Asthenopie natürlich noch grösser.

Etwas günstiger gestalten sich die Verhältnisse, wenn im horizontalen Hauptmeridian Emmetropie im verticalen Myopie besteht; bei völliger Accommodationsruhe fällt dann die hintere verticale Brennweite auf die Retina und werden deshalb entfernte verticale Linien scharf gesehen, während durch Verengerung der Lidspalte die Zerstreuungskreise überhaupt verkleinert und auch horizontale Linien deutlicher gesehen werden können. Häufig genug machen Astigmatiker von diesem Vortheil Gebrauch. Ist die Richtung der Hauptmeridiane nicht genau vertical oder horizontal, so nehmen Astigmatiker nicht selten instinctiv eine schiefe Kopfhaltung zu Hülfe, wodurch für das sehkräftigere Auge derjenige Hauptmeridian, welcher für den zu erreichenden Zweck am geeignetsten ist auch in die zweckmässigste Lage gebracht wird.

Andere optische Störungen, welche mit Nothwendigkeit aus Meridianasymmetrie hervorgehen, wie z. B. dass ein Quadrat als ungleichartiges Rechteck, oder ein Kreis als Ellipse erscheint, geben den Astigmatikern durchschnittlich nicht zu Klagen Veranlassung.

Lässt eine angeborene Schwachsichtigkeit (von S = $\frac{1}{2}$ bis $\frac{1}{7}$ oder $\frac{1}{10}$) das Vorhandensein von Astigmatismus vermuthen, so hat man zunächst die Sehschärfe für die Ferne festzustellen und zugleich zu ermitteln,

ob durch sphärische Concav- oder Convexgläser eine Verbesserung zu erreichen ist, denn gleichzeitig mit Astigmatismus kann ebenso wohl Myopie als Hypermetropie vorhanden sein. Zeigt sich, dass durch sphärische Gläser nichts zu gewinnen ist oder findet sich, dass damit eine Verbesserung, aber keine volle Sehschärfe erreicht werden kann, so ist in zweiter Linie festzustellen

1) ob Meridianasymmetrie vorhanden ist,
2) welche Richtung die Hauptmeridiane zeigen,
3) welcher Brechzustand in jedem Hauptmeridian vorhanden ist.

Die beiden ersten Fragen lassen sich gewöhnlich durch die ophthalmoscopische Untersuchungsmethode entscheiden. Für die functionelle Untersuchung ist es am zweckmässigsten Liniensysteme zu Hülfe zu nehmen. Auf diesem Princip beruht ein von Javal*) zur Diagnose des Astigmatismus construirtes Optometer. Ebensogut als dieses etwas complicirte Instrument kann man Liniensysteme benutzen, welche man monocular (und eventuell mit dem Glas mit welchem am besten gesehen wird) in einer angemessenen Entfernung betrachten lässt. Es stehen hierzu die Liniensysteme von Becker, oder die Buchstaben von Pray und Heymann oder vielleicht am zweckmässigsten die Linientafel zur Disposition, welche den Snellen'schen Schriftproben beigegeben ist, und welche Fig. 12 in verkleinertem Maassstab wiedergiebt.

Fig. 12.



Die Linien sind in Gestalt eines halben Sterns angeordnet, da darin bereits alle denkbaren Richtungen enthalten sind. Die Ab-

*) Annales d'oculistique 1866.

weichungen von der Senkrechten sind in Winkelgraden angegeben, welche rechts vom Beobachter mit positivem, links mit negativem Vorzeichen versehen sind. Man lässt die Figur mit einem Auge, (während das andere verdeckt gehalten wird) und in einer der Sehschärfe des Patienten entsprechenden Entfernung betrachten; wenn durch Concav- oder Convexgläser eine Verbesserung der Sehschärfe für die Ferne zu erzielen ist, so geschieht die Untersuchung mit zu Hülfenahme der corrigirenden Gläser. Es ist nöthig dabei darauf zu achten, dass der Kopf gerade gehalten (nicht zur Seite geneigt) und das Auge gut geöffnet werde, damit die Lidspalte nicht wie ein stenopäischer Schlitz wirke. Ist z. B. in horizontalen Meridian Emmetropie, im verticalen Myopie vorhanden, so wird ein entfernter Lichtpunkt auf der Retina in Gestalt einer verticalen Linie abgebildet, denn die hintere, in diesem Falle verticale Brennlinie, fällt bei völliger Accommodationsruhe gerade auf die Retina. Es wird folglich nur die verticale Linie der Figur deutlich gesehen, alle andern erscheinen weniger scharf. Ist dagegen im horizontalen Meridian Hypermetropie, im verticalen Emmetropie vorhanden, so geben nur die horizontalen Linien scharfe Netzhautbilder. Aus denselben Gründen wird eine oder die andere der schief gerichteten Linien deutlich erscheinen, wenn die Richtung der Hauptmeridiane nicht genau vertical oder horizontal ist. Man kann nun sofort dazu übergehen, dasjenige cylindrische Concav- oder Convexglas auszusuchen, mit welchem sämmtliche Linien gleich scharf erscheinen, welches also die Medianasymmetrie corrigirt.

Will man den Brechzustand in jedem der Hauptmeridiane genauer feststellen, so hält man zunächst in Richtung derjenigen Linie, welche am schärfsten erscheint eine stenopäische Spalte von 1—2 Mm. Breite vor das Auge und bestimmt dann auf die übliche Weise durch Concav- oder Convexgläser den Brechzustand dieses Hauptmeridians. Man dreht darauf die Spalte um 90° um auf dieselbe Weise den Brechzustand des zweiten Hauptmeridians zu finden. Die Differenz im Brechzustand der Hauptmeridiane giebt den Grad des Astigmatismus an.

Ist in dem einen Hauptmeridian Emmetropie vorhanden, so bezeichnet Donders die Asymmetrie als einfachen Astigmatismus, und unterscheidet demnach eine einfach myopische und eine einfach hypermetropische Form; der emmetropische Hauptmeridian liegt bei ersterem gewöhnlich horizontal, bei letzterem gewöhnlich vertical.

Ist in beiden Hauptmeridianen dieselbe Refractionsanomalie, aber in verschiedenem Grade vorhanden, so handelt es sich um zusammengesetzten myopischen oder hypermetropischen Astigmatismus, und end-

lich, bei Myopie in dem einen, Hypermetropie im andern Hauptmeridian, um gemischten Astigmatismus.

Durch zahlreiche ophthalmometrische Messungen der Hornhautkrümmung bei regelmässigem Astigmatismus hat Donders*) nachgewiesen, dass eine erhebliche Meridianasymmetrie derselben als Hauptursache dieses Refractionsfehlers betrachtet werden mus. Doch ergab sich, dass weder der Grad des Astigmatismus, welcher sich aus der Krümmungsdifferenz der Hauptmeridiane der Cornea berechnen lässt, noch die Richtung derselben vollkommen übereinstimmen mit den Resultaten, welche man durch eine genaue Bestimmung der Richtung der Hauptmeridiane und des Grades des Astigmatismus für den ganzen lichtbrechenden Apparat des Auges erhält. Letzterer fällt in der Regel geringer aus als der Grad des Astigmatismus, welcher sich aus der Hornhautasymmetrie berechnen lässt, und der folglich vorhanden sein müsste, wenn nur die Asymmetrie der Cornea im Spiel wäre.

Aus weiteren auf dieser Grundlage ausgeführten Berechnungen leitet Donders die Schlussfolgerung ab, dass die Asymmetrie der Cornea in der Regel bis auf einen gewissen Grad compensirt wird durch eine ähnliche, aber in entgegengesetztem Sinne wirkende Asymmetrie der Linse. Das Krümmungsmaximum der Linse wird noch constanter von der horizontalen als das der Cornea von der verticalen Richtung beherrscht. Für sich allein scheint Asymmetrie der Linse kaum vorzukommen, findet sich dagegen die Hornhaut asymmetrisch so kann man beinahe mit Gewissheit auch auf Asymmetrie der Linse schliessen. In der Regel ist jedoch diejenige der Hornhaut am grössten und die resultirende Wirkung des ganzen Systems nähert sich daher auch am meisten der der Hornhaut.

Bei einer genauen Statistik, welche Snellen**) über die Richtung der Hauptmeridiane aufgestellt hat, fand sich die Lage des Meridians der kürzesten Brennweite in mehr als 50 pCt. genau vertical (50,5 pCt.) in 9 pCt. horizontal, und wenn weder das eine noch das andere der Fall war (40,5 pCt.) ungefähr gleich häufig in jeder anderen Richtung. Die Lage der Hauptmeridiane ist in beiden Augen meistentheils symmetrisch. Bei myopischem und hypermetropischem Astigmatismus besteht kein wesentlicher Unterschied hinsichtlich der Richtung des Meridians der kürzesten Brennweite, auch der Grad des Astigmatismus hat darauf keinen Einfluss.

Correction. Man kann sich die sämmtlichen Erscheinungen des regelmässigen Astigmatismus mit Hülfe von cylindrischen Gläsern veranschaulichen, welche dieselbe asymmetrische Lichtbrechung ver-

*) Arch. f. Ophth. B. X. 2. pag. 83.

**) Arch. f. Ophth. B. XV. 2. pag. 199.

anlassen, die auch im astigmatischen Auge stattfindet. Aus demselben Grunde ist ersichtlich, dass der regelmässige Astigmatismus corrigirt werden kann durch cylindrische Gläser, welche denselben Grad von Asymmetrie besitzen, aber in entgegengesetztem Sinne wirken.

Der Grad des Astigmatismus giebt daher sofort die Nummer des positiven oder negativen cylindrischen Glases an, welches zu seiner Correction erforderlich ist.

Theoretisch ist es ganz gleichgültig, ob wir durch ein negativ cylindrisches Glas mit horizontal gehaltener Axe die Brennweite des verticalen Meridians so weit herabsetzen, dass dieselbe der des horizontalen Hauptmeridians gleich wird, oder ob wir durch Erhöhung des Refractionszustandes im horizontalen Meridian (mittelst eines Convexcylinders mit vertical gestellter Axe) diese Differenz ausgleichen. Gründe der practischen Zweckmässigkeit werden in jedem einzelnen Fall darüber entscheiden, ob wir ein convex- oder concavcylindrisches Glas wählen.

Man findet z. B. im verticalen Meridian E im horizontalen H $\frac{1}{12}$, dann wird ein cylindrisches Glas von $+\frac{1}{12}$ den Fehler corrigiren, wenn es mit verticaler Axe vor das Auge gehalten wird, denn Lichtstrahlen welche in Richtung der Axe des Cylinders divergiren erfahren keine Ablenkung, während Strahlen, welche in einer rechtwinklig zur Axe gelegenen Ebene divergiren eine dem Krümmungsradius entsprechende Brechung erleiden. Oder es sei im verticalen Meridian M $\frac{1}{8}$ gefunden, im horizontalen M $\frac{1}{24}$, so beträgt die Differenz $\frac{1}{8} - \frac{1}{24} = \frac{1}{12}$ es ist folglich As $\frac{1}{12}$ vorhanden und zwar nach obiger Ausdrucksweise zusammengesetzter myopischer Astigmatismus. Ein cylindrisches Glas von $-\frac{1}{12}$ wird auch hier genügen um den Astigmatismus zu corrigiren. Mit horizontaler Axe vor das Auge gehalten, wird es an der im horizontalen Meridian vorhandenen Myopie nichts ändern; die Krümmungsfläche kommt dagegen für den verticalen Meridian zur Geltung, wird aber die Myopie desselben nicht neutralisiren, sondern nur reduciren denn

$$M\,\frac{1}{8} - \frac{1}{12} = \frac{1}{24}.$$

Der Astigmatismus ist dann corrigirt, denn es ist in beiden Hauptmeridianen derselbe Grad von Myopie nämlich M $\frac{1}{24}$ vorhanden.

Für die Nähe wird also unter diesen Umständen ein Concavglas von $-\frac{1}{12}$ c genügen, zum deutlichen Sehen für die Ferne wird auch die Correction der Myopie durch eine sphärische Krümmungsfläche nothwendig sein. Ein sphärisch cylindrisches Glas von

$$-\frac{1}{12}\,c \subset -\frac{1}{24}\,s^{*})$$

würde also Astigmatismus und Myopie gleichzeitig neutralisiren und unter denselben Cautelen anzuwenden sein, wie corrigirende Concavgläser überhaupt.

Bei zusammengesetzten hypermetropischen Astigmatismus dagegen ist es immer nothwendig, durch sphärisch cylindrische Convexgläser auch die nach Correction des Astigmatismus noch übrig bleibende Hypermetropie zu corrigiren, eventuell wenn kein ganz ausreichendes Accommodationsvermögen vorhanden ist, den Fernpunkt etwas an's Auge anzunähern.

Ebenso wird der gemischte Astigmatismus durch sphärisch cylindrische Gläser corrigirt. Ist z. B. im verticalen Meridian M $\frac{1}{12}$ im horizontalen H $\frac{1}{24}$ vorhanden, so ergiebt sich As $\frac{1}{8}$. Da nämlich der Werth der Hypermetropie mit negativem Vorzeichen in Rechnung gesetzt werden muss, so ergiebt sich

$$\frac{1}{12} - \left(-\frac{1}{24}\right) = \frac{1}{12} + \frac{1}{24} = \frac{1}{8}$$

Bringen wir jetzt ein cylindrisches Convexglas von 8″ Brennweite $\left(\frac{1}{8}c\right)$ mit verticaler Axe vor das Auge, so bleibt die Myopie des verticalen Meridians unverändert, die im horizontalen Meridian vorhandene Hypermetropie dagegen wird um so viel übercorrigirt, dass ebenfalls M $\frac{1}{12}$ resultirt $\left(\frac{1}{8} - \frac{1}{24} = \frac{1}{12}\right)$. Zum deutlichen Sehen für die Ferne würde also das Cylinderglas $\frac{1}{8}$c noch mit einer sphärischen Krümmungsfläche von $-\frac{1}{12}$ zu versehen sein.

Statt sphärisch cylindrischer Gläser kann man in allen Fällen auch bicylindrische Gläser mit rechtwinklig gekreuzten Axen wählen, indem dann jede Cylinderfläche die Ametropie des einen Hauptmeridians corrigirt.

*) As bedeutet: Astigmatismus, c = cylindrisch, s = sphärisch, ⊂ deutet an, dass in einem sphärisch cylindrischen Glas eine sphärische Krümmungsfläche combinirt wird mit einer cylindrischen.

Die Verbesserung des Sehvermögens, welche sich durch cylindrische Gläser erreichen lässt, fällt sehr verschieden aus, je nachdem die Sehstörung lediglich durch regelmässigen Astigmatismus oder zugleich durch andere Momente bedingt ist. Häufig ist neben dem regelmässigen auch der unregelmässige Astigmatismus in erheblicher Weise entwickelt; besonders scheint dies in jenen Fällen der Fall zu sein, in welchen die Asymmetrie hauptsächlich in der Linse ihren Sitz hat. Ausserdem aber liegt die Vermuthung nahe, dass gerade wie nicht selten bei Hypermetropie, so auch bei Astigmatismus eine Complication mit angeborener Schwachsichtigkeit stattfindet. Diese beiden Umstände mögen es erklären, dass manchmal in Fällen, in welchen das Vorhandensein von regelmässigem Astigmatismus mit Sicherheit durch die ophthalmoscopische Untersuchung nachgewiesen wird, dennoch gar keine Verbesserung der Sehschärfe durch cylindrische Gläser sich erreichen lässt. Dieselben Ursachen erschweren häufig auch eine genaue Bestimmung des Grades des Astigmatismus. Es wird bei Untersuchung mittelst der stenopäischen Spalte mit einer ganzen Reihe sphärischer Gläser gleich gut, oder gleich schlecht gesehen, und es ist dann nahezu willkürlich, welche Gläser man der Berechnung des Grades zu Grunde legen will. Man kommt dann ungefähr zu demselben Resultat, wenn man sich darauf beschränkt, empirisch dasjenige cylindrische Glas auszusuchen, mit welchem die günstigste Correction der Sehschärfe zu erzielen ist. Häufig wiederholt sich nun, gerade wie bei Untersuchungen mittelst der stenopäischen Spalte die Erscheinung, dass cylindrische Gläser von ziemlich differenter Brennweite ganz gleiche Dienste leisten. Handelt es sich um concav-cylindrische Gläser, so wird man nach Analogie der Regeln, welche für sphärische Concavgläser gelten, die schwächsten Concavgläser verordnen, mit welchen für die Ferne ein ebenso gutes Sehvermögen zu erreichen ist, wie durch stärkere; aber auch bei Convexcylindern braucht man kein Gewicht darauf zu legen, immer, nach Analogie des Verfahrens bei Hypermetropie, die stärksten zu wählen mit welchen in der Ferne relativ am besten gesehen wird; denn beim schiefen Sehen durch das Glas, was beim Tragen einer Brille denn doch nicht zu vermeiden ist, verlieren die cylindrischen Gläser ihre Centrirung und bewirken Verzerrungen der Netzhautbilder, welche um so störender sind, je kürzer die Brennweite des Cylinder.

Aber auch für die Fälle in welchen sich keine vollkommene, sondern nur eine theilweise Correction der Sehschärfe erreichen lässt, gewähren die cylindrischen Gläser immer noch eine sehr dankenswerthe Erleichterung, und nicht selten sieht man accommodative Asthenopie, welche bis dahin durch sphärische Convexgläser nicht zu überwinden

war, nach Correction des Astigmatismus weichen, auch wenn keine volle Sehschärfe sich erreichen liess.

In einer immerhin beträchtlichen Minorität der Fälle fällt aber die durch cylindrische Gläser zu erreichende Correction der Sehschärfe wirklich recht befriedigend aus.

Es ist schliesslich noch ein sinnreiches Instrument zu erwähnen, welches für die Diagnose des Astigmatismus Verwendung finden kann, nämlich die Stokes'sche Linse. Dieselbe besteht aus zwei plancylindrischen Gläsern von gleicher, aber entgegengesetzter Brennweite. Legt man nämlich ein convexes und ein concaves plancylindrisches Glas von gleicher Brennweite, mit den Planflächen so aufeinander, dass die Axen parallel sind, so sind es auch die Cylinderflächen und das Instrument wirkt dann nicht anders, als ein Glas mit parallelen Flächen. Dreht man dagegen das eine Glas so, dass die Axe desselben einen Winkel von 90° mit der des andern bildet, so erhält man eine Asymmetrie, deren Werth der vollen Differenz beider Gläser gleichkommt. Haben z. B. die beiden combinirten Gläser eine positive und eine negative Brennweite von 10 Zoll, so wirken sie mit parallel liegenden Cylinderaxen wie ein Planglas; mit rechtwinklig gekreuzten Axen beträgt der optische Werth der Asymmetrie $\frac{2}{10} = \frac{1}{5}$. Man kann also bis zu diesem Grenzwerth, durch geringe Drehungen der Gläser jeden beliebigen Grad von Asymmetrie mittelst der Stokes'schen Linse hervorbringen, und folglich auch corrigiren.

Für den practischen Gebrauch des Instruments ist indessen zu bedenken, dass mit dem Ausgleich der Meridianasymmetrie noch nicht alles gethan ist. Ist der Brechzustand in den beiden Hauptmeridianen auf einen und denselben Grad von Myopie oder Hypermetropie reducirt, so müssen wir, um diesen Ausgleich practisch verwerthen zu können, auch noch den Grad dieser, nach Correction der Meridianasymmetrie zurückbleibenden Myopie oder Hypermetropie bestimmen.

Eine exacte Handhabung dieses sinnreichen Instrumentes hat daher ihre besonderen Schwierigkeiten, und da cylindrische Gläser sehr leicht zu beschaffen sind, so werden dieselben durchschnittlich dem Gebrauch der Stokes'schen Linse vorzuziehen sein.

Refractionsdifferenz beider Augen (Anisometropie).

In der Regel zeigen beide Augen denselben Brechzustand und in gleichem Grade, obgleich kleine Differenzen von etwa $\frac{1}{60}$ oder noch weniger ziemlich häufig sind. Die hier folgenden Bemerkungen be-

ziehen sich hauptsächlich auf solche Fälle, in welchen die Refractionsdifferenz erheblicher ist.

Es kommen nun in Bezug auf den Brechzustand beider Augen thatsächlich alle möglichen Combinationen vor. So kann z. B. bei Emmetropie des einen Auges das andere myopisch oder hypermetropisch sein, oder es ist auf beiden dieselbe Refractionsanomalie, aber in verschiedenem Grade vorhanden; bei hochgradiger erworbener Myopie z. B. finden sich verhältnissmässig häufig solche Differenzen.

Auch Hypermetropie des einen und Myopie des andern Auges kommt vor. Ebenso kann Astigmatismus einseitig auftreten, doch ist dann in der Regel die Uebereinstimmung des Brechzustandes in so weit gewahrt, als bei myopischem Astigmatismus des einen Auges, Myopie auf dem andern, oder bei hypermetropischen Hypermetropie des andern sich vorfindet.

Einseitiger Verlust der Linse (z. B. durch Kataractoperation) ist ferner noch bei dieser Gelegenheit zu erwähnen, und endlich ergeben sich aus einseitiger Accommodationsparese für das Sehen in der Nähe dieselben physiologischen Consequenzen welche bei Refractionsdifferenz im ganzen Sehbereich auftreten.

Immer nämlich kann unter diesen Umständen nur das eine Auge ein deutliches Netzhautbild erhalten, während das Bild des andern aus Zerstreuungskreisen zusammengesetzt ist, und zwar auch für diejenigen Distanzen, für welche jedes Auge für sich allein deutliche Bilder gewinnen kann.

Es resultirt diese Consequenz daraus, dass der Accommodationsapparat beider Augen gleichzeitig und in gleichmässiger Weise innervirt wird. Ist das eine Auge emmetropisch mit einem Nahepunkt in 4″ $\left(\frac{1}{A} = \frac{1}{4}\right)$ während das andere dieselbe Accommodationsbreite bei Myopie $\frac{1}{12}$ besitzt (Nahepunkt in 3″), so wird jedes Auge für sich allein einen in 6″ befindlichen Punkt deutlich sehen können, aber nicht beide zugleich. Accommodirt sich nämlich das myopische Auge auf eine Entfernung von 6″, so braucht es dazu eine Accommodationsanspannung $= \frac{1}{12}$, welche aber ebenso auch auf dem emmetropischen Auge eintritt und dasselbe auf eine Entfernung von 12″ einstellt.

Dass die Sache in der That sich so verhält, dass also auch für solche Entfernungen welche im Accommodationsgebiet eines jeden der beiden Augen liegen, dennoch immer nur für das eine die richtige Accommodationseinstellung und scharfe Netzhautbilder vorhanden sind, kann man sehr leicht mit Hülfe von Prismen nachweisen. Lässt man

irgend ein geeignetes Object z. B. eine feine Linie oder eine einzelne Druckzeile betrachten, während man vor das eine Auge ein schwaches Prisma (etwa 4^0—5^0) mit der Basis nach oben oder unten hält, so werden Doppelbilder gesehen, von denen nur das eine, dem richtig eingestellten Auge entsprechende, scharf erscheint. In allen Fällen von Refractionsdifferenz mit beiderseitiger guter Sehschärfe, welche ich auf diese Weise untersuchte, liess sich nachweisen, dass nur dasjenige Auge zum Nahesehen benutzt wurde, welches scharfe Netzhautbilder mit der geringeren Accommodationsanspannung erhielt, also z. B. bei einseitiger Myopie stets das myopische. Unter allen Umständen also bekommt bei Refractionsdifferenz immer nur ein Auge ein deutliches Netzhautbild*).

Trotz der Ungleichheit der beiderseitigen Netzhautbilder kann, wie sich durch den Hering'schen Fall-Versuch mit Sicherheit nachweisen lässt, ein normales binoculares Sehen fortbestehen, und es werden die in dem einen Auge vorhandenen Zerstreuungskreise im binocularen Sammelbild nicht wahrgenommen.

Wenn auf dem einen Auge Emmetropie, auf dem andern Myopie mittleren Grades (mindestens $\frac{1}{6}$ etwa), beiderseits aber gute Sehschärfe vorhanden ist, so pflegt die Accommodation nur wenig in Anspruch genommen zu werden, indem das myopische Auge nur für die Nähe, das emmetropische nur für die Ferne benutzt wird. Bei hochgradiger einseitiger Myopie entwickelt sich aus diesem Zustand nicht selten eine eigenthümliche Form von Strabismus divergens alternans.

Ist das eine Auge hypermetropisch das andere aber emmetropisch oder myopisch, so richten sich die Accommodationsimpulse lediglich nach dem letzteren Auge. Gewöhnlich besitzt unter diesen Umständen das hypermetropische Auge keine volle Sehschärfe, doch wird der Grad der Schwachsichtigkeit von den an sehr geringe Accommodationsimpulse gewöhnten Patienten in der Regel sehr überschätzt.

Ist beiderseits Hypermetropie, aber in verschiedenem Grade vorhanden, so kann dies das Entstehen eines Strabismus convergens begünstigen, bei welchem, gleiche Sehschärfe vorausgesetzt, stets das weniger hypermetropische Auge zur Fixation benutzt wird, während bei beiderseitiger hochgradiger Myopie verschiedenen Grades, leicht relativer Strabismus divergens sich entwickelt, unter vorwiegender Benutzung des scharfsichtigeren, und in der Regel auch weniger myopischen Auges.

*) Die entgegengesetzte Behauptung Schneller's (Arch. f. Ophth. Bd. XVI. pg. 176) kann ich demnach meinen Erfahrungen nach nicht bestätigen.

Häufig erhebt sich bei Refractionsdifferenz der Augen die Frage, ob jene Differenz durch für die beiden Augen verschiedene Gläser auszugleichen sei oder nicht.

Besteht unter diesen Umständen noch gemeinschaftlicher Sehact mit binocularer Fixation, so wird zunächst festzustellen sein, welches Auge die bessere Sehschärfe und zugleich die geringere Refractionsanomalie besitzt. Für dieses Auge erfolgt dann die Auswahl der nöthigen Gläser nach den dafür geltenden Regeln. Meistentheils ist es nun das zweckmässigste, dasselbe Glas auch für das andere Auge zu verordnen. Die Patienten sind an die Ungleichheit ihrer beiderseitigen Netzhautbilder nun einmal gewöhnt und empfinden den Ausgleich der Refraction lediglich als eine Störung, um so mehr, als eine völlige Gleichheit der beiden Bilder doch nicht erreicht wird. Lässt man unbefangen wählen zwischen Brillen mit beiderseits gleichen und solchen mit ungleichen Gläsern, so werden die ersteren in der Regel vorgezogen.

Unter Umständen aber kommen Ausnahmen von dieser Regel vor. So z. B. wird manchmal bei Myopie mit geringer Refractionsdifferenz (von etwa $\frac{1}{3}\frac{}{6}$ oder $\frac{1}{4}\frac{}{0}$) durch vollständige, oder wenn die Ungleichheit noch grösser ist, durch theilweise Ausgleichung der Refractionsdifferenz, ein deutlicheres Sehen erreicht. Ebenso erhält man bei Hypermetropen mit mangelhafter Sehschärfe das relativ beste binoculare Sehen gelegentlich dadurch, dass man jedes Auge mit dem am besten corrigirenden Glase versieht.

Hat, was selten vorkommt, das Auge, welches die bessere Sehschärfe besitzt, zugleich den höheren Grad von Refractionsanomalie, so wird es zweckmässig sein, dem andern Auge die entsprechend schwächeren Gläser zu geben.

Wenn, wie z. B. bei einseitiger Myopie mit Emmetropie des andern, die Augen abwechselnd gebraucht werden, so wird überhaupt selten ein Bedürfniss für Brillen vorliegen.

Accommodationslähmung.

Accommodationslähmung verursacht dieselben optischen Störungen wie Presbyopie. Es ist ja auch gleichgültig ob der Nahepunkt wegen Elasticitätsverminderung der Linse, oder deshalb vom Auge abrückt, weil der Muskel seinen Dienst versagt. Ein wesentlicher Unterschied besteht indessen darin, dass bei Presbyopie die Pupille sich verengert, während bei Accommodationslähmung in der Regel auch der Sphincter iridis mitbetheiligt, die Pupille erweitert und un-

beweglich ist; häufig ist beides in ungleichmässiger Weise der Fall, so dass auch die Form der Pupille und ihre Beweglichkeit ungleichmässig ist. Es kommen übrigens auch Fälle von Accommodationslähmung ohne Betheiligung der Sphincter iridis vor, was z. B. bei der Accommodationsparese nach Diphteritis faucium die Regel bildet. Ein sehr nahe liegender Unterschied besteht noch darin, dass Presbyopie d. h. die vom Alter abhängige Beschränkung der Accommodation stets beiden Augen zugleich und in gleichmässiger Weise betrifft, während Accommodationslähmung ebenso wohl einseitig als beiderseitig vorkommt.

Gerade wie bei Presbyopie machen sich daher auch die Beschwerden der Accommodationslähmung bei Myopen mit einem Fernpunktsabstand von nicht mehr als 12″ bis 15″ nur wenig bemerklich, da diese Entfernungen zum Lesen, Schreiben u. s. w. durchschnittlich genügen. Emmetropen fühlen sich durch die schnell entwickelte Undeutlichkeit des Sehens in der Nähe beunruhigt, sehen aber immer noch scharf in die Ferne; Hypermetropen endlich verlieren mit der Accommodation gleichzeitig die Möglichkeit auch nur für die Ferne deutlich zu sehen. Die Sehstörung macht dann den Eindruck einer erheblichen Amblyopie, und ist gelegentlich wohl auch damit verwechselt worden. Derartige diagnostische Irrthümer lassen sich freilich sehr leicht vermeiden, weil durch Correction der Hypermetropie und der Accommodationslähmung mit Convexgläsern, sich die frühere Sehschärfe sofort wieder herstellen lässt.

Alle Beschwerden der Accommodationslähmung sind um so merklicher, je weiter und unbeweglicher die Pupille, weil damit zugleich die Grösse der Zerstreuungskreise und die Blendung durch Licht zunimmt.

Eine eigenthümliche bei Accommodationslähmung manchmal zu beobachtende Erscheinung ist Micropie. Objecte, welche mit voller Anspannung der Accommodation gerade noch deutlich gesehen werden können, erscheinen verkleinert, weil unser Urtheil über die Grösse der Objecte nicht nur von der Grösse des Netzhautbildes, sondern auch von der Entfernung abhängt, in welche wir das Bild projiciren. Unser Urtheil über die Entfernung der Objecte hängt nun ab grösstentheils von der Sehaxenconvergenz und von der Accommodationsspannung.

Vom Einfluss der Sehaxenconvergenz kann man sich leicht überzeugen, indem man prismatische Brillen (4° bis 6°) mit der brechenden Kante nach aussen aufsetzt, wodurch (vergl. Fig. 4 pag. 9) die Sehlinien relativ zur Entfernung des fixirten Punktes divergent gestellt werden. Objecte, welche man in etwa 25 bis 30 Cm. Entfer-

nung mit einer ungewohnt geringen Sehaxenconvergenz betrachtet, erscheinen dann deutlich vergrössert. Die Grösse des Netzhautbildes bleibt natürlich unverändert, aber es wird auf einen entfernteren und deshalb grösseren Gegenstand bezogen. Bei Betrachtung plastischer Objecte wird gewöhnlich eine scheinbare Zunahme der Tiefendimension sehr auffällig.

Aus ganz ähnlichen Gründen erscheint bei Accommodationsparese ein mit starker Accommodationsspannung fixirtes Object ungefähr so klein als ein in der normalen Nahepunktslage gesehener Gegenstand sein würde, welcher ein ebenso grosses Netzhautbild gäbe.

Diese Art der Micropie wurde zuerst von Donders bei Atropin-Lähmung der Accommodation beobachtet und erklärt. Ueberhaupt liefert die Atropin Mydriasis ein zum Studium der Accommodationslähmung sehr geeignetes Object.*)

Der Ciliarmuskel wird bekanntlich vom nerv. Oculomotorius innervirt, und es werden daher auch im Bereich dieses Nerven die Hemmungen zu suchen sein, welche die Accommodationslähmung veranlassen. Im klinischen Interesse sind zunächst diejenigen Fälle in eine Gruppe zusammenzufassen, in welchen neben der Accommodation auch die andern vom Oculomotorius versorgten Muskeln ganz oder zum Theil gelähmt sind, in welchen also die Accommodationslähmung lediglich als Theilerscheinung einer Oculomotoriuslähmung auftritt. Selbst wenn nur einzelne der vom Oculomotorius

---

*) Eine andere Form von Micropie wird später als Folgezustand von Retinitis ihre Erwähnung finden.

In manchen Fällen hat Micropie lediglich einen psychischen Grund. Ein als sehr genauer Beobachter bekannter Arzt, welchen ich an einer rechtsseitigen rheumatischen Abducenslähmung mit Strabismus convergens paralyticus im ganzen Blickfeld, behandelte, fand dass unter ganz bestimmten Verhältnissen das excentrisch gesehene Doppelbild erheblich kleiner erschien als das fixirte Object. Die Doppelbilder eines in der Medianlinie gelegenen Objectes erschienen wie gewöhnlich gleich gross; eine recht merkliche Grössendifferenz der Bilder trat jedoch ein, wenn sich Patient der Wand seines Zimmers gegenüber stellte, und nun ein seitlich und links gelegenes Object mit dem linken Auge fixirte. Offenbar konnte die Erklärung dieser Myopie weder aus der Beschaffenheit der Netzhaut, noch aus dem Verhalten der Accommodation oder der Augenmuskeln abgeleitet werden. v. Graefe welcher sich gleichfalls für den Fall interessirte gab folgende Erklärung des Phaenomens. Das Netzhautbild des abgewichenen Auges wurde projicirt in eine Ebene deren Lage gegeben war, durch die dem Patienten gegenüberstehende Wand. Da es sich nun stets um seitlich liegende Fixirobjecte und um gleichnamige Doppelbilder handelte, so wurde es an einen Ort der Wand projicirt, dessen Entfernung vom Patienten geringer war als die des Fixirobjectes. Dem entsprechend wurde das Netzhautbild auf einen Gegenstand bezogen, welcher in dieser geringeren Entfernung ein ebenso grosses Netzhautbild geliefert haben würde, folglich auf ein verkleinertes Abbild des Fixirobjectes.

versorgten Muskeln gelähmt sind, bleibt die Accommodation selten frei; andererseits pflegt selbst bei vollständiger Lähmung der Accommodation und aller vom Oculomotorius versorgten Muskeln, die Pupille nur eine mittlere Erweiterung zu zeigen, so dass sie durch Atropin noch um ein beträchtliches dilatirt werden kann.

Die Aetiologie und Therapie dieser Fälle fällt ganz mit der der Oculomotoriuslähmung zusammen.

Sehr selten kommt Accommodationsparese vor in Zusammenhang mit Lähmung des nerv. abducens. Diese eigenthümliche Combination könnte sich daraus erklären, dass wie Adamiuk*) nachgewiesen hat, pupillenverengernde Fasern ausnahmsweise im Abducensstamme verlaufen können. In der Orbita gehen diese Fasern immer durch das gangl. ciliare.

Fälle, in welchen die Accommodationslähmung als selbstständige Affection und ohne Betheiligung der übrigen Oculomotoriusaeste auftritt, kommen vor als incomplete, oder als vollständige Lähmungen. Im ersteren Fall ist der Nahepunkt vom Auge abgerückt, immerhin aber noch ein Rest von Accommodation vorhanden und die Pupille häufig in ungleichmässiger Weise erweitert. Oder die Accommodation ist vollständig aufgehoben und dann manchmal auch die Pupille ad maximum erweitert, ganz wie bei Atropin Mydriasis.

Die Aetiologie dieser Fälle bleibt meistens unklar, manchmal werden Erkältungsursachen beschuldigt, häufig ist gar keine Ursache aufzufinden, in manchen Fällen liegen Gehirnleiden zu Grunde.

Die Prognose ist in Bezug auf Dauer und Heilbarkeit der Krankheit durchaus ungewiss; in Bezug auf Erhaltung des Sehvermögens meistens günstig, doch ist Vorsicht in so fern nöthig, als die Accommodationslähmung als Vorbote tieferer Störungen des Centralnervensystems auftreten kann.

Therapie: Anfänglich empfiehlt sich gewöhnlich ein antirheumatisches Verfahren, Blutentziehungen an der Schläfe, Ableitungen auf den Darm, diaphoretisches Verhalten, Einreibung reizender Substanzen in die Stirngegend (z. B. Veratrinsalbe), Vesicantien hinter den Ohren und in den Nacken, endlich Electricität; zum innerlichen Gebrauch wird ausserdem secale cornutum empfohlen. — Gleichzeitig natürlich möglichste Schonung des Sehvermögens.

Einen erfreulichen aber nur vorübergehenden Erfolg erreicht man durch Calabarextract. Die Pupille wird dadurch verengert und bei unvollständiger Accommodationsparese das noch vorhandene Accommodationsterrain dem Auge angenähert, ja man findet wohl auch eine

*) Centralblatt für die med. Wissenschaften 1870. N. 12.

vorübergehende positive Zunahme der Accommodationsbreite, welche Donders*) und Hamer als physiologischen Effect des Calabar erwiesen haben. Für einige Stunden also lassen sich sämmtliche Störungen der Accommodationsparese beseitigen. Die Hoffnungen jedoch, welche man auf das Calabarextract als radicales Heilmittel gesetzt hatte, haben sich nicht bewährt.

Bei dieser Behandlung, oder auch ohne dieselbe, heilen manche Accommodationsparesen in einigen Wochen oder Monaten, eine grössere Anzahl zeigt sich für jede Therapie unzugänglich. In diesen Fällen nun handelt es sich wesentlich um Beseitigung der optischen Störungen. Auch bei einseitiger Affection wird anfänglich, besonders beim Lesen, Schreiben u. s. w. die Störung durch die Ungleichheit der Netzhautbilder recht unangenehm empfunden, (vorausgesetzt dass nicht etwa durch Myopie das deutliche Sehen für die Nähe erhalten bleibt). Die Netzhautbilder des kranken Auges sind nicht allein diffus, sondern wegen der Pupillenerweiterung zugleich lichtstärker als die des andern Auges, und können deswegen nicht so leicht vernachlässigt werden. Eine Correction durch ein Convexglas welches das Auge auf die zum Arbeiten nöthige Entfernung einstellt, ist daher anfänglich meist sehr angenehm, später gewöhnen sich die Patienten an die Ungleichheit der Netzhautbilder gerade wie bei Refractionsdifferenz, und legen die Brille meistens wieder bei Seite.

Viel erheblicher sind die Störungen bei beiderseitiger Accommodationslähmung, besonders wenn sie vollkommen, und mit starker Erweiterung der Pupille verbunden ist. Freilich lässt sich durch Convexgläser der Mangel der Accommodation ersetzen, aber immer nur für eine ganz bestimmte Entfernung. Ein Emmetrop z. B. mit beiderseitiger vollkommener Accommodationslähmung, wird mit convex 12 in 12″ deutlich sehen, aber auch nur in dieser Entfernung. Bei jeder Annäherung oder Entfernung des Objectes entstehen sofort Zerstreuungskreise, welche um so grösser ausfallen je weiter die Pupille ist. Für diese Fälle gewährt Calabarextract, abgesehen von Mydriasis aus cerebraler Ursache, wo es seine Wirkung versagt, wenigstens die Möglichkeit die Pupille verengert zu erhalten und dadurch den Gebrauch der Convexgläser zum Nahesehen leichter und angenehmer zu machen. Eine Lösung welche so verdünnt zu wählen ist, dass ein Tropfen in den Conjunctivalsack gebracht, gerade ausreicht die Pupille etwa 12 Stunden verengert zu erhalten, kann lange Zeit fortgebraucht werden.

Die Accommodationslähmung nach Diphtheritis faucium tritt auf als Theilerscheinung einer eigenthümlichen Gruppe

*) l. c. pag. 518.

von Lähmungen, welche als Nachkrankheit der Diphtheritis und zwar meistens 3 bis 6 Wochen nach Ablauf derselben, zur Erscheinung kommen. Die Schwere der diphtheritischen Erkrankung hat darauf keinen Einfluss auch die leichtesten Fälle können nachher Lähmungserscheinungen zeigen. Zuerst zeigt sich stets eine Lähmung der Schlundmuskeln, welche sich durch Beschwerden beim Schlucken, durch näselnde Sprache und einen, gewisse Consonanten begleitenden schnarrenden Nebenton zu erkennen giebt. Nach Pagenstecher*) ist die Schlundlähmung gewöhnlich halbseitig (einseitige Erschlaffung des Velum und Pharynx, Schiefstehen der Uvula, der Epiglottis, mangelhafter Schluss der Stimmritze durch Zurückbleiben des einen processus vocalis) und mit Anaesthesie der befallenen Theile verbunden. Daran schliesst sich zunächst Lähmung der Accommodation und manchmal auch einzelner Augenmuskeln. Endlich können Lähmungserscheinungen in den Extremitäten und schliesslich, als bedenklichstes Symptom, eine Lähmung der Respirationsmuskeln hinzukommen, welche tödtlichen Ausgang herbeiführen kann.

Wie sämmtliche befallene Muskelgruppen so in wird der Regel auch die Accommodation nicht vollständig gelähmt, auch die Pupillen zeigen meistens nur eine geringe oder keine nachweisbare Erweiterung und nur eine mässige Beschränkung ihrer Beweglichkeit.

In einigen Fällen constatirte Jacobson**) während der Accommodationsparese durch energische Atropinisirung einen weit höheren Grad von Hypermetropie als sich nach Heilung der Lähmung in der Atropin-Mydriasis nachweisen liess, und zieht daraus den Schluss, dass nicht nur das Accommodationsvermögen, sondern auch der Brechzustand in Folge der Diphtheritis herabgesetzt worden sei. Man kann indessen diese Fälle auch dahin deuten, dass während der Accommodationsparese die latente Accommodationsspannung ganz oder bis auf einen geringen durch Atropin leicht zu überwindenden Grad beseitigt war, während mit der normalen Accommodationsbreite auch eine erhebliche latente Spannung zurückkehrte. Es dauert dann nämlich manchmal Tage lang ehe durch Atropin das Auge auf seinen wahren Refractionszustand reducirt wird. Wahrscheinlich nämlich bewirkt die bei den meisten jugendlichen Hypermetropen ununterbrochen anhaltende latente Accommodationsspannung eine Formveränderung der Linse, welche auch durch Atropin-Mydriasis nicht sofort, sondern nur sehr allmälig rückgängig gemacht wird.

Die Prognose der diphtheritischen Lähmungen ist durchschnitt-

---

*) Pagenstecher (aus Elberfeld) klin. Monatsbl. f. Augenheilk 1864. pag. 358.
**) Arch. f. Ophth. B. X. 2. pag. 47.

lich günstig, nur bei der ziemlich seltenen Affection der Respirationsmuskeln bedenklich.

Die Accommodationslähmung heilt sich selbst überlassen gewöhnlich in 6—8 Wochen doch lässt sich die Heilung beschleunigen durch tägliches Einträufeln von Calabarextract, oder durch Electricität, während die Sehstörungen sich beseitigen lassen durch Brillen, welche den Nahepunkt auf etwa 12″ bringen. Es findet dann gleichzeitig eine mässige Uebung des Accommodationsmuskels statt, welche ebenfalls zur Heilung beitragen mag.

Das Allgemeinbefinden des Patienten erfordert meistens zugleich eine tonisirende Behandlung (Eisen, China, gute Nahrung u. s. w.)

Schliesslich ist noch eine eigenthümliche und gar nicht seltene Form von Mydriasis mit Accommodationslähmung zu erwähnen, nämlich die traumatische. Nach Contusionen des Auges, zeigt sich häufig, ohne irgend welche andere nachweisbare Verletzung, eine ungleichmässige oder auch vollständige Erweiterung der Pupille mit Beschränkung oder Aufhebung der Accommodation.

Die Prognose hat zunächst die traumatische Veranlassung zu berücksichtigen. Auch wenn unmittelbar nach der Verletzung, abgesehen von der Mydriasis keine erhebliche Sehstörung vorliegt, können schwere Functionsstörungen nachfolgen, besonders wenn gleichzeitig traumatische Linsenluxation zu Stande gekommen ist.

Geringere Grade traumatischer Mydriasis gehen häufig spontan vorüber.

Die Therapie ist der Natur der Verletzung entsprechend, anfänglich wenigstens antiphlogistisch.

Accommodationskrampf.

Bei Beschreibung der Hypermetropie haben wir zu erwähnen gehabt, dass in den meisten Fällen bei jugendlichen Individuen, ein Theil der Hypermetropie gedeckt wird durch eine permanente dem Willen nicht unterworfene Anspannung des Ciliarmuskels. Manifest wird die latente Hypermetropie durch die im Laufe der Jahre eintretende Beschränkung der Accommodation (Presbyopie), oder durch Lähmung derselben, mag dieselbe nun pathologischer oder toxischer Natur sein (z. B. Atropinmydriasis). Die Accommodationslähmungen und die Atropinmydriasis beseitigen nicht nur die dem Willen unterworfene, sondern auch die latente Accommodationsspannung ganz oder grössten Theils. Wird die Lähmung rückgängig, so stellt sich auch

die latente Hypermetropie wieder her. Es handelt sich dabei also um eine anhaltende Contraction des Muskels, welche die willkürliche Erschlaffung über einen gewissen Grad hinaus unmöglich macht, bis zu dieser Grenze aber bleibt die freie Beweglichkeit erhalten. Man kann diesen Zustand, wenn man will, als einen tonischen Krampf bezeichnen, sollte dabei aber nicht vergessen, dass derselbe doch ein sehr physiologisches Gepräge trägt, denn er wurde im Dienste des Sehactes, und um die Nachtheile der Hypermetropie so viel als möglich zu neutralisiren eingeleitet, unterhalten, und zur Gewohnheit.

Etwas anders steht die Sache wenn bei einer anatomisch gegebenen Emmetropie oder Hypermetropie durch eine tonische Contraction des Ciliarmuskels eine scheinbare Myopie zu Stande kommt. Die Häufigkeit der latenten Hypermetropie macht es begreiflich, dass in Folge starker und anhaltender Accommodationsanstrengung, besonders Abends bei mangelhafter Beleuchtung, jugendliche Individuen nicht selten die Fähigkeit verlieren ihre Accommodation willkürlich zu erschlaffen, und dadurch eine scheinbare Myopie acquiriren. Schwieriger zu verstehen ist es wie bei Myopie, besonders im Verlaufe der pg. 38 erwähnten Irritationserscheinungen, ebenfalls eine durch tonische Accommodationsspannung bedingte scheinbare Steigerung der Refraction zu Stande kommt.

Die Beschwerden haben in diesen Fällen von Accommodationskrampf, oder scheinbarer Myopie, viel Aehnlichkeit mit denen der accommodativen Asthenopie. Die Klagen beziehen sich meistens auf schnelle Ermüdung und Schmerzen beim Arbeiten, und hängen wahrscheinlich damit zusammen, dass durch die permanente Anspannung des Muskels das normale Spiel seiner Bewegungen und seine Ausdauer beeinträchtigt werden. In der That findet sich manchmal neben der Annäherung des Fernpunktes eine gleichzeitige Abrückung des Nahepunktes.

Für die Diagnose lässt sich ein Umstand benutzen, welchen wir bereits bei latenter Hypermetropie erwähnt haben, nämlich die Schwankungen der Accommodationsspannung an der Fernpunktsgrenze. Gerade wie bei latenter Hypermetropie bald etwas stärkeren, bald etwas schwächeren Convexgläsern von den Patienten der Vorzug gegeben wird, so findet bei scheinbarer Myopie dasselbe in Bezug auf die Concavgläser statt. Eine sichere Diagnose ist nur dadurch zu erreichen, dass man die optische Einstellung des Auges vor und nach der Einwirkung von Atropin feststellt.

Die Behandlung der scheinbaren Myopie hat zunächst für Schonung des Auges zu sorgen. In hartnäckigen Fällen kann Atropin ein bis zwei Wochen lang continuirlich fortgebraucht, auch wohl eine

locale Blutentziehung an der Schläfe mittelst des Heurteloup'schen Blutigels angewendet werden. Ist Hypermetropie vorhanden, so wird sich die Correction derselben empfehlen.

Wie oben bereits angedeutet, geht der hier in Rede stehende Zustand ohne scharfe Grenzen in normale Verhältnisse über. Auch in Augen, welche sich bei der Untersuchung als emmetropisch zeigen, sich ganz normal verhalten und zu gar keinen Klagen Veranlassung geben, wird nicht selten während der Atropin Mydriasis der Refractionszustand um $\frac{1}{60}$ bis $\frac{1}{40}$ geringer gefunden als vorher. Derartige Fälle mit zum Accommodationskrampf zu rechnen, würde einer naturgemässen klinischen Auffassung wenig entsprechen.

Es ist ausserdem zu berücksichtigen, dass die zur Feststellung des Refractionszustandes und der Sehschärfe in der Praxis angewendeten Untersuchungsmethoden, einige kaum zu vermeidende Fehlerquellen enthalten, was uns ebenfalls vorsichtig machen muss gegen Schlussfolgerungen, welche auf kleine Differenzen einzelner zu verschiedenen Zeiten angestellter Untersuchungen ein grosses Gewicht legen.

Anderer Natur sind einige wenige bisher beschriebene Fälle, in welchen die Accommodation auf ein kleines an der Nahepunktsgrenze gelegenes Terrain eingeengt war.

Ein typisches Bild toxischen Accommodationskrampfes, welches sich manchmal auch pathologisch entwickelt vorfindet, liefert die Calabar Myosis*). Wenige Minuten nach dem Einträufeln von Calabar-Extract in das Auge (10 pCt. Lösung in Glycerin) beginnt eine erhebliche Verengerung der Pupille, welche in 20—30 Minuten ihr Maximum erreicht. Gleichzeitig rücken der Fernpunkt sowohl als der Nahepunkt an das Auge heran und das relative Accommodationsgebiet wird derart geändert, dass sich mit der Sehaxen-Convergenz eine relativ zu starke Accommodationsanspannung verbindet.

Bereits etwa $\frac{3}{4}$ Stunden nach der Einträuflung fängt der Fernpunkt an allmählig wieder vom Auge abzurücken und erreicht nach etwa 2 Stunden seine ursprüngliche Lage. Die gleichzeitig eintretende Abrückung des Nahepunktes erfolgt langsamer, so dass während einiger Stunden eine wirkliche Zunahme der Accommodationsbreite constatirt werden kann. Die Verengerung der Pupille fängt einige Stunden nach der Instillation an nachzulassen, bleibt aber 2 bis 3 Tage lang noch nachweisbar.

Die subjectiven Erscheinungen bestehen

---

*) Donders: l. c. p. 513. v. Graefe Arch. f. Ophth. B. IX. 3. p. 87.

1) bei zu starker Einwirkung oder individueller Empfindlichkeit in Schmerzen, welche jede stärkere willkürliche Anspannung des Ciliarmuskels begleiten.

2) Das ganze Gesichtsfeld erscheint in einer eigenthümlichen schattenartigen Beleuchtung, welche wie es scheint auf die durch die Myose bedingte verminderte Lichtintensität der Retinalbilder zu beziehen ist. Nach einiger Zeit verschwindet diese Erscheinung, da sich die Retina der verminderten Lichtintensität adaptirt.

3) Es ist eine Macropie vorhanden, welche ganz nach Analogie der Micropie bei Atropin Mydriasis zu erklären ist.

In Zusammenhang mit Krampf des Ciliarmuskels sind jene ebenfalls seltenen Fälle zu erwähnen in denen selbst geringfügige Anforderungen an den Ciliarmuskel sofort heftige Schmerzen verursachen. Dieser Zustand kommt nach Donders*) nur bei Hypermetropie vor, aber auch bei den leichtesten Graden derselben. Die Beschwerden nähern sich denen der accommodativen Asthenopie, unterscheiden sich aber dadurch, dass Convexgläser gar keinen Einfluss auf dieselben ausüben, da die zum Nahesehen erforderliche Convergenz schon an sich im Stande ist, die schmerzhafte Contraction des Accommodationsmuskels auszulösen. Dass es sich aber wirklich um eine vom Muskel ausgehende Affection handelte, wurde dadurch erwiesen, dass bei völliger Atropinmydriasis mit Hülfe der corrigirenden Convexgläser ohne Beschwerden gearbeitet werden konnte.

Völlige Heilung liess sich durch monatelang fortgesetzten Gebrauch von Atropin erreichen.

Auf einer ganz verschiedenen Ursache beruhen gewisse nervöse Beschwerden, welche nur deshalb hier Erwähnung finden müssen, weil sie einen dem des Ciliarmuskelkrampfes sehr ähnlichen Symptomencomplex veranlassen können. Nach kurzer Zeit entstehen beim Arbeiten Beschwerden in den Augen, welche zur Unterbrechung der Beschäftigung nöthigen; manchmal ist sogar jedes genaue Betrachten irgend eines Objectes, gleichviel ob für die Nähe oder Ferne unmöglich; meistens sind gleichzeitig andere nervöse Störungen, sehr häufig Hysterie vorhanden.

Als Myosis bezeichnet man im Allgemeinen jede andauernde Verengerung der Pupille, meistens aber schliesst man von jener Bezeichnung diejenigen Fälle aus, in welchen die Contraction des Sphincter pupillae durch Reizung der sensiblen Trigeminusaeste des Auges reflectorisch ausgelöst wird (also z. B. durch irritirende Substanzen, durch fremde Körper, durch Entzündungen u. s. w.).

---

*) l. c. pag. 241.

Häufig ist Myosis lediglich ein Symptom von Erkrankungen der Nervencentren und zwar hauptsächlich des Rückenmarks, oder auch abhängig von peripherischer Lähmung des Halsstranges des Sympathicus.

In vielen Fällen ist eine Ursache überhaupt nicht nachweisbar; besonders bei bejahrten Individuen findet man häufig sehr enge, wenig bewegliche Pupillen, welche auch auf Atropin sich nur unvollständig erweitern.

Monoculare Polyopie und Diplopie.

Es ist schliesslich noch ein Symptom zu erwähnen, welches bei allen Refractions- und Accommodationsanomalien vorkommen kann, und dann stets nach den Principien des Scheiner'schen Versuchs zu erklären ist. Die Bedingungen zum Zustandekommen dieses Symptoms sind eine ungenaue optische Einstellung des Auges auf den fixirten Punkt, und das Vorhandensein von Unregelmässigkeiten in der Structur der brechenden Medien, welche übrigens in ausreichendem Grade stets gegeben sind. Monoculare Polyopie lässt sich daher auch unter physiologischen Verhältnissen durch die geeigneten Versuche immer herstellen.*) Unter pathologischen Verhältnissen sind es hauptsächlich Unregelmässigkeiten in der Cornea oder in der Iris (z. B. Spaltbildungen oder Substanzdefecte neben der Pupille) oder im Linsensystem (Cataracta incipens, manchmal auch Luxation), welche im Verein mit ungenauer optischer Einstellung Polyopie veranlassen.

*) vergl. Helmholtz physiol. Optik. pag. 139.

II.

Brillen, Augenspiegel und Ophthalmometer.

Brillen.

Am häufigsten in Gebrauch kommen sphärische Brillen und da die Regeln über deren Gebrauch bereits in dem vorigen Abschnitte aufgestellt sind, so sind hier nur die elementarsten Gesetze der optischen Wirkung derselben kurz anzudeuten.

Sphärische Gläser.

a) Concavgläser. Lichtstrahlen welche parallel auf die Oberfläche eines Concavglases auffallen, divergiren nach der Brechung so als ob sie vom negativen Brennpunkt des Concavglases ausgegangen wären; von weit entfernten Objecten wird also ein virtuelles verkleinertes Bild in der Brennweite des Concavglases entworfen. Lichtstrahlen, welche von einem in endlicher Entfernung gelegenen Punkt ausgehend, divergent auf die Oberfläche des Concavglases treffen, divergiren nach ihrer Brechung so, als ob sie von einem Punkte ausgegangen wären, dessen Entfernung geringer ist als die Brennweite. Die conjugirten Vereinigungsweiten berechnen sich nach der Formel

$$\frac{1}{a} + \frac{1}{\alpha} = -\frac{1}{f}.$$

Fig. 13.

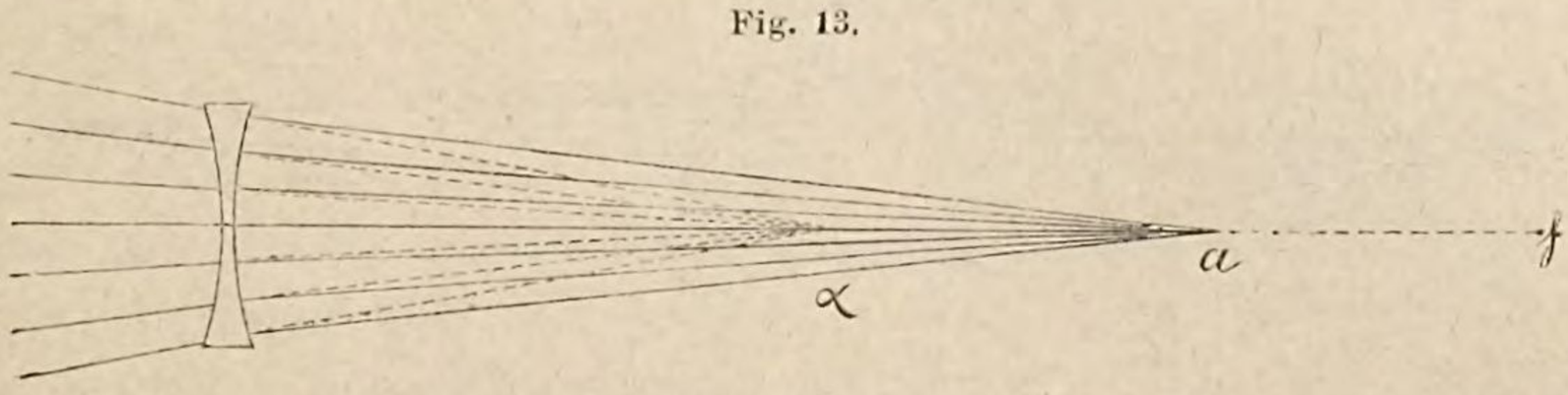

Ist z. B. in Fig. 13 die Entfernung des negativen Brennpunktes $(f) = 12''$ $\left(\text{also } \frac{1}{f} = -\frac{1}{12}\right)$, die Entfernung des durch das Concav-

glas betrachteten Punktes a = 9″ $\left(\text{also } \frac{1}{a} = \frac{1}{9}\right)$ so ergiebt sich die Lage des Brennpunktes α aus der Rechnung

$$\frac{1}{a} = -\frac{1}{f} - \frac{1}{\alpha} = -\left(\frac{1}{9} + \frac{1}{12}\right) = -\frac{1}{5\frac{1}{7}},$$

d. h. das Licht divergirt nach Brechung im Concavglas so, als ob es ausgegangen wäre von einem $5\frac{1}{7}$ Zoll entfernten Objecte, nämlich von α, dem virtuellen Bilde des Punktes a.

Fällt der Fernpunkt des myopischen Auges mit f, der Nahepunkt mit α zusammen, so liegt demnach der Fernpunkt des mit dem Glas bewaffneten Auges in unendlicher Ferne, sein Nahepunkt in der Entfernung von a. Die virtuellen Bilder aller deutlich gesehenen Objecte fallen zwischen α und f. In einer grösseren Entfernung als f kann kein virtuelles Bild zustande kommen, da bereits unendlich entfernte Objecte ihr Bild in f entwerfen. (Für convergent auffallende Lichtstrahlen würde der Zerstreuungspunkt allerdings weiter entfernt liegen als f, wir können indess vorläufig von diesem Fall absehen.)

Virtuelle Bilder welche dem Concavglas näher liegen als α geben keine deutlichen Netzhautbilder, weil die Accommodation dazu nicht ausreicht, wenn a mit dem Nahepunkt zusammenfällt.

b) Convexgläser: Lichtstrahlen welche von einem weit entfernten Punkte ausgehend, parallel auf die Oberfläche auffallen, convergiren nach ihrer Brechung so, dass sie sich im Brennpunkt durchkreuzen. Von weit entfernten Objecten wird demnach ein umgekehrtes verkleinertes Bild in der Brennweite entworfen. Liegt der leuchtende Punkt in endlicher Entfernung vor dem Glas so berechnen sich die conjugirten Vereinigungsweiten nach der Formel

$$\frac{1}{a} + \frac{1}{\alpha} = \frac{1}{f}.$$

Fig. 14.

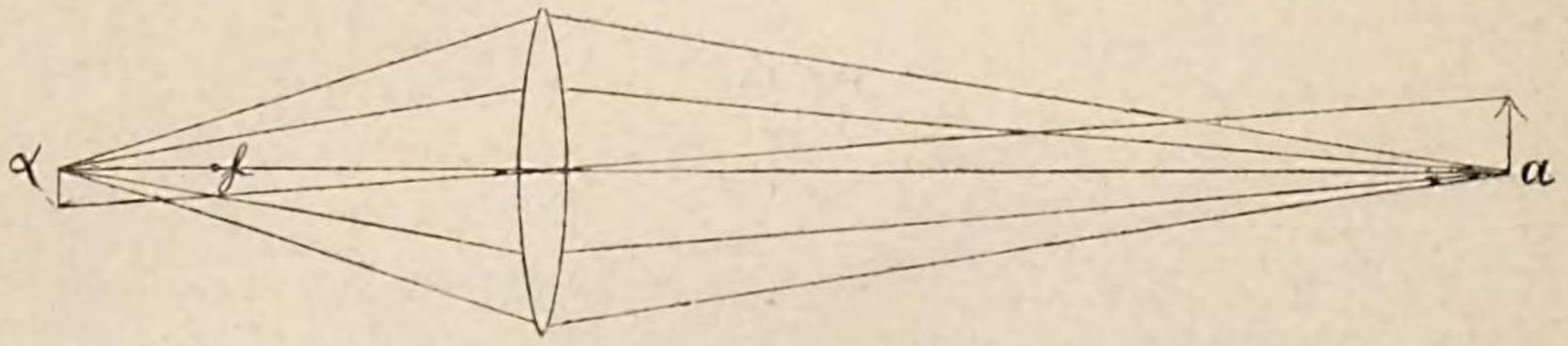

Ist in Fig. 14 die Entfernung des Brennpunktes $f = 4''$ und befindet sich das Object a in 12″ so findet sich das Bild a in 6″ denn: $\frac{1}{a} = \frac{1}{4} - \frac{1}{12} = \frac{1}{6}$.

In α wird also ein verkleinertes umgekehrtes Bild von a entworfen. Gehen dagegen umgekehrt die Lichtstrahlen von α aus, so befindet sich sein umgekehrtes vergrössertes Bild in a. Bild und Object sind gleich gross, wenn die Distance von a oder α genau der doppelten Brennweite gleichkommt.

Fällt der leuchtende Punkt zusammen mit dem Brennpunkt, so sind die Strahlen nach der Brechung parallel.

Liegt dagegen in Fig. 15 der leuchtende Punkt a dem Glase näher als die Hauptbrennweite, so divergiren die gebrochenen Strahlen so, als ob sie von dem weiter entfernten Punkte α ausgegangen wären.

Fig. 15.

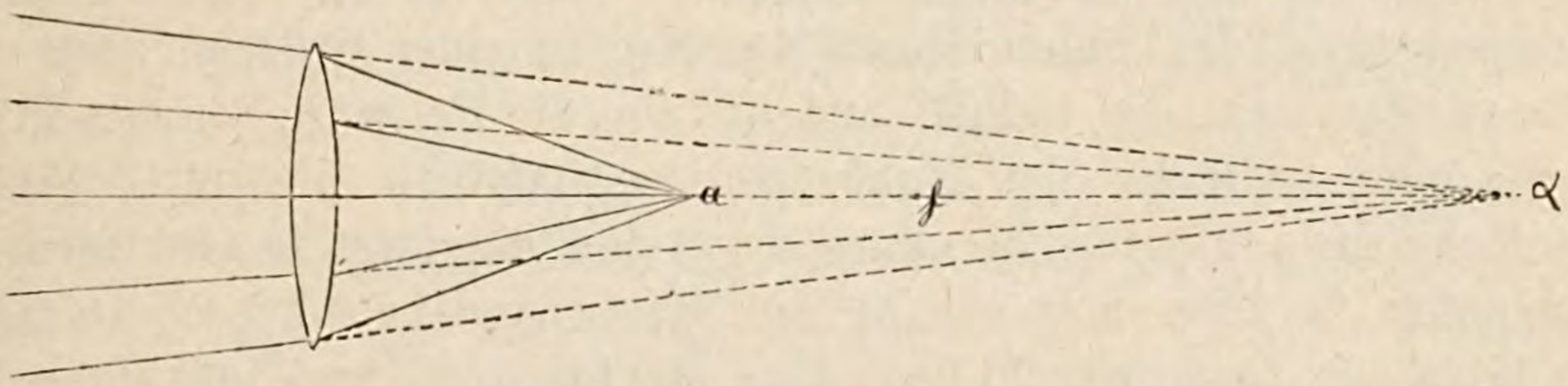

In der Formel $\frac{1}{a} + \frac{1}{\alpha} = \frac{1}{f}$ wird dann der Werth von α negativ, d. h. es handelt sich um einen virtuellen Punkt; ist z. B. die Brennweite $(f) = 12''$, die Objectdistance $a = 8''$, so findet sich das virtuelle Bild α in $24''$.

Werden im emmetropischen oder leicht myopischen Auge wegen Presbyopie oder Accommodationsparese Convexgläser nöthig, so findet immer das in Fig. 15 dargestellte Verhältniss statt. Nur solche Objecte deren Entfernung geringer ist als die Brennweite oder derselben höchstens gleichkommt, werden deutlich gesehen; die von einem weiter entfernten Punkte ausgehenden Strahlen werden nach der Brechung convergent, vereinigen sich also schon vor der Netzhaut.

Bei facultativer Hypermetropie werden mit dem corrigirenden Convexglas nicht nur Objecte, welche sich diesseits des Brennpunktes befinden, so weit eben die Accommodation ausreicht, deutlich gesehen, sondern auch alle weiter entfernten Objecte, weil das Auge für convergent auffallende Strahlen accommodiren kann. Bei absoluter Hypermetropie werden nur solche Objecte, welche sich wie in Fig. 14, jenseits des Brennpunktes befinden deutlich gesehen, weil das Auge nur für convergente Strahlen eingerichtet ist.

Man benutzt zu Brillen in der Regel biconcave oder biconvexe Gläser, welche so in das Brillengestell zu fassen sind, dass die Mittelpunkte derselben genau der Mitte der Pupillen entsprechen. Bei

Gläsern, welche nur zum Nahesehen bestimmt sind, müssen daher ihre optischen Mittelpunkte einander etwas näher stehen und die Gläser selbst eine dem Convergenzwinkel ungefähr entsprechende Neigung erhalten.

Die von Wollaston empfohlenen sog. periscopischen Gläser sind positive oder negative Meniscen (Gläser mit einer concaven und einer convexen Fläche von verschiedener Krümmung), welche sich durch geringere sphärische Aberration auszeichnen. Bei schwachen Gläsern fällt indessen dieser Vortheil kaum ins Gewicht, bei starken wird er reichlich aufgewogen durch die beträchtliche Dicke ihres Randes.

Zur Bequemlichkeit derjenigen, welche für die Nähe andere Gläser gebrauchen als für die Ferne, wurde zuerst von Franklin vorgeschlagen, die beiden Gläser derartig in einer Brillenfassung vereinigen, dass man sie halbirt und die für die Ferne bestimmte Hälfte in die obere, die für das Nahesehen bestimmte in die untere Hälfte des Rahmens einfügt. Zweckmässiger sind die jetzt in Gebrauch gekommenen Gläser mit doppelter Brennweite. Die obere Hälfte des Gläses wird so geschliffen, dass sie für die Ferne, die untere so, dass sie für die Nähe passt. Besonders für presbyopische Hypermetropen sind solche Lorgnetten sehr zweckmässig, da die geringste Verschiebung genügt, das Auge bald für die Nähe bald für die Ferne einzurichten.

Cylindrische Gläser.

Wie bei den sphärischen Gläsern die Krümmungsflächen Kugelabschnitte, so sind bei den cylindrischen die Krümmungsflächen Theile eines Cylinders. Denkt man sich von einer soliden gläsernen Säule mit kreisförmigem Querschnitt ein Stück parallel zur Achse abgeschnitten, so bekommt man ein plancylindrisches Convexglas. In einem rechtwinklig zur Axe des Cylinders geführten Schnitte (Fig. 16 *a*) wird ein solches Glas auf der einen Seite von einer geraden Linie, auf der andern von einer Kreislinie begrenzt sein. Liegt dagegen die Axe des Cylinders in der Ebene des Schnittes (Fig. 16 *b*), so wird der Durchschnitt des plancylindrischen Glases von zwei parallelen geraden Linien begrenzt.

Fig. 16.*)

*) Durchschnitt durch ein cylindrisches Convexglas *a* rechtwinklig, *b* parallel zur Axe des Cylinders.

Lichtstrahlen welche parallel zur Axe divergiren erfahren daher eine Brechung wie in einem Planglas, während Strahlen, welche rechtwinklig zur Axe divergiren eine dem Krümmungsradius entsprechende Ablenkung erleiden.

Gläser, welche zwei cylindrische Krümmungsflächen mit rechtwinklig gekreuzten Axen besitzen, nennt man bicylindrische. Sind in diesem Falle die Krümmungsradien gleich, und beide Flächen convex oder beide concav, so hebt sich die cylindrische Wirkung auf, und der Effect ist der eines sphärischen Glases.

Sphärisch cylindrische Gläser besitzen eine cylindrische und eine sphärische Krümmungsfläche. Es können beide concav oder beide convex, oder auch die eine concav die andere convex sein.

Die Einfügung cylindrischer Gläser in das Brillengestell muss stets sehr sorgfältig in der Weise geschehen, dass die Axe des Cylinders genau in die Richtung des einen Hauptmeridians zu liegen kommt. Vorausgesetzt dass der Hauptmeridian der kürzesten Brennweite im astigmatischen Auge vertical steht, müssen cylindrische Concavgläser mit horizontaler, cylindrische Convexgläser mit verticaler Axe in das Gestell eingefügt werden.

Sind die Hauptmeridiane nicht genau vertical und horizontal gerichtet, so kann man entweder die Neigung der Cylinderaxe dem Optiker angeben und es demselben überlassen die Gläser dem entsprechend einzustellen, oder man lässt zunächst runde Gläser so fassen, dass sie im Gestell mit harter Reibung drehbar bleiben, ermittelt die genauere Einstellung, welche dem Cylinderglas zu geben ist, für jedes Auge einzeln durch Drehung der ganzen Brille um die Sehaxe des fixirenden Auges, und dreht nachher das Glas in die erforderliche Stellung. Soll die Brille hauptsächlich für die Nähe benutzt werden, so ist die genaue Einstellung unter Zugrundelegung der zum Lesen benutzten Entfernung vorzunehmen.

Die Lichtbrechung eines asymmetrischen Systems lässt sich sehr einfach dadurch demonstriren, dass man ein starkes Convexglas mit einem cylindrischen Glas oder mit der Stokes'schen Linse combinirt und die von einem hellen Lichtpunkt ausgegangenen Strahlen nach ihren Durchgang durch diesen Apparat auf einer mattgeschliffenen Glastafel auffängt. Die Gestaltung der Brennstrecke lässt sich auf diese Weise sehr schön veranschaulichen.

In ähnlicher Weise wie in cylindrischen Gläsern gestaltet sich die Lichtbrechung in sphärischen Gläsern mit schief gestellter Axe. In Fällen in welchen starke sphärische Gläser nothwendig werden, z. B. nach Cataractoperationen, lassen sich daher geringere Grade von Astigmatismus durch schiefe Stellung der Gläser ausgleichen.

Prismatische Brillen.

Auf ihrem Wege durch ein Prisma werden die Strahlen nach der Basis desselben abgelenkt und zwar um so mehr, je grösser der brechende Winkel des Prisma und je brechbarer die Strahlen sind. Sowohl die Farbenzerstreuung als die Schwere der prismatischen Gläser setzt ihrer Verwendung zu Brillen ziemlich enge Grenzen. Die Correction der Farbenzerstreuung durch achromatische Prismen bietet zwar keine physicalischen Schwierigkeiten, solche aus zwei Gläsern combinirte Prismen sind aber viel zu voluminös, als dass sie zu Brillen verwendbar wären.

Prismen mit einem brechenden Winkel von mehr als 6^0, lassen sich kaum als Brillen gebrauchen, da bereits an dieser Grenze sowohl die Farbenzerstreuung als die Schwere der Gläser anfangen störend zu werden; durchschnittlich finden selbst Prismen von mehr als 4^0 keine häufige Verwendung mehr.

Die Vortheile, welche sich durch Prismen erreichen lassen, bestehen hauptsächlich darin, dass sie störende Doppelbilder von geringer Distanz vereinigen, eventuell das Auftreten der Diplopie verhüten können. Ist z. B. die Sehaxe des einen Auges genau auf das fixirte Object eingestellt und weicht die andere seitlich von dem Fixirobject ab, so wird auf dem nicht fixirenden Auge das Bild neben die macula fallen, und wir werden dann dasselbe durch richtig gewählte Prismen auf die macula lutea schieben können.

Ihre häufigste Verwendung finden Prismen bei Insufficienz der musc. recti interni, nicht sowohl um vorhandene Doppelbilder zu verschmelzen als vielmehr um das Auftreten von Diplopie zu verhindern.

Fig. 17.

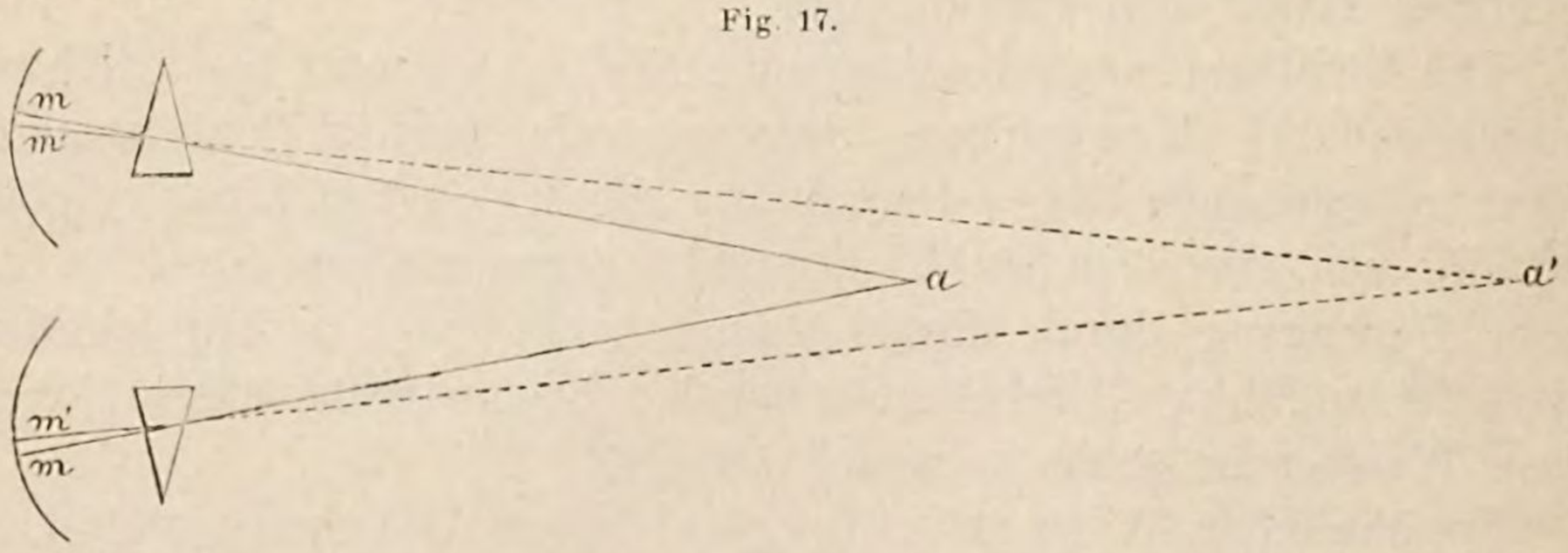

Kann z. B. ein in der Medianebene gelegener Punkt (Fig. 17 *a*), nur mit einer auf die Dauer nicht ertragenen Anspannung der recti interni

fixirt werden, und wir bringen vor jedes Auge ein Prisma mit dem brechenden Winkel nach aussen, so wird zunächst das Netzhautbild des fixirten Punktes (*m*) an die mediale Seite der macula lutea (nach *m'*) verschoben; es treten demnach Doppelbilder auf, welche aber sofort dadurch verschmolzen werden, dass die Cornea nach aussen, die macula lutea nach innen gedreht wird. Die Accommodation bleibt während dessen unverändert, auf die Entfernung des Punktes *a* eingestellt, die Sehaxen dagegen schneiden sich erst in *a'*.

Wir haben also die Leistung der musc. recti interni durch Prismen ersetzt, gerade wie wir die Accommodation durch Convexgläser ersetzen können. Während wir aber um Convexgläser niemals in Verlegenheit kommen werden, sind uns in Bezug auf die Verwendung von Prismen ziemlich enge Grenzen gesteckt. Was können wir nun innerhalb dieser Grenzen erreichen? Die Beantwortung dieser Frage hängt wesentlich ab von der Lage des Fernpunktes; je näher der geforderte Convergenzpunkt am Auge liegt, um so geringer fällt der Effect der Prismen aus. Das Minimum der Ablenkung für die hier zu verwendenden schwachen Prismen beträgt etwa die Hälfte des brechenden Winkels (für stärkere Prismen etwas mehr), wir können also für eine gegebene Objectdistanz die Lage des scheinbaren Bildes berechnen.

Bei Myopie kann nun, wenn wir nicht etwa noch gleichzeitig Concavgläser zu Hülfe nehmen wollen, die Objectdistanz nicht grösser gewonnen werden als der Abstand des Fernpunktes vom Auge. Liegt z. B. der Fernpunkt 100 Mm. vom Auge (also nahezu $M = \frac{1}{4}$) und wird die Convergenz auf diese Entfernung nicht dauernd ertragen, so können wir allerdings, wenn wir vor jedes Auge ein Prismen von 4° mit dem brechenden Winkel nach aussen bringen, den Schnittpunkt der Sehaxen etwas herausschieben. Die Rechnung ergiebt aber, dass diese Verschiebung gerade 15 Mm. beträgt. Statt auf 100 Mm. braucht jetzt allerdings nur noch auf 115 Mm. (weniger als $4\frac{1}{2}$") convergirt zu werden; aber es dürfte sich denn doch fragen, ob nicht die meisten Myopen unter diesen Umständen, statt von einer so insufficienten Erleichterung Gebrauch zu machen, es vorziehen werden, mit und ohne prismatische Brille lieber auf das binoculare Sehen zu verzichten und bei relativer Sehaxendivergenz monocular, aber ohne alle Anstrengung deutlich zu sehen.

Auch durch die noch verwendbaren stärkeren Prismen wird nicht viel mehr erreicht; selbst durch Prismen von 6° mit der Basis nach innen vor jedem Auge wird, bei jener Objectdistanz von 4" der

scheinbare Ort des Bildes nur nach $4\frac{4}{5}''$ verschoben, die zum binocularen Sehen nöthige Convergenz also nur wenig verringert.

Etwas günstiger gestalten sich die Verhältnisse, wenn es möglich ist grössere Abstände zu benutzen. Bei einer Objectdistanz von 10", wird durch Prismen von 4^0 (vor jedem Auge) der scheinbare Ort des Bildes nach welchem die Sehaxen convergiren müssen, bis auf $12\frac{1}{6}$ Zoll abgerückt, beträgt die zum Arbeiten benutzte Entfernung 12 Zoll, so schaffen dieselben Prismen eine richtige binoculare Fixation bei einer Sehaxenconvergenz auf nicht mehr als 18 Zoll.

Die Verwendbarkeit prismatischer Brillen nimmt also zu, je weiter die zum Arbeiten benutzte Entfernung abgerückt werden kann, und aus diesem Grunde ist in manchen Fällen von Myopie durch concavprismatische Gläser, mehr zu erreichen, als durch einfache Prismen. Freilich geben solche Gläser wegen der schiefen Lage der Krümmungsflächen und der dadurch bedingten asymmetrischen Brechung stets etwas unregelmässige Netzhautbilder.

Ebenso wie sphärisch prismatische Gläser wirken Convexgläser mit decentrirten Axen. Die Grösse der Ablenkung wird bedingt durch die Brennweite des Glases und durch den Grad der Decentration. Wird z. B. ein Convexglas von 6" Brennweite so in ein Brillengestell gefasst, dass der optische Mittelpunkt des Glases um $\frac{1}{4}''$ nach der Medianlinie zu verschoben wird, so wird damit derselbe Effect erreicht, wie durch die Verbindung des Convexglases ($+\frac{1}{6}$) mit einem Prisma von 4^0 dessen brechender Winkel an der Schläfenseite liegt. Bei schwächeren Gläsern und geringerer Decentirung fällt der Effect natürlich noch unbedeutender aus.

Stenopäische Apparate.

Die von Donders eingeführten stenopäischen Apparate haben den Zweck dem Lichte nur durch eine enge Oeffnung oder einen schmalen Schlitz Zugang zum Auge zu gestatten. Als diagnostisches Hülfsmittel sind dieselben bei der Untersuchung von Augenkranken geradezu unentbehrlich. Bei Trübung der brechenden Medien (der Cornea, partiellen Linsentrübungen, Nachstaar u. s. w.) ist durch stenopäische Apparate häufig eine erhebliche Besserung des Sehvermögens zu erreichen, dennoch aber ist es selten möglich dieselben in Form von Brillen tragen zu lassen, weil dabei das Gesichtsfeld durchschnittlich zu klein ausfällt; am ehesten geht dies noch an bei Brillen, welche nur für die Nähe benutzt werden.

Stenopäische Lorgnetten empfiehlt Donders in Fällen hochgra-

diger Myopie mit Herabsetzung der Sehschärfe bei welchen durch die corrigirenden Concavgläser das Sehen für die Ferne nur wenig gebessert wird, weil die Netzhautbilder zu klein ausfallen. Unvollständig corrigirende Concavgläser geben dann grössere Netzhautbilder, welche aber, da unter diesen Umständen die Pupille meistens ziemlich weit ist, durch Zerstreuungskreise sehr beeinträchtigt werden. Durch die Verbindung eines theilweise corrigirenden Glases mit einer stenopäischen Oeffnung von etwa 1 Mm. Durchmesser, lässt sich also eine Verkleinerung der Zerstreuungskreise erreichen ohne die Grösse der Netzhautbilder zu beeinträchtigen.

Schutzbrillen.

Für Brillen welche den Zweck haben die Augen gegen blendendes Licht zu schützen, empfiehlt sich am meisten eine blaue oder rauchgraue Färbung. Um womöglich das ganze Gesichtsfeld gleichmässig zu beschatten, sollten die Gläser uhrglasförmig gebogen oder an der Schläfenseite mit kleinen Schirmen von Seide oder ebenfalls von gefärbtem Glas versehen sein. Wird diese Vorschrift verabsäumt, so macht sich das seitlich einfallende Licht um so unangenehmer bemerkbar, je dunkler das Glas ist. Es ist nicht zweckmässig Schutzbrillen den ganzen Tag tragen zu lassen, auch wenn kein blendendes Licht vorhanden ist, weil dadurch die Empfindlichkeit der Retina gegen Licht eher noch gesteigert wird. Es ist ferner zu bedenken, dass Gläser welche dem Sonnenschein ausgesetzt sind um so mehr erhitzt werden je dunkler sie sind, und auch dadurch schädlich wirken können.

Der Augenspiegel.

Die erste Bedingung welche bei der ophthalmoscopischen Beleuchtung des Auges erfüllt sein muss ist die, dass in Richtung der Sehaxe des Beobachters Licht in das untersuchte Auge geworfen wird.

Die Construction der Augenspiegel, mittelst welcher wir den Augenhintergrund beleuchten, soll am Schlusse dieses Abschnittes kurz besprochen werden, sie haben sämmtlich zunächst die Aufgabe zu erfüllen, auf dem Augenhintergrunde des untersuchten Auges ein scharfes oder diffuses Bild von der zur Beleuchtung benutzten Lichtquelle zu entwerfen.

Ist dies geschehen, so haben wir weiter zu untersuchen was mit

den Lichtstrahlen geschieht, welche auf dem Augenhintergrunde im Bild der Lichtquelle vereinigt wurden. Ein Theil derselben wird vom Pigment des Augenhintergrundes absorbirt, der Rest wird diffus reflectirt, und endlich tritt ein Theil dieses diffus reflectirten Lichtes durch das Pupillargebiet nach aussen, und durch den Augenspiegel in das Auge des Beobachters, welcher eben deshalb die Pupille hell erleuchtet sieht.

Welches ist nun der genauere Gang den die vom Augenhintergrund reflectirten Strahlen nach ihrem Austritt aus den brechenden Medien einschlagen?

Diese Frage lässt sich auf sehr einfache Weise beantworten, sobald wir die Lage des Augenhintergrundes relativ zur Brennweite der brechenden Medien kennen. Ist wie im emmetropischen Auge die Länge der Sehaxe gleich der Brennweite des dioptrischen Apparates, so werden die von jedem erleuchteten Punkte des Augenhintergrundes reflectirten Strahlen nach ihrem Austritt aus den brechenden Medien ein paralleles Strahlenbündel bilden. Denn wenn z. B. in Fig. 18 Lichtstrahlen, welche parallel auf das schematische Auge auffallen, nach ihrer Brechung auf dessen Hintergrund in *r* vereinigt werden, so werden umgekehrt Strahlen, welche von *r* ausgehen, nach ihrem Austritt aus dem Auge parallel sein. Ist nun auch der Beobachter emmetropisch, so wird er die parallel auf seine Cornea fallenden Strahlen, auf seiner Retina zur Vereinigung bringen können und sonach für jeden Punkt des Hintergrundes im untersuchten Auge einen deutlichen Bildpunkt auf seiner Retina bekommen, d. h. er wird den Augenhintergrund ohne weitere optische Hülfsmittel sehen können.

Fig. 18.

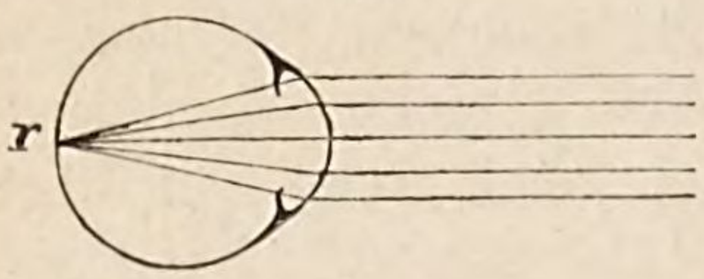

Der dioptrische Apparat des untersuchten Auges dient dem Beobachter also gleichsam als Loupe mittelst welcher er ein in der Brennweite derselben gelegenes Object, den Hintergrund des untersuchten Auges betrachtet; die Loupe entwirft unter diesen Verhältnissen ein aufrechtes vergrössertes Bild, und man bezeichnet daher diese Art der ophthalmoscopischen Beobachtung als Untersuchung im aufrechten Bild.

Die Modificationen der Untersuchung, welche sich ergeben, wenn der Beobachter nicht emmetropisch ist, werden wir später zu besprechen haben, vor der Hand wollen wir um die Darstellung nicht zu comgliciren, den Beobachter stets als emmetropisch voraussetzen.

Um ein in der Brennweite einer Loupe gelegenes Object unter den günstigsten Bedingungen zu betrachten, müssen wir unser Auge

so viel als möglich der Loupe annähern, nur unter dieser Bedingung erhalten wir die grösste Ausdehnung des Gesichtsfeldes. Vergrössern wir die Distanz des Auges von der Loupe, so nimmt die Vergrösserung nur scheinbar zu, gleichzeitig aber erfolgt eine erhebliche Verkleinerung des Gesichtsfeldes.

Für die Augenspiegeluntersuchung folgt daraus, dass man um den Augenhintergrund eines emmetropischen Auges im aufrechten Bild zu untersuchen, sich dem Auge so viel als nur möglich annähern muss; entfernt man sich zu weit vom Auge, so wird das gleichzeitig zu übersehende Gesichtsfeld so eng, dass es bereits von sehr kleinen Objecten z. B. von der Breite eines Netzhautgefässes vollständig ausgefüllt wird und es ist dann nicht mehr möglich ein zusammenhängendes und deutliches Bild des Hintergrundes zu gewinnen.

Die Grösse des gleichzeitig zu übersehenden Gesichtsfeldes fällt immer kleiner aus, als der Durchmesser der Pupille des untersuchten Auges, und wird durch den ganz unvermeidlichen Hornhautreflex noch etwas beeinträchtigt. Eine zweite sehr wesentliche Bedingung, welche erfüllt sein muss, besteht darin, dass der Beobachter seine Accommodation vollständig erschlafft, und sich auch wirklich für parallele Strahlen accommodirt. Dasselbe gilt natürlich auch für das untersuchte Auge. Die starke Annäherung veranlasst leicht im untersuchten Auge sowohl, als in dem des Beobachters eine unzweckmässige Accommodationsanspannung; während man aber bei dem untersuchten Auge durch Anweisung eines entfernten Fixationspunktes auf Erschlaffung der Accommodation hinwirken kann, muss der Beobachter ohne solche Hülfsmittel lernen, jede Accommodationsanspannung zu vermeiden. Wer dazu nicht im Stande ist, verhält sich bei der Augenspiegeluntersuchung wie ein Myop, und muss von denselben Correctionsmitteln Gebrauch machen.

Ist das untersuchte Auge myopisch, so verhält sich die Sache so wie in Fig. 19 veranschaulicht wird. Parallel auf die Cornea auf-

Fig. 19.



fallende Strahlen würden ihre Vereinigung in φ vor der Retina finden, um auf der letztern sein Bild zu entwerfen, muss sich der leuchtende Punkt bis r annähern. Folglich werden Lichtstrahlen welche von r'

aus im Auge divergiren, nach ihrem Austritte aus demselben nach r convergiren.

Das vom Augenhintergrunde eines myopischen Auges ausgehende Licht findet demnach unter Voraussetzung völliger Accommodationsruhe im Fernpunkte des Auges seine Vereinigung. Es wird in dieser Entfernung zu einem umgekehrten vergrösserten Bild des Augenhintergrundes zusammengebrochen. Zunächst also treten bei der ophthalmoscopischen Untersuchung convergente Strahlenbündel aus dem myopischen Auge aus, welche ein auf parallele Strahlen eingerichteter Beobachter nicht zu einem deutlichen Netzhautbild vereinigen kann. Er wird folglich den Augenhintergrund des myopischen Auges nur in verschwommenen Umrissen sehen. Um ein deutliches Bild zu gewinnen müssen wir die convergenten Strahlenbündel in parallele verwandeln.

Es sei in Fig. 20 A das untersuchte myopische Auge, B das auf parallele Strahlen eingestellte des Beobachters. Die vom Punkte a

Fig. 20.

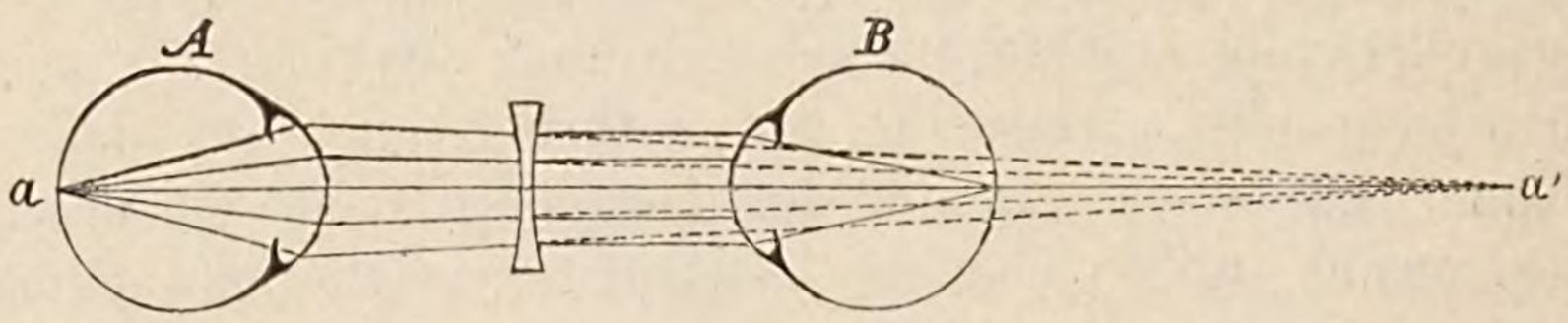

des Auges A ausgegangenen Strahlen würden in a', dem Fernpunkt ihre Vereinigung finden, diese Distanz mag 10″ betragen (also M. $\frac{1}{10}$). Bewaffnet sich jetzt das Auge B mit einem Concavglas, welches so gewählt ist, dass ein negativer Brennpunkt mit a' zusammenfällt, so werden die convergent auf dem Glas auffallenden Strahlen in parallele Bündel umgewandelt, und werden folglich im Auge B ein deutliches Netzhautbild liefern. Beträgt die Entfernung zwischen dem Auge und dem Concavglas z. B. 2″ so muss dasselbe demnach eine Brennweite von 8″ haben. Wir betrachten also den Augenhintergrund gerade wie durch eine Brücke'sche Loupe, das convexe Objectiv dieses Instrumentes wird ersetzt durch den lichtbrechenden Apparat des myopischen Auges, als Ocular dient das Concavglas am Auge des Beobachters.

Es ergiebt sich bereits aus dem eben gesagten, dass bei hochgradiger Myopie das umgekehrte Bild des Hintergrundes dem Auge bis auf einige Zoll naherücken kann. Liegt z. B. der Fernpunkt r des Auges (Fig. 21) in etwa 3 Zoll Entfernung so wird das Object n des Augenhintergrundes in derselben Entfernung in einem vergrösserten

umgekehrten Bilde n' dargestellt, und der Beobachter, dessen Sehlinie natürlich auf das Object n gerichtet sein muss, braucht sich nur soweit vom Bilde n' entfernen, dass er es mit blossem Auge oder

Fig. 21.

mittelst eines schwachen Convexglases (etwa $+ \frac{1}{10}$) deutlich sehen kann, um sofort einzelne Theile des Augenhintergrundes in einem vergrösserten umgekehrten Bilde zu erkennen. Nähert sich der Beobachter dem untersuchten Auge, so kommt das umgekehrte Bild bald diesseits des Nahepunktes zu liegen und wird dadurch undeutlich, und schliesslich überhaupt nicht mehr erkennbar. Die Grösse des gleichzeitig zu übersehenden Gesichtsfeldes hängt ab von der Pupillenweite, ist aber auch bei erweiterter Pupille, da die Entfernung zwischen dem beobachteten Auge und dem des Beobachters immerhin etwa 8 bis 12 Zoll betragen muss ziemlich gering.

Ist das untersuchte Auge hypermetropisch, liegt also der Augenhintergrund vor der Brennweite des dioptrischen Apparates, so wird (Fig. 22) das von a reflectirte Licht nach seinem Austritte aus den

Fig. 22.

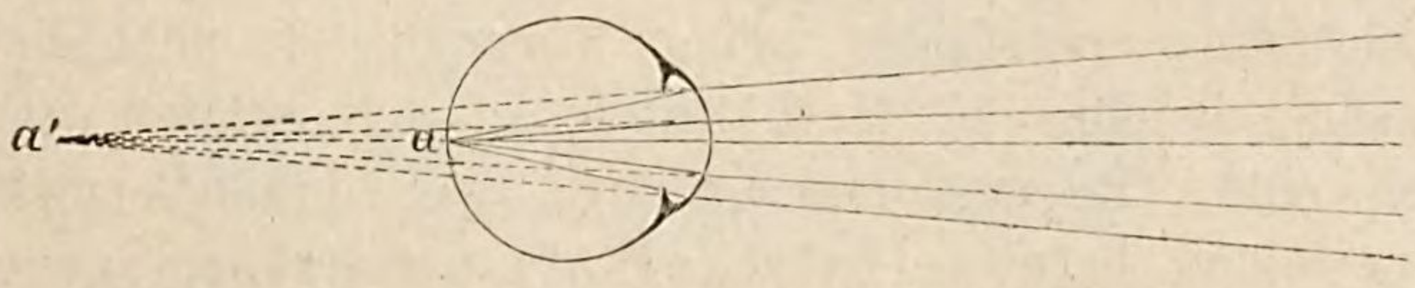

brechenden Medien so divergiren, als wenn es vom Fernpunkt a' ausgegangen wäre. Die Sache verhält sich also bei der ophthalmoscopischen Untersuchung gerade so, als wenn wir den Augenhintergrund mit einer (relativ von ihrer Brennweite) zu stark angenäherten, oder anders ausgedrückt, relativ zur Objectsdistanz zu schwachen Loupe betrachteten. Unter diesen Verhältnissen nimmt die Vergrösserung ab, das Gesichtsfeld aber nimmt zu. Bei Emmetropie waren wir genöthigt, stets mit möglichst grosser Annäherung zu untersuchen, weil mit der Entfernung vom Auge eine Verkleinerung des Gesichtsfeldes eintrat, welche bald so erheblich wurde, dass die einzelnen sichtbaren Punkte unmöglich zu einem Gesammtbild vereinigt werden konnten; bei Hypermetropie kommt, wegen der beträchtlicheren

Grösse des Gesichtsfeldes dieser Umstand in Wegfall, und daraus resultirt das ebenso leicht zu beobachtende als characteristische Phänomen, dass man bei der ophthalmoscopischen Beleuchtung sofort einzelne Theile des Augenhintergrundes in einem aufrechten vergrösserten Bild übersieht. Da der Ort dieses Bildes sich hinter dem Auge befindet, so muss der Beobachter eine dem entsprechende Accommodationseinstellung annehmen. Bei starker Annäherung an das Auge nimmt das Gesichtsfeld an Grösse zu, aber nur bei den höchsten Graden der Hypermetropie, bei welchen der Fernpunkt wenige Zoll hinter dem Auge liegt, kann es geschehen, dass das Bild undeutlich wird, weil es diesseits des Nahepunktes (des Beobachters) zu liegen kommt.

Statt seine Accommodation anzuspannen kann der Beobachter, und dies ist im Allgemeinen das wünschenswerthere, auch von Convexgläsern Gebrauch machen, welche so zu wählen sind, dass ihr Brennpunkt mit dem Fernpunkt des untersuchten Auges zusammenfällt. Sobald also ein emmetropischer Beobachter bei möglichster Annäherung an das untersuchte Auge den Hintergrund noch durch Convexgläser deutlich sieht, so ist Hypermetropie vorhanden.

Die eben auseinander gesetzten Regeln behalten ihre volle Gültigkeit auch dann, wenn der Beobachter nicht emmetropisch ist, vorausgesetzt dass er seine Ametropie durch die geeigneten Gläser corrigirt.

Ein Myop also muss, um ein emmetropisches Auge im aufrechten Bild zu untersuchen ein Concavglas zu Hülfe nehmen, welches seine Myopie vollständig neutralisirt, seinen Fernpunkt in unendliche Ferne verlegt, genug welches die Verhältnisse so umgestaltet, wie sie bei Emmetropie sind. Es mag hierbei noch ein Umstand erwähnt werden, auf welchem bereits Helmholtz*) aufmerksam gemacht hat, dass nämlich, wenn die beiden Augen ihre Rolle vertauschen, der emmetropische Beobachter ein etwas stärkeres Concavglas gebraucht um den Augenhintergrund des Myopen zu sehen als der Myop gebraucht um den Emmetropen zu untersuchen, und zwar muss, wie bei Fig. 20 bereits angedeutet, die Brennweite des vom emmetropischen Beobachter benutzten Concavglases um ebenso viel kürzer sein, als die während der Untersuchung innegehaltene Entfernung der Augen von einander beträgt.

Zur Untersuchung eines myopischen Auges muss der Myop nicht nur seine eigne, sondern auch die Myopie des Patienten, nach den oben angegebenen Regeln durch Concavgläser neutralisiren.

---

*) Beschreibung eines Augenspiegels. 1851. Pag. 24.

Bei der Untersuchung eines hypermetropischen Auges kann ein Myop ohne Concavgläser auskommen, vorausgesetzt, dass die Hypermetropie etwas erheblicher ist, als die Myopie des Beobachters. Ist die Hypermetropie geringer, so gebraucht der Myop Concavgläser, welche seinen Fernpunkt so weit abrücken, dass er mit dem des untersuchten hypermetropischen Auges zusammenfällt.

Nach demselben Schema gestalten sich die Verhältnisse für einen hypermetropischen Beobachter. Er kann auch mit seinen corrigirenden Convexgläsern ein emmetropisches Auge untersuchen, er gebraucht für Myopen deren Refractionsanomalie etwas geringer ist, als seine eigne, keine Concavgläser; ist die Myopie beträchtlicher so muss er durch Concavgläser die Convergenz der aus dem myopischen Auge austretenden Strahlen um so viel verringern, dass sie nach seinem eignen Fernpunkt convergiren. Um ein hypermetropisches Auge im aufrechten Bild zu untersuchen, muss der Hypermetrop entweder von einer stärkeren Anspannung der Accommodation oder von Convexgläsern Gebrauch machen.

Untersuchung im umgekehrten Bild.

Nehmen wir den Augenhintergrund in Fig. 23 als beleuchtet an, und fangen dann die aus dem Pupillargebiet desselben austretenden Strahlen mit dem Convexglas *c* auf, so werden die von

Fig. 23.

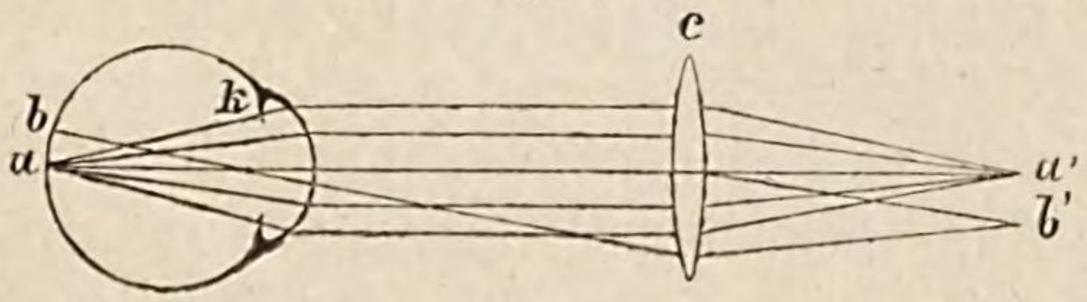

dem Punkte *a* ausgegangenen Strahlen nach bekannten Gesetzen wieder in einem Punkt *a'* vereinigt werden. Ist das untersuchte Auge emmetropisch, ist also das aus dem Pupillargebiet austretende Licht in Bündel paralleler Strahlen geordnet, so fällt der Punkt *a'* mit der Hauptbrennweite des Convexglases zusammen. Ist das untersuchte Auge myopisch, fallen also Bündel convergenter Lichtstrahlen auf das Convexglas, so wird der Punkt *a'* demselben näher liegen als die Hauptbrennweite; bei Hypermetropie folglich, wo die Lichtstrahlen divergent aus dem Auge austreten, ferner. Ebenso findet sich der Ort des Punktes *b'*. Die Richtung des von *b* ausgehenden Strahlenbündels wird zunächst bestimmt durch eine Linie, welche von dem Punkt *b* ausgehend, die Linie *a a'* im optischen Mittelpunkt des Auges schneidet. Einer der zu diesem Bündel gehörenden Strahlen

wird durch den optischen Mittelpunkt des Glases *c* gehen und wird dadurch der Axenstrahl auf welchem sämmtliche im Convexglas gebrochenen Strahlen dieses Bündels ihre Vereinigung finden (z. B. in *b'*).

Schon aus der Zeichnung ist ersichtlich, dass das umgekehrte Bild um so grösser ausfällt, je grösser seine Entfernung vom Convexglas wird; denn je weiter *a'* abrückt, um so grösser wird auch die Entfernung *a' b'*.

Um nun das, auf diese Weise entworfene, umgekehrte Bild des Augenhintergrundes deutlich zu sehen, hat der Beobachter nur dafür zu sorgen, dass seine Sehaxe mit der Linie *a a'* zusammenfällt, so wie dafür, dass seine Accommodation auf das Bild *a' b'* genau eingestellt ist.

Die Grösse des Gesichtsfeldes wird bei der Untersuchung im umgekehrten Bild zunächst bestimmt, von der Weite der Pupille des untersuchten Auges. Ferner von der Brennweite des Convexglases, je kürzer die Brennweite um so geringer die Vergrösserung, um so grösser das Gesichtsfeld. Von grossem Einfluss ist endlich die richtige Haltung des Convexglases. Dasselbe soll in einer Entfernung vom untersuchten Auge gehalten werden, welche seiner Brennweite ungefähr gleichkommt. Wird nämlich das Convexglas so gehalten, dass Lichtstrahlen, welche parallel auf dasselbe auffallen würden, nach ihrer Brechung genau in der Pupillarebene des untersuchten Auges ihre Vereinigung fänden, so würde umgekehrt das von jedem Punkte der Pupillarebene aus divergirende Licht, durch seine Brechung im Convexglas parallel werden. In diesem Falle gewinnt das vom Convexglas entworfene Bild der Pupille seine möglichst grossen Dimensionen, es wird nämlich weil es in unendlicher Ferne liegt, unendlich gross. Ein zu nahe am Auge befindliches Convexglas entwirft ein virtuelles, ein zu weit entferntes ein reelles Bild der Iris, wodurch in beiden Fällen das Gesichtsfeld verengt wird.

Ueber die Grösse des ophthalmoscopischen Bildes.

Einer Erörterung über die Grösse des ophthalmoscopischen Bildes legen wir das von Donders*) reducirte Listing'sche schematische Auge zu Grunde. Der gesammte dioptrische Apparat wird hier repräsentirt durch eine Krümmungsfläche welche vorn von athmosphärischer Luft, hinten von humor aqueus begrenzt wird und deren Krümmungsradius 5 Mm. beiträgt. Der Punkt *c* (Fig. 24), welcher

*) l. c. pag. 149.

5 Mm. hinter dem Scheitel (h) der Krümmungsfläche liegt, ist also der optische Mittelpunkt. Der Brechungsexponent ist $= \frac{4}{3}$. Lichtstrahlen, welche parallel auf die vordere Krümmungsfläche auffallen, finden im zweiten Medium ihre Vereinigung in φ'', 20 Mm. hinter h; die Länge der Sehaxe beträgt also 20 Mm., die Entfernung $c\varphi''$ folglich 15 Mm. Stellen wir (Fig. 24) bei der ophthalmoscopischen Unter-

Fig. 24.

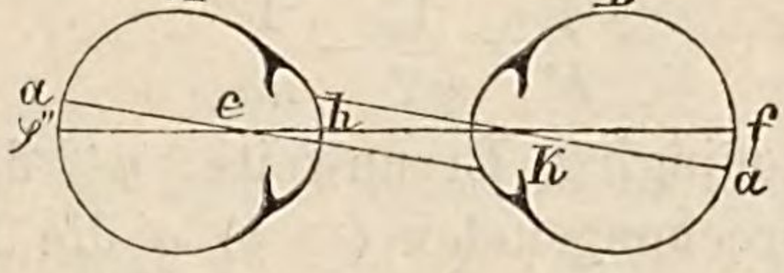

suchung zwei solcher Augen, welche also beide emmetropisch sind, einander gegenüber so ist zunächst klar, dass sämmtliche Lichtstrahlen, welche in A von dem der Axe benachbarten Punkte α des Augenhintergrundes ausgehen, nach ihrem Austritt aus dem Auge ein paralleles Strahlenbündel bilden werden, dessen Richtung bestimmt wird durch den Axenstrahl $\alpha\ c$. Von denjenigen dieser Strahlen, welche das Auge B erreichen wird einer gerade auf den optischen Mittelpunkt dieses Auges k gerichtet sein, folglich ungebrochen durchgehen und den Axenstrahl darstellen, auf welchem sich sämmtliche von α ausgegangenen Strahlen schneiden; α wird folglich das optische Bild von α sein. Da unserer Voraussetzung nach die Linien $\alpha\ c$ und $\alpha\ k$ parallel sind, so sind auch die Winkel $ac\varphi''$ und αkf einander gleich.

Als unmittelbare Consequenz ergiebt sich hieraus, dass unter den zu Grunde gelegten Voraussetzungen Bild und Object genau die gleiche Grösse haben; oder auf den speciellen Fall angewendet, welchem diese Betrachtung gewidmet ist: der Sehnerv des Auges A entwirft in B ein Netzhautbild, welches genau ebenso gross ist als er selbst. Die Entfernung der beiden Augen von einander ist in Bezug auf die Grösse des Bildes ganz gleichgültig, das Gesichtsfeld dagegen wird selbstverständlich um so kleiner, je weiter A und B von einander entfernt sind.

Unter welchem Sehwinkel erscheint nun dem Auge B der Sehnerv des Auges A? Offenbar ist der Winkel $fk\alpha$ derselbe, welchen wir sonst Sehwinkel oder Distinctionswinkel nennen: seine Grösse berechnet sich auf einfache Weise; ist $kf = c\varphi'' = 15$ Mm. und rechnen wir den Durchmesser des Sehnervenquerschnitts der Einfachheit halber $= 1{,}5$ Mm. so ist die Grösse des Sehwinkels in Bogenlänge ausgedrückt $= \frac{1{,}5}{15}$ oder in Winkelgraden $\frac{1{,}5}{15\ .\ 3{,}14} \cdot\ 180^{0} = 5^{0}{,}73.$

Wie gestalten sich nun die Verhältnisse wenn das Auge A nicht emmetropisch ist?

Ist A myopisch in Folge von Verlängerung der Sehaxe und liegt sein Fernpunkt z. B. 139,5 Mm. von k (also etwa $M\ \frac{1}{5}$) so finden wir die Länge der Sehaxe wenn wir die zum Fernpunkt conjugirte Brennweite im Auge B berechnen, dessen Krümmungsfläche dabei natürlich unverändert bleibt.

Die Formel für diese Berechnung*) ist:

$$\frac{1}{F} = \frac{1}{\varphi''} - \frac{1}{na}$$

wo F die gesuchte conjugirte Brennweite, φ'' die Hauptbrennweite (= 20 Mm.) n den Brechungsindex (= $\frac{4}{3}$) a die Entfernung des Objectes von der vorderen Krümmungsfläche (h) bedeutet; a ist also = 134,5 Mm. Es ergiebt sich aus dieser Berechnung eine Verlängerung der Sehaxe um 2,5 Mm.

In Fig. 25 hat also das Auge A eine Sehaxe von 22,5 Mm. und das Object ab würde, wenn nicht das emmetropische Auge des Beobachters (B), dazwischen träte, in 139,5 Mm. von k sein vergrössertes umgekehrtes Bild $a'b'$ entwerfen.

Fig. 25.

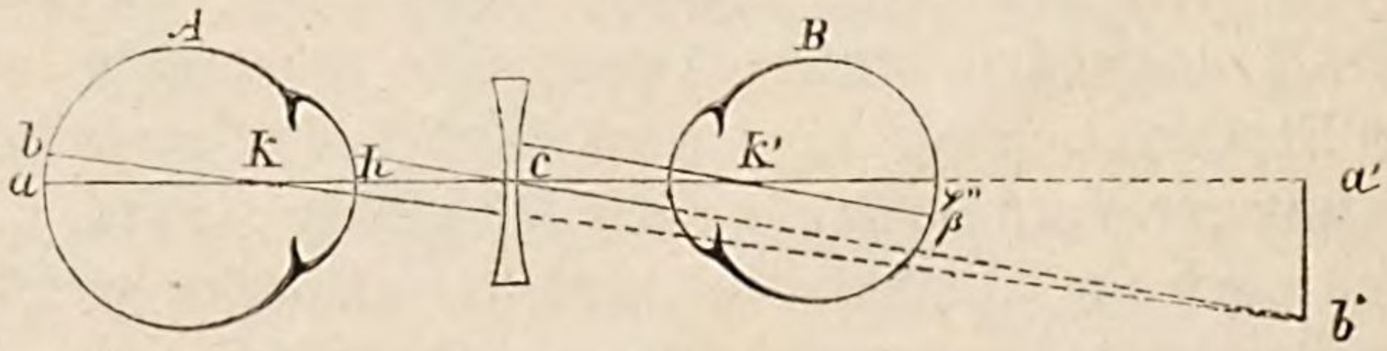

Sämmtliche nach a convergirende Strahlen werden nach ihrem Durchgang durch das Concavglas c parallel, wenn der negative Brennpunkt von c mit a' zusammenfällt. Es wird ferner einer der nach b' convergirenden Strahlen durch den Mittelpunkt des Concavglases c gehen und die Richtung angeben für das parallele Strahlenbündel, in welches sämmtliche nach b' convergirende Strahlen verwandelt werden.

Wir brauchen also nur eine Parallele zu der Linie cb' durch (k') den optischen Mittelpunkt des Auges B zu ziehen, um den Axenstrahl zu finden, auf welchem das Bild von $b'(\beta)$ zu Stande kommt.

Der Winkel $\varphi''\ k'\ \beta$ ist folglich der Sehwinkel unter welchem das Object ab ophthalmoscopisch gesehen wird, und wir wollen denselben künftig mit d bezeichnen. Schon aus der Zeichnung ist ersichtlich, dass der Werth des Winkels d abhängt von der Entfernung des

*) vergl. Wüllner, Einleitung in die Dioptrik des Auges pag. 12.

Concavglases c vom Auge A. Je mehr sich das Concavglas dem Bilde $a'b'$ annähert um so kürzer muss seine Brennweite sein, um so grösser wird der Winkel $b'\,c\,a'$, welcher als Parallelwinkel d gleich ist, um so stärker also die Vergrösserung, um so kleiner aber auch das Gesichtsfeld. Die Sache verhält sich in der That genau so wie bei der Brücke'schen Loupe oder dem Holländischen Fernrohr. Man braucht nur in Fig. 25 an Stelle des Auges A ein Convexglas zu setzen; beim Holländischen Fernrohr fällt die Hauptbrennweite, bei der Brücke'schen Loupe die zur Objectdistanz conjugirte Brennweite mit a' zusammen, alles Uebrige bleibt unverändert.

Der Werth des Winkels d ergiebt sich aus folgender Rechnung. Zunächst ist wie bemerkt $d = < a'cb'$ folglich in Bogenlänge ausgedrückt $d = \frac{a'b'}{a'c}$.

Der Werth von $a'b'$ berechnet sich aus der Gleichung: $a'b' : ab = a'k : ak$. Nun ist

$ak = ha - hk$ folglich $= 22{,}5 - 5 = 17{,}5$ Mm. $a'k = 139{,}5$ Mm. nehmen wir also wie oben $ab = 1{,}5$ Mm. so erhalten wir

$$a'b' = \frac{1{,}5 \;.\; 139{,}5}{17{,}5}$$

$$\text{folglich } d = \frac{1{,}5 \;.\; 139{,}5}{a'c \;.\; 17{,}5}.$$

oder in Winkelgraden ausgedrückt

$$d = \frac{1{,}5 \;.\; 139{,}5}{a'c \;.\; 17{,}5 \;.\; 3{,}14} \cdot 180^0$$

Die Grösse des Sehwinkels, unter welchem der Sehnerv des Auges A erscheint ist also abhängig von der Entfernnng des corrigirenden Concavglases vom untersuchten Auge, immer vorausgesetzt, dass die negative Brennweite des Glases mit dem Fernpunkt des Auges zusammenfällt.

Halten wir ein Concavglas von 124,5 Mm. negativer Brennweite vor den Spiegel in dieselbe Entfernung, in welcher sich ein Brillenglas gewöhnlich befindet, nämlich 15 Mm. von k, so wird der Werth des Winkels $d = 5^0{,}4$. Bringen wir dagegen das Concavglas hinter den Spiegel, so dass seine Entfernung von k, dem optischen Mittelpunkt des untersuchten Auges A 50 Mm. beträgt, so muss die Brennweite desselben 89,5 Mm. betragen und der Winkel d wird dann $= 7^0{,}4$.

Wird das schematische Auge mit Beibehaltung einer Sehaxe von 20 Mm. durch Veränderung seiner Krümmungsfläche auf eine Entfernung von 139,5 Mm. accommodirt so nimmt es nach Donders*) einen Krümmungsradius von 4,5 Mm. an, ak wird folglich $= 15{,}5$ Mm.

*) l. c. pag. 152.

Setzen wir diesen Werth in die eben angeführte Rechnung ein. so würde bei der ophthalmoscopischen Untersuchung mit einem Concavglas von 164,5 Mm. Brennweite in 15 Mm. Entfernung von k, der Sehnerv unter einem Winkel von $5^0,7$ erscheinen; benutzen wir dagegen ein Concavglas von 89,5 Mm. Brennweite in 50 Mm. von k, so wird der Sehwinkel $= 8^0,59$.

Auf analoge Weise berechnet sich der Sehwinkel, unter welchem der Opticus bei Hypermetropie erscheint. Nehmen wir an die Sehaxe unseres schematischen Auges sei um 2 Mm. verkürzt. Die Entfernung ak beträgt also 13 Mm., und wir haben zunächst zu berechnen, nach welchem hinter k gelegenen Punkt Lichtstrahlen convergiren müssen um in a ihre Vereinigung zu finden. Wir benutzen zu dieser Rechnung dieselbe Formel, nach welcher wir oben die Verlängerung der Sehaxe bei Myopie berechnet haben, nämlich

$$\frac{1}{F} + \frac{1}{\varphi''} = \frac{1}{na}$$

in welcher a die Entfernung des leuchtenden Punktes von h, F die dazu conjugirte Brennweite ($ha = 18$ Mm.) φ'' die Brennweite für parallele Strahlen (also $h\varphi'' = 20$ Mm.) n den Brechungsindex $= \frac{4}{3}$ bedeutet. Da wir also sämmtliche Werthe bis auf a kennen, so verwandelt sich die Formel in

$$\frac{1}{a} = \frac{n}{\varphi''} - \frac{n}{F}.$$

Aus der Berechnung ergiebt sich $a = 135,4$ hinter h, also $= 130,4$ hinter k; wir haben also fast genau $H\frac{1}{5}$.

Die Verhältnisse gestalten sich ganz analog wie bei Myopie, nur umgekehrt. Das von den brechenden Medien entworfene Bild des Sehnerven ist virtuell und liegt 130,4 Mm. hinter h; um die von diesem virtuellen Bilde ausgehenden Strahlen parallel zu machen brauchen wir Convexgläser deren Brennweite um so kürzer sein muss, je näher wir sie ans untersuchte Auge bringen und daher wird auch der Sehwinkel um so kleiner je weiter entfernt vom untersuchten Auge wir das corrigirende Convexglas anbringen. Halten wir dasselbe vor den Spiegel, 15 Mm. vom optischen Mittelpunkt des untersuchten Auges entfernt, so erhalten wir für den Sehnerv dessen Durchmesser wir wie oben $= 1,5$ Mm. annehmen einen Sehwinkel von $7^0,73$; bringen wir dagegen das corrigirende Convexglas hinter den Spiegel (50 Mm. vom optischen Mittelpunkt des untersuchten Auges entfernt) so sinkt der Sehwinkel bis auf $4^0,76$.

Accommodirt sich dagegen ein schematisches Auge von 18 Mm. Sehaxen-Länge auf parallele Strahlen, so setzt dies eine Verkürzung des Krümmungsradius auf 4,5 Mm. voraus. Untersuchen wir es nun

in diesem Zustande ophthalmoscopisch (also bei einer durch Accommodationsanspannung neutralisirten Hypermetropie von $\frac{1}{5}$) so brauchen wir natürlich überhaupt kein corrigirendes Glas, da die vom Augenhintergrunde reflectirten Strahlen bereits parallel aus den brechenden Medien austreten; der Sehnerv erscheint dann unter einem Sehwinkel von $6^0,3$.

Stellen wir die erhaltenen Resultate noch einmal übersichtlich zusammen, so erscheint ein Sehnerv von 1,5 Mm. Durchmesser

a) bei Emmetropie unter einem Sehwinkel d von $5^0,7$.

b) Bei Myopie mit einem Fernpunkt von 139,5 Mm. also etwa $M\ \frac{1}{5}$
1) mit concav 124,5 Mm. in 15 Mm. wird $d = 5^0,4$
2) mit concav 89,5 Mm. in 50 Mm. $d = 7^0,4$.

b') Bei demselben Grade von scheinbarer Myopie
1) mit concav 124,5 Mm. in 15 Mm. ist $d = 5^0,7$
2) mit concav 89,5 Mm. in 50 Mm. $d = 8^0,59$.

c) Bei Hypermetropie mit negativem Fernpunkt in 130,4 Mm. (also fast genau $H\frac{1}{5}$)
1) mit convex 145,4 Mm. in 15 Mm. $d = 5^0,7$
2) mit convex 186,4 Mm. in 50 Mm. $d = 4^0,76$.

c') Bei demselben Grad von Hypermetropie, welche aber durch Accommodationsanspannung latent ist $d = 6^0,3$.

Diese Resultate stimmen überein mit denen, zu welchen auch Mauthner*) bei Berechnung der „Vergrösserung“ (nicht des Sehwinkels) gelangt ist. Doch möchte ich in Bezug auf die Schlussfolgerungen, welche andere hieraus abzuleiten versucht haben, etwas vorsichtiger vorgehen. Es wäre gewiss interessant, wenn wir aus der Grösse des ophthalmoscopischen Bildes einen Schluss darauf ziehen dürften, ob wir es mit wirklicher Emmetropie oder nur mit scheinbarer d. h. mit latenter Hypermetropie, und ebenso ob wir es mit wirklicher Myopie zu thun haben, oder mit scheinbarer d. h. mit Accommodationsanspannung.

Zuerst ist hier die Frage zu beantworten ob der Sehnerv als eine constante Grösse betrachtet werden darf oder nicht, denn zunächst hängt doch die Grösse des ophthalmoscopischen Bildes von der Grösse des Sehnerven ab. Gewiss kommen aber hier individuelle Verschiedenheiten vor. Nach Henle**) z. B. hat der Sehnerv im Niveau der Choroidea 1,2 bis 1,6 Mm. Durchmesser. Setzen wir diese Werthe statt des anfänglich gewählten von 1,5 Mm. in Rechnung, so würde im schematischen emmetropischen Auge das Bild des Seh-

---

*) Lehrbuch der Ophthalmoscopie pag. 186.
**) Anatomie II, pag. 586.

nerven unter einem Sehwinkel von $4^0,5$ bis 6^0 erscheinen. Die Differenz beträgt also $1^0,5$ d. h. sie ist ungefähr so gross wie der Unterschied im Sehwinkel bei manifester $H\frac{1}{5}$ (mit convex $\frac{1}{7}$ in 2″ vom Auge untersucht) und denselben Grad von H durch Accommodationsanspannung gedeckt. Schon für diesen Fall also würden wir zweifelhaft bleiben, ob wir es mit einem anatomisch grossen oder kleinen Sehnerven, oder mit einer aus optischen Gründen starken oder schwachen Vergrösserung zu thun hätten; noch viel mehr wird dies der Fall sein müssen bei geringeren Graden von Hypermetropie; der Fall, dass eine Hypermetropie von $\frac{1}{5}$ vollständig latent bliebe, dürfte ohnehin selten genug vorkommen.

Bei Myopie ist ferner zu berücksichtigen, dass die Vergrösserung in sehr starker Progression wächst mit der Entfernung des corrigirenden Concavglases vom Auge. Am sichersten würde es immer noch sein nach Coccius das corrigirende Concavglas dicht vor das untersuchte Auge zu halten, aber gerade dann fällt der Unterschied in der Vergrösserung bei scheinbarer und bei wirklicher, durch Sehaxen Verlängerung bedingter Myopie am unbedeutendsten aus.

Noch wichtiger ist der Umstand, dass wir gar kein Mittel besitzen die Vergrösserung des aufrechten Bildes zu messen, sondern lediglich auf ungefähre Taxation angewiesen sind. Welchen Fehlerquellen man sich dabei aussetzt, kann man sich durch einen einfachen Versuch leicht klar machen. Man bringe ein beliebiges Object, am besten den kleinsten Druck der üblichen Schriftproben in die Brennweite eines mit einem nicht zu kleinen Diaphragma versehenen starken Convexglases. Beobachtet man das Object zunächst so, dass man sein Auge unmittelbar an die Linse anlegt, so hat man hierbei bei einer bestimmten Ausdehnung des Sehfeldes eine bestimmte Vergrösserung des Objectes. Wenn man sich aber mit seinem Auge von der Linse entfernt, so wird man sich kaum der Vorstellung erwehren können, dass die Vergrösserung in merklicher Weise zunehme. Offenbar handelt es sich hierbei um eine optische Täuschung, welche darin ihre Begründung findet, dass das Verhältniss zwischen Vergrösserung und Gesichtsfeld sich zu Ungunsten des letzteren ändert. Das Object, welches auf der Retina des Beobachters abgebildet wird, ist ja doch das virtuelle Bild der in der Brennweite des Convexglases befindlichen Schriftproben: dieses Bild liegt aber bereits in unendlicher Entfernung hinter dem Convexglas und es wird demnach für die Grösse des Netzhautbildes gleichgültig sein, ob man sich noch ein paar Zoll vom Convexglas entfernt. Will man, wie z. B. Mauthner*), einer complicirteren Ausdrucksweise den Vorzug gebend,

*) l. c. pag. 179.

den optischen Mittelpunkt des Auges und den des Convexglases in einen gemeinschaftlichen Knotenpunkt sich vereinigt denken, so ist es allerdings richtig, dass dieser gemeinschaftliche Knotenpunkt von der Retina abrückt, je mehr sich das Auge vom Convexglas entfernt; in demselben Maasse aber nimmt auch die Entfernung zwischen diesem Knotenpunkt und den hinter der Convexlinse liegenden Schriftproben zu, so dass eben doch die Grösse des Netzhautbildes unverändert bleibt. Dass letzteres wirklich der Fall sein muss, haben wir bei Fig. 24 bereits erwiesen.

Wir haben bisher nur von der Grösse des Netzhautbildes geredet. In der Regel freilich hat man einen andern Weg eingeschlagen und nicht die Grösse des Sehwinkels sondern „die Vergrösserung“ zu berechnen gesucht, unter zu Grundelegung einer sogenannten deutlichen Sehweite von acht Zoll. Nun ist es doch wirklich vom heutigen Standpunkt der Ophthalmologie aus nicht zu verlangen, einem so vollständig veralteten Begriff wie die deutliche Sehweite ist, noch länger Rechnung zu tragen; mit demselben Rechte wie nach 8 Zoll können wir dieselbe nach 80 oder 800 Zoll verlegen oder auch gleich unendlich setzen. Die Vergrösserung eines Fernrohrs z. B. messen wir so, dass wir das mit dem einen Auge gesehene vergrösserte Bild eines entfernten Maasstabes zur Deckung bringen mit dem Bilde, welches derselbe Maasstab in dem andern unbewaffneten Auge entwirft. Wir vergleichen also in der That die Grössen der Netzhautbilder oder was dasselbe ist, wir ermitteln um wie viel der Sehwinkel für die zu Grunde gelegte Maasseinheit durch das Fernrohr zunimmt. Es wird doch nun wohl Niemand behaupten wollen, dass der Mond mit einem 2 bis 3mal vergrössernden Theaterperspectiv betrachtet, 2 bis 3mal grösser erscheine, als sich dieser Himmelskörper ausnehmen würde, wenn wir ihn in der sogenannten deutlichen Sehweite von 8″ betrachten könnten. Nun, ob wir ein entferntes Object durch ein Holländisches Fernrohr oder ein nahes durch die Brücke'sche Loupe oder endlich den Hintergrund eines myopischen Auges im aufrechten Bilde und unter Zuhülfenahme von Concavgläsern betrachten, — alles dies geschieht genau nach denselben optischen Gesetzen und wir können doch unmöglich ein und denselben Vorgang mit zweierlei Maasse messen.

Uebrigens ist auch ersichtlich, dass die Berechnung der ophthalmoscopischen Vergrösserung unter Zugrundelegung einer deutlichen Sehweite von 8″ ungenaue Resultate liefert. Mir wenigstens erscheint im aufrechten Bilde der Sehnerv ungefähr so gross, als ihn E. v. Jaeger in seinem ophthalmoscopischen Handatlas abbildet; die meisten dieser Abbildungen sind wie der Verfasser genau — und wie

man sich durch Messung überzeugen kann, auch ganz exact angiebt — bei siebenfacher Vergrösserung gezeichnet; wie stimmt das zu der 15 bis 24fachen Vergrösserung, welche man für das aufrechte Bild herausgerechnet hat? Das natürlich ist unzweifelhaft richtig, dass ein in einem Sehwinkel von $5^{0},73$ eingeschlossenes virtuelles Bild, auf eine Entfernung von 200 Mm. (etwa 8″) projicirt eine Ausdehnung von 20 Mm. haben würde, aber so gross erscheint mir wenigstens der Sehnerv niemals. Einen practischen Werth hat übrigens diese Frage gar nicht, da wir eben kein Mittel haben die Grösse des Bildes zu messen, sondern lediglich auf eine vielen Fehlerquellen unterworfene Taxation angewiesen sind. Es verhält sich hierbei genau wie bei der Loupenvergrösserung; wollen wir uns nicht damit begnügen, die Grösse des Sehwinkels zu berechnen, sondern fragen wir nach der sogenannten „Vergrösserung“, so können wir doch nur nach Analogie der bei Messung der Fernrohrvergrösserung auseinander gesetzten Methode verfahren. Nennen wir den Sehwinkel unter welchen wir das Object mit blossem Auge sehen d, und den Sehwinkel unter welchem es in derselben Entfernung aber mit Hülfe vergrössernder Instrumente erscheint D, so wird offenbar die Vergrösserung ausgedrückt durch das Verhältniss von $d : D$. Bei der Loupenvergrösserung hängt nun das Verhältniss von $d : D$ wesentlich davon ab, in welcher Entfernung sich das mit der Loupe betrachtete Object von unserm Auge befindet. Liegt das Object in der Brennweite derselben, so können wir nicht fragen nach der Grösse des Bildes, denn das Bild liegt dann eben in unendlicher Entfernung, ist also auch unendlich gross; der Sehwinkel aber, unter welchem in diesem Fall das Object erscheint, ist lediglich abhängig von der Brennweite der Loupe; bezeichnen wir die Grösse des Gegenstandes mit a, seine Entfernung vom Convexglas mit c, so wird der Sehwinkel $D = \frac{a}{c}$ gleichviel wie gross die Entfernung der Loupe von unserm Auge ist. Der Sehwinkel des in derselben Entfernung mit blossem Auge betrachteten Objectes würde sein $d = \frac{a}{k}$, wenn a wieder die Grösse des Objectes, k seine Entfernung vom optischen Mittelpunkt unseres Auges bedeutet. Der Quotient $\frac{D}{d}$ wird natürlich um so kleiner, je mehr sich die Loupe (nebst dem immer in der Brennweite bleibenden Object) dem Auge annähert, und er wird $= 1$, wenn k und c zusammenfallen, da vom Mittelpunkt des Convexglases aus gesehen, Object und Bild stets unter demselben Sehwinkel erscheinen. Es würde also in diesem Fall lediglich die starke Annäherung des Objectes, welche die Loupe

erlaubt die Vergrösserung des Sehwinkels bewirken, und das mittelst derselben entworfene Netzhautbild würde nur so gross sein, als es auch ohne dieselbe auffallen würde, wenn wir unser Auge auf so kurze Entfernungen accommodiren könnten; da aber k und c niemals wirklich zusammenfallen, so wird das mittelst der Loupe entworfene Netzhautbild immer noch etwas grösser ausfallen, als es für die gleiche Entfernung des Objects durch die Accommodation erreicht werden könnte.

Liegt das Object nicht in der Hauptbrennweite sondern näher am Convexglas, so ist die Grösse des virtuellen Bildes nach den bekannten optischen Formeln leicht zu berechnen. Um das Bild deutlich zu sehen, muss das untersuchende Auge entweder myopisch sein, so dass sein Fernpunkt mit der Entfernung des Bildes vom Auge zusammenfällt, oder eine der Lage des Bildes entsprechende Accommodationsanspannung machen. Der Sehwinkel aber, unter welchem das Object erscheint, ist nicht nothwendig kleiner, als er sein würde, wenn das Object in der Brennweite des Convexglases läge, er kann sogar grösser sein. Bewaffnen wir z. B. unser Auge mit einem Convexglase von 10″ Brennweite und bringen nun ein kleines Object in die Brennweite des Glases, so erscheint es offenbar unter einem erheblich kleinerem Sehwinkel, als wenn wir das Object soweit annähern, dass sein virtuelles Bild mit dem Nahepunkte unserer Accommodation zusammenfällt.

Liegt das Object jenseits der Brennweite des Convexglases so tritt der Fall ein, von welchem wir bei der Untersuchung im umgekehrten Bild Gebrauch machen. Die Grösse des umgekehrten reellen Bildes ist leicht zu berechnen, da vom optischen Mittelpunkt des Convexglases aus, Object und Bild in denselben Winkel eingeschlossen sind; die Grössen sind also proportional den respectiven Abständen vom Convexglas. Nur wenig complicirter gestaltet sich die Rechnung wenn wir, wie bei der ophthalmoscopischen Untersuchung im umgekehrten Bild, letzteres nicht vom Auge direct sondern unter Zuhülfenahme eines Convexglases entwerfen lassen. Bei Benutzung eines Convexglases von 80 Mm. (3″) Brennweite, welches wir soweit als seine Brennweite angiebt vom untersuchten Auge entfernt halten, berechnet sich die Grösse des Sehnerven zu seinem umgekehrten Bilde

1) bei Emmetropie = 1 : 5,3
2) bei $M\frac{1}{3}$ (genauer $M\ \frac{1}{130,4}$ Mm.) = 1 : 4,6.
3) Bei Accommodation des untersuchten emmetropischen Auges auf dieselbe Entfernung (oder scheinbare Myopie $\frac{1}{3}$) = 1 : 5,2

4) bei $H\frac{1}{3}$ ($= \frac{1}{130,4}$ Mm.) $= 1 : 6,1$

5) bei demselben Grad von H, wenn dieselbe durch Anspannung der Accommodation latent ist $= 1 : 5,9$.

Die eben angegebenen Vergrösserungen gelten jedoch nur für den Fall, dass die Entfernung zwischen dem untersuchten Auge und dem Convexglas der Brennweite des letzteren gleichkommt. Bei Emmetropie hat allerdings der Abstand des Glases vom Auge keinen Einfluss auf die Vergrösserung, da die vom Augenhintergrunde ausgehenden Strahlen stets parallel auf das Convexglas fallen und folglich immer in der Brennweite desselben vereinigt werden. Bei Hypermetropie dagegen nimmt die Vergrösserung ab mit der Entfernung des Convexglases vom Auge. Der Fernpunkt des hypermetropischen Auges und die Entfernung des umgekehrten Bildes vom Convexglas sind conjugirte Brennweiten, je mehr wir also das Convexglas dem untersuchten Auge und damit dem Fernpunkt desselben annähern, um so grösser wird das Bild, und umgekehrt um so kleiner, je weiter sich das Convexglas vom Auge entfernt. Aus demselben Grunde nimmt bei Myopie die Vergrösserung zu mit der Entfernung des Glases vom Auge. Immer aber bleibt das umgekehrte Bild bei Hypermetropie grösser, bei Myopie kleiner als bei Emmetropie.

Untersucht man bei hochgradiger Myopie (etwa M $^1/_{2,5}$) mit nicht zu starken Convexgläsern (etwa $+ \frac{1}{3}$) so kann es geschehen, dass das vom Auge selbst entworfene umgekehrte Bild des Hintergrundes zwischen dem untersuchten Auge und dem Convexglas liegt. Das vom myopischen Auge selbst entworfene umgekehrte Bild wird dann, weil es zu nahe am Convexglas liegt, durch dasselbe kaum vergrössert, ein grosser Vortheil aber ergiebt sich für das Gesichtsfeld. Bei richtiger Haltung des Convexglases (vergl. pag. 93) verschwindet die Iris aus dem Gesichtsfeld und dasselbe wird erheblich grösser als es ohne Zuhülfenahme des Convexglases erscheint.

Wir haben bisher den Augenhintergrund als beleuchtet vorausgesetzt, und müssen daher jetzt noch die Hülfsmittel angeben, welche es ermöglichen ein Strahlenbündel in Richtung unserer Sehlinie in das untersuchte Auge zu senden. Dieser Zweck lässt sich erreichen mittelst eines durchsichtigen oder durchbohrten Spiegels. Der ursprünglich von Helmholtz*) construirte Augenspiegel besitzt als Spiegelfläche drei übereinander gelegte planparallele Glasplatten, welche um die Intensität des reflectirten Lichtes möglichst zu ver-

*) Beschreibung eines Augenspiegels. 1851.

stärken, einen Winkel von 36° mit der optischen Axe des Instrumentes bilden. Bald gab man indessen wegen der grösseren Lichtintensität, welche sich damit erreichen lässt, durchbohrten Spiegeln den Vorzug. Rüte*) führte den Gebrauch des Concavspiegels ein, Coccius**) zog es vor, denselben Effect durch Combination eines Planspiegels mit einer convexen Beleuchtungslinse zu erreichen.

Für die Bedürfnisse der Praxis ist es wünschenswerth verschiedene Lichtintensitäten, besonders bei der Untersuchung im aufrechten Bilde, benutzen zu können und in dieser Beziehung hat der Coccius-Spiegel, bei welchem man den Planspiegel ebenso wohl für sich allein als in Verbindung mit der convexen Beleuchtungslinse gebrauchen kann, einen Vorzug vor dem Concavspiegel. Auch der Jaeger'sche Augenspiegel ist so eingerichtet, dass nach Belieben ein Concavspiegel, ein Planspiegel oder die Helmholtz'schen spiegelnden Glasplatten in das Instrument eingesetzt werden können. Ein fernerer Vorzug dieses Instrumentes besteht darin, dass die Correctionsgläser, welche man als Ocular hinter den Spiegel anbringt, stets zur Sehlinie des Beobachters senkrecht gehalten werden können, was nicht unwesentlich ist für alle Fälle, in welchen etwas stärkere Gläser in Anwendung kommen.

Eine besondere Erwähnung verdient noch der Giraud-Teulon'sche binoculare Augenspiegel. Das Princip des Instrumentes lässt sich auf folgende Weise erläutern. Hinter der Durchbohrung des Concav-

Fig. 26.

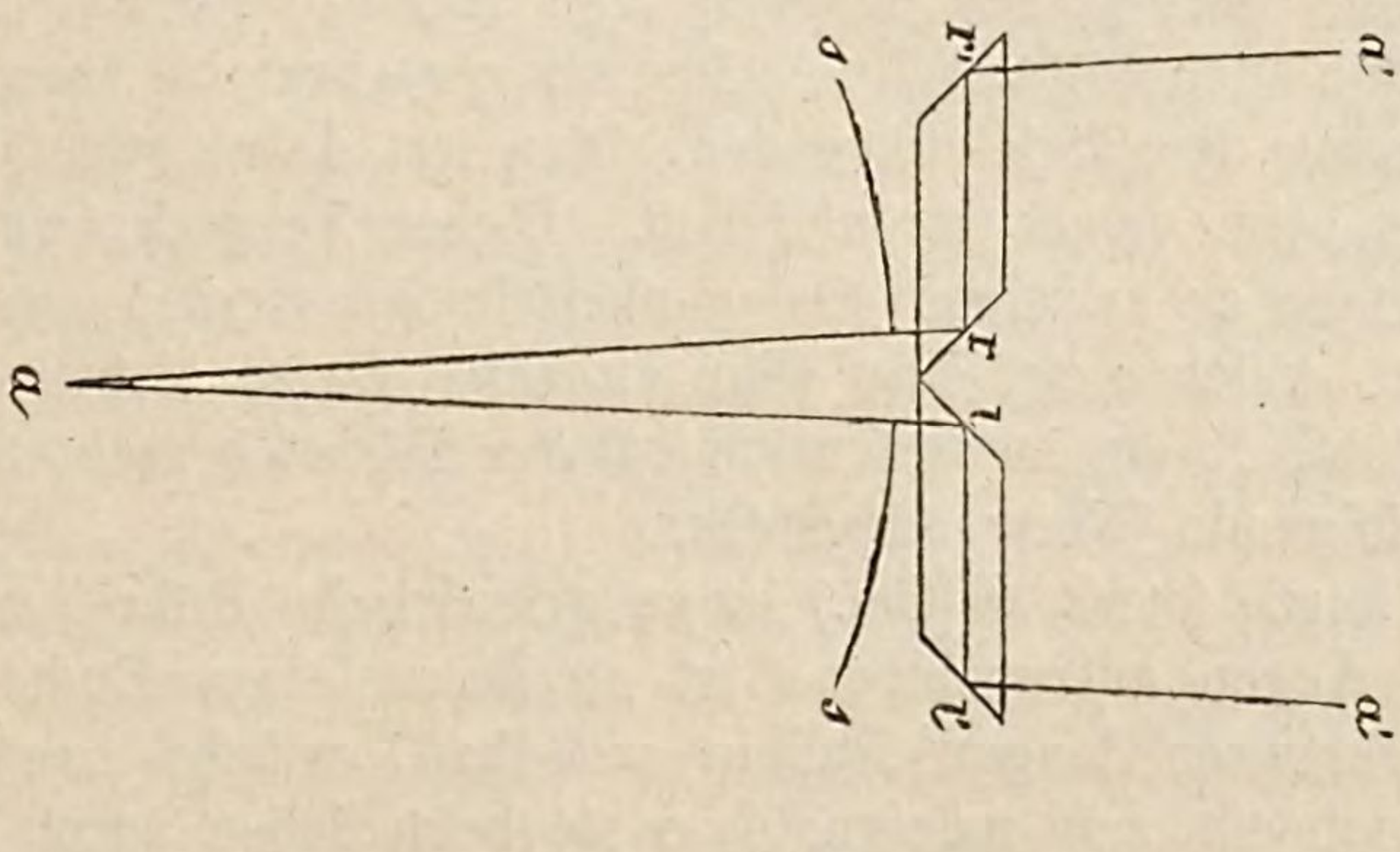

spiegels Fig. 26 befinden sich zwei rhombische Glasprismen deren Endflächen einen Winkel von 45° mit der Längsaxe der Prismen

*) Der Augenspiegel und das Optometer. 1852.
**) Ueber die Anwendung des Augenspiegels etc. 1853.

einschliessen. Es werden deshalb die vom Punkte *a* ausgehenden Strahlen *ar* und *al* an der Flächen *r* und *l* nach *r'* und *l'* reflectirt, wo sie eine abermalige Reflection in der Richtung *r' a'* und *l' a'* erfahren, (parallel zu *ra* und *la*). Haben wir statt des Punktes *a* ein körperliches Object, so werden seine Netzhautbilder sich so verhalten, als wenn wir sie bei einer sehr geringen Sehaxenconvergenz (gleich dem Winkel *lar*) betrachteten.

Wie aus Fig. 26 ersichtlich ist, schneiden sich dabei die Sehlinien in einem Punkte, welcher beträchtlich weiter vom Auge entfernt liegt, als der Punkt *a* auf welchem die Accommodation eingestellt sein muss. Man kann diesem Uebelstande dadurch abhelfen, dass man entweder durch Convexgläser das Auge auf die Entfernung des Punktes *a* einstellt, ohne von der Accommodation mehr zu verlangen als sie naturgemäss bei einer geringeren Sehaxenconvergenz leistet, oder man kann durch Prismen mit dem brechenden Winkel nach innen, eine der Entfernung des Punktes *a* mehr entsprechende Sehaxenconvergenz einleiten, oder endlich man kann beides zugleich thun und convex prismatische Gläser mit dem brechenden Winkel nach innen zu Hülfe nehmen.

Beruht die Wahrnehmung der Tiefendimension darauf, dass die Netzhautbilder der beiden Augen eben nicht identisch sind, sondern gewisse perspectivische Verschiedenheiten zeigen, so wird wenn die Sehlinien einen so spitzen Winkel mit einander einschliessen, wie es beim binocularen Augenspiegel der Fall ist, jene Differenz der Netzhautbilder, auf welcher die Wahrnehmung der Tiefendimension beruht, nur eine sehr geringe sein können. Der Hering'sche Fallversuch ergiebt deshalb auch mittelst dieses Instrumentes nur eine sehr unsichere Wahrnehmung der Tiefendimension. Man irrt dabei ungefähr ebenso häufig, als beim monocularen Sehen. Dieser Versuch, welchen wir noch mehrfach zu erwähnen Gelegenheit haben werden, weil er der einzige ist, welcher auf eine sehr einfache Weise sichere Auskunft darüber giebt, ob ein normaler binocularer Sehact besteht oder nicht, wird auf folgende Weise angestellt.

Eine kurze (etwa 25 Cm.) lange cylindrische Röhre, weit genug um beide Augen aufzunehmen, ist an ihrem einen Ende mit zwei aussen befestigten langen Nadeln versehen, welche so weit nach aussen abgebogen sein müssen, dass sie beim Sehen durch die Röhre nicht sichtbar sind. Die beiden Enden dieser Nadeln sind durch einen sehr feinen Seidenfaden miteinander verbunden, in dessen Mitte ein Knoten, oder besser eine sehr kleine Perle so angebracht ist, dass sie sich beim Sehen durch die Röhre gerade in der Mitte des Ge-

sichtsfeldes befindet.*) Die Röhre wird bei horizontaler Richtung des Fadens dicht an das Gesicht gehalten, so dass sie beide Augen einschliesst; die Perle in der Mitte des Gesichtsfeldes dient als Fixationspunkt. Lässt man dann kleine Kugeln von verschiedener Grösse etwa zwölfmal hintereinander bald vor, bald hinter der Perle aus beliebiger Höhe herabfallen, so weiss ein binocular Sehender, wenn er überhaupt aufmerksam ist, stets mit voller Sicherheit anzugeben, ob die Kugel diesseits oder jenseits des Fixirpunktes herabgefallen ist; während Jemand der nur das Netzhautbild des einen Auges percipirt, sich sehr häufig täuscht oder unsicher ist. Der Letztere kann nämlich, wenn anders vorsichtig experimentirt wird, den Fallort der Kugel nur errathen und irrt daher also in der Hälfte der Fälle.

Ebenso verhält es sich wenn man diesen Versuch mit dem binocularen Augenspiegel anstellt; jenes Sehen mit beiden Augen also, welches das binoculare Instrument ermöglicht, ist aus dem eben angedeuteten Grunde nicht genügend, uns eine richtige Wahrnehmung der Tiefendimension zu verschaffen.

Wenn dessenungeachtet ein weit verbreitetes Vorurtheil für binoculare Augenspiegel besteht, so ist daran zu erinnern, dass uns auch beim monocularen Sehen Hülfsmittel zur Disposition stehen, um die Tiefendimension wahrzunehmen, und dass ferner auch völlig identische Netzhautbilder einen stereoscopischen Eindruck geben können. Man bekommt z. B. einen unleugbaren körperlichen Eindruck, wenn man zwei von einem und demselben Negativ abgenommene Photographien stereoscopisch vereinigt. Natürlich handelt es sich dabei lediglich um eine optische Täuschung, welche darin ihren Grund hat, dass das körperliche Sehen nicht ausschliesslich davon abhängt, dass die Netzhautbilder beider Augen gewisse Verschiedenheiten zeigen, sondern dass auch bei völlig identischen Netzhautbildern, oder beim monocularen Sehen, durch die Wirkung der Perspective, der Beleuchtung u. s. w. ein körperliches Sehen möglich ist. Bei alledem kann sich jeder, der den einfachen Versuch wiederholen will zwei identische Photographien mit einander stereoscopisch zu vereinigen, davon überzeugen, dass jene optische Täuschung mit einer zwingenden Nothwendigkeit eintritt. Dasselbe Princip kommt in Anwendung bei dem Cocciusschen Binocularspiegel: Hinter einem durchbohrten Concavspiegel befindet sich ein ebenfalls durchbohrter Planspiegel dessen Spiegelfläche nach vorn (nach dem untersuchten Auge hin) gerichtet

*) Die hier gegebene Beschreibung weicht etwas von der ursprünglichen Heringschen Vorschrift ab, ist aber für den practischen Gebrauch bequemer. Vergl. Hering Arch. f. Ophth. B. XIV. 1. pag. 3.

ist, und mit der Sehlinie des Beobachters einen Winkel von etwa 45° einschliesst. Befinden sich diese beiden durchbohrten Spiegel z. B. vor dem linken Auge des Beobachters, so steht dem rechten ein undurchbohrter Planspiegel gegenüber, dessen Spiegelfläche der des andern zugewendet ist. Das ophthalmoscopische Bild wird also von dem ersten Planspiegel nach dem zweiten und von diesem nach dem rechten Auge des Beobachters reflectirt. Der Beobachter bekommt daher von dem ophthalmoscopischen Object allerdings zwei, aber zwei völlig ähnliche, und zwar im streng mathematischen Sinne ähnliche, Netzhautbilder. Das eine dieser Bilder ist nämlich stets etwas kleiner als das andere, und zwar ist in dem hier supponirten Fall das Bild des rechten Auges das kleinere, weil das rechte Auge weiter vom Object entfernt ist als das linke. Die Differenz der beiden Netzhautbilder, von welcher die Tiefenwahrnehmung, so weit sie eben auf dem Correspondenzverhältniss der Netzhäute beruht abhängig ist, fehlt hier vollständig.

Dass wir nun dennoch und trotz der negativen Resultate des Hering'schen Versuches mit Hülfe der binocularen Instrumente leichter zu einer Anschauung der Tiefendimensionen im Augenhintergrunde gelangen, erklärt sich daraus, dass diejenigen Anhaltspunkte, welche uns für die Beurtheilung der Tiefendimension durch die Veränderungen der Sehaxenconvergenz gegeben werden, beim Gebrauch des binocularen Augenspiegels, wenn man ihn nicht gerade zum Hering'schen Versuch anwendet, noch verwerthet werden können. Von der Sehaxenconvergenz gilt allerdings dasselbe wie von den Netzhautbildern. Sind dieselben völlig identisch, so wird beim Durchmustern der Bildfläche auch die Sehaxenconvergenz unverändert bleiben, aber beim Giraud-Teulon'schen Binocularspiegel wenigstens sind die Netzhautbilder eben doch nicht völlig identisch, und wenn ihre Verschiedenheit auch dem Hering'schen Fallversuch gegenüber zu gering ist, so ist die Veränderung der Sehaxenconvergenz vielleicht ein feineres Hülfsmittel für die Taxation der Entfernungen, und endlich kommt dem Binocularspiegel noch die Möglichkeit einer längeren Betrachtung des Bildes zu Hülfe.

Für manche Fälle ist es das einfachste und zweckmässigste zum Zwecke einer binocularen Untersuchung sich zweier Augenspiegel zu bedienen. Die Concavsgiegel werden in einer gegenseitigen Entfernung, welche dem Abstand der Augen von einander entspricht, auf einem mit Handgriff versehenem Gestell so befestigt, dass jeder Spiegel um eine verticale und horizontale Axe drehbar ist. Man braucht dann nur die Spiegel so zu stellen, dass die beiden von denselben entworfenen Flammenbilder aufeinanderfallen, um sofort mit

beiden Augen ophthalmoscopisch beobachten zu können. Linsentrübungen, Trübungen in den vorderen Theilen des Glaskörpers, und endlich manche Fälle von Netzhautablösung kann man auf diese Weise unter den günstigsten Umständen binocular betrachten; für die tiefer gelegenen Objecte des Augenhintergrundes, so wie für die Untersuchung im umgekehrten Bild, ist diese Methode nicht anwendbar.

Als Lichtquelle dient bei der ophthalmoscopischen Untersuchung entweder eine helle Oel- oder Gaslampenflamme oder Tageslicht. Letzteres, dessen Verwendbarkeit bereits von Helmholtz*) angedeutet wurde, ist die vorzüglichste Lichtquelle für alle Fälle, in denen es darauf ankommt ein genaues Urtheil über Farben des Augenhintergrundes sich zu bilden, oder leichte Trübungen der Retina wahrzunehmen. Es hat ausserdem den Vortheil den Patienten weniger zu blenden als Lampenlicht.

Da wir überall da, wo es darauf ankommt feinere Farbennuancen zu erkennen, das Tageslicht jeder künstlichen Beleuchtung vorziehen, so liegt es nahe genug, von diesem Vortheil auch bei der Augenspiegeluntersuchung Gebrauch zu machen. Auffallend ist zunächst, dass bei Tageslicht überall im ophthalmoscopischen Bilde ein deutlicher gelblicher Farbenton auftaucht, welcher bei künstlicher Beleuchtung vollkommen verschwindet. Am deutlichsten zeigt sich derselbe unter normalen Verhältnissen am nerv. opticus.

Die genauere Auffassung feiner Farbennuancen und Beleuchtungsdifferenzen, welche uns das Tageslicht erlaubt, ist wahrscheinlich auch die Ursache dafür, dass feine Trübungen besonders in der Netzhautsubstanz, welche bei künstlicher Beleuchtung gar nicht zu sehen sind, bei Tageslicht sehr deutlich werden. Häufig genug geben ganz physiologische Augen auch für diese Thatsache den Beweis.

Man richtet die Beleuchtung mit Tageslicht am besten so ein, dass man in den Fensterladen eines im übrigen ganz verdunkelten Zimmers, eine 3 bis 4 Cm. grosse Oeffnung anbringt, welche es gestattet den Augenspiegel, ähnlich wie den Spiegel eines Microscops, nach dem Himmel zu richten. Directes Sonnenlicht darf natürlich nur bei völlig erblindeten Augen Verwendung finden.

Besonders empfehlenswerth ist die Benutzung von Tageslicht für die ophthalmoscopische Untersuchung des Sehnerven und der Retina; für alle andern Fälle ist eine gute Lampenflamme vollkommen ausreichend und in mancher Beziehung bequemer.

---

*) Beschreibung eines Augenspiegels. Berlin 1851. pag. 19.

Ophthalmoscopische Diagnose der Refractionsanomalien.

Die Benutzung des Augenspiegels zur Diagnose des Brechzustandes ist so alt, wie die Anwendung dieses Intrumentes überhaupt. Schon Helmholtz*) erwähnt einen Fall, in welchem er an einem völlig erblindeten Auge die für die Anamnese wichtige Frage, ob nämlich gewisse frühere Gesichtsbeschwerden von denen der Kranke erzählte, auf Kurzsichtigkeit oder beginnende Amblyopie zu beziehen waren, mit Hülfe des Augenspiegels entscheiden konnte, und rühmt es als Vortheil dieser Methode, dass sie den Beobachter von den Aussagen des Kranken ganz unabhängig macht, da er selbst gleichsam mit dessen Augen, wenigstens mittelst der brechenden Theile dieses Auges sieht. Die Fälle in denen es wünschenswerth ist, auf diese Weise von den Aussagen des Patienten unabhängig zu sein, sind in der That nicht selten; ja es wird häufig genug durch die Augenspiegeluntersuchung die functionelle Prüfung erst auf den richtigen Weg geleitet.

Auf welche Weise sich der Refractionszustand bei der Augenspiegeluntersuchung offenbart, haben wir oben bereits auseinandergesetzt, und auch die Diagnose des Grades der Anomalien lässt sich daraus ableiten. Vor allen Dingen muss der Beobachter darüber völlig sicher sein, dass er seine Accommodation auch wirklich völlig erschlafft hat, und kann dann unter Berücksichtigung des Abstandes vom untersuchten Auge, aus dem Glase, welches nöthig ist um den Augenhintergrund im aufrechten Bild deutlich zu sehen, den Grad der Refractionsanomalie ableiten — vorausgesetzt, dass auch das untersuchte Auge keine Accommodationsanspannung gemacht hat. Will man zum Zwecke einer genauen ophthalmoscopischen Bestimmung darüber ganz sicher sein, so empfiehlt es sich die Accommodation durch Atropin zu beseitigen und als Prüfungsobject im Augenhintergrund nicht den Sehnerven sondern die von dort nach der macula lutea verlaufenden feinen Gefässe, möglichst nahe der letzteren zu benutzen; auch ist es für diesen Fall zweckmässig das Correctionsglas wie Coccius**) vorschlägt, dicht vor das untersuchte Auge, zwischen dieses und den Spiegel, zu halten und die störenden Reflexe durch leichte Drehung des Glases abzulenken. Das Correctionsglas befindet sich dann ungefähr in derselben Entfernung vom Auge als ob der Patient es als Brillenglas benutzen wollte.

---

*) Beschreibung eines Augenspiegels s. pag. 38.

**) Ueber die Anwendung des Augenspiegels Leipzig 1853. pag. 28.

Die ophthalmoscopische Diagnose des Refractionszustandes liefert häufig eine sehr wünschenswerthe Controlle der Resultate, welche die Untersuchung mit Schriftproben ergiebt, besonders aber in allen Fällen, in welchen Refractionsanomalien mit Schwachsichtigkeit verbunden vorkommen, giebt der Augenspiegel auf eine ebenso leichte als zuverlässige Weise Andeutungen darüber, welchen Gang eine genauere Untersuchung einzuschlagen hat. Bei Myopie sind unter diesen Umständen gewöhnlich anderweitige Veränderungen im Augenhintergrund vorhanden, welche die Aufmerksamkeit sofort auf sich lenken; Hypermetropie und Astigmatismus dagegen kommen häufig vor in Verbindung mit einer Form von Schwachsichtigkeit, bei welcher materielle Veränderungen im Augenhintergrund vollständig fehlen, während eben die Herabsetzung der Sehschärfe es wesentlich erschwert, oder auch ganz unmöglich macht, durch Prüfung des Sehvermögens die Refractionsanomalie zu erkennen. Wir würden diesen Fällen rathlos gegenüber stehen, wenn uns nicht der Augenspiegel zu Hülfe käme.

Auch die ophthalmoscopische Diagnose der Meridianasymmetrie beruht auf der optischen Natur dieser Refractionsanomalie. Wir haben oben auseinander gesetzt, dass wir den Augenhintergrund im aufrechten Bilde durch die brechenden Medien wie durch eine Loupe betrachten; die Vergrösserung ist unter diesen Umständen, um so grösser je kürzer die Brennweite, also am stärksten in der Richtung des Meridians, welcher den höchsten Brechzustand besitzt; gewöhnlich also im verticalen. Das Bild eines runden Gegenstandes, z. B. des Sehnervenquerschnitts, wird dann also nicht mehr rund sondern oval erscheinen, und zwar verlängert in Richtung des Meridians der kürzesten Brennweite, gewöhnlich also vertical oval. Umgekehrt verhält sich die Sache bei der Untersuchung im umgekehrten Bild. Im Meridian der kürzeren Brennweite liegt das Bild näher am Convexglas, als in dem andern Hauptmeridian, erfährt also eine geringere Vergrösserung als im Meridian der längsten Brennweite. Ein runder Sehnerv erscheint demnach ebenfalls nicht rund, sondern verlängert im Meridian der längsten Brennweite, meistens also quer oval.

Wir dürfen hierbei nie vergessen, dass wir bei der ophthalmoscopischen Untersuchung den Augengrund nicht so sehen, wie mit blossen Augen, sondern immer nur ein optisches Bild des Augenhintergrundes, ein Bild dessen Eigenschaften abhängen von der Natur des zu seiner Herstellung gebrauchten Apparates. Erscheint nun der Sehnerv im aufrechten Bild vertical oval, im umgekehrten quer oval, so ergiebt sich von selbst, dass er anatomisch weder das eine, noch das andere sein kann, sondern dass für diese Formverschiedenheiten der ophthalmoscopischen Bilder ein optischer Grund vorliegen muss. Nicht selten

ist der Sehnerv, wie sich eben aus der vergleichenden Untersuchung des aufrechten und des umgekehrten Bildes ergiebt wirklich anatomisch längsoval, viel weniger häufig anatomisch queroval, das hindert aber die ophthalmoscopischen Diagnose des Astigmatismus keineswegs, denn es genügt eben durchaus nicht etwa nur im aufrechten oder nur im umgekehrten Bild zu untersuchen, sondern immer ist es der Vergleich der beiden Bilder, worauf sich die Diagnose gründet. Die im Wesen des Astigmatismus selbst begründete Formverschiedenheit des aufrechten und umgekehrten Bildes ist immer vorhanden, die anatomische Form des Sehnervenquerschnitts sei welche sie wolle. Ein vertical ovaler Sehnerv wird dann z. B. im aufrechten Bild sehr stark vertical verlängert erscheinen, im umgekehrten Bild aber nahezu rund; ein anatomisch querovaler Sehnerv dagegen im aufrechten Bild nahezu rund, und im umgekehrten stark quer oval. Wichtig ist es des genaueren Vergleiches halber, dem umgekehrten Bild ungefähr dieselbe Vergrösserung zu geben, in welcher das aufrechte Bild erscheint, was man mittelst eines Convexglases von 3″ Brennweite nahezu erreicht. Noch mehr aber kommt darauf an, dass das Convexglas nicht durch schiefe Haltung asymmetrisch wirke und dadurch die Form des umgekehrten Bildes verändere; man muss also für eine genaue Centrirung des Convexglases sorgen, indem man dasselbe so hält, dass die an seiner vorderen und hinteren Fläche reflectirten Bilder der Lichtquelle einander decken und womöglich auch noch dicht neben den Sehnerven fallen.

Es ist schliesslich noch daran zu erinnern, dass bei der Untersuchung astigmatischer Augen im umgekehrten Bild, die Form des Sehnerven auch noch von der Entfernung des Convexglases abhängig ist. Wenn z. B im verticalen Meridian Emmetropie, im horizontalen Hypermetropie vorhanden ist, so wird, wie erwähnt, ein anatomisch runder Sehnerv horizontal oval erscheinen. Da aber (vergl. pag. 108) bei Hypermetropie die Vergrösserung des Bildes wächst mit der Annäherung des Convexglases ans Auge, so wird der Unterschied in der verticalen und horizontalen Ausdehnung des Bildes um so auffallender werden je mehr man das Convexglas an das Auge annähert, um so geringer je weiter man es entfernt. Umgekehrt wird es sich verhalten wenn im horizontalen Meridian Emmetropie, im verticalen Myopie vorhanden ist. Bei Myopie nimmt die Vergrösserung des umgekehrten Bildes zu mit der Entfernung des Convexglases vom Auge. Die überwiegende Vergrösserung im horizontalen Meridian ist dann am geringsten bei Annäherung des Glases ans Auge, und wird um so deutlicher je weiter man dasselbe entfernt.

Häufig zeigt sich bei Astigmatismus der Sehnerv von einem um-

regelmässigen hellen Rande (der durch die Choroidea hindurchscheinenden Sclera) in unvollständiger und unregelmässiger Weise umgeben; man muss unter diesen Umständen die Begrenzungslinien des Sehnerven selbst genau ins Auge fassen; giebt dagegen der Sehnerv mit den ihm umgebenden Scleralstreif zusammen eine regelmässig begrenzte annähernd runde Figur, so kann es zweckmässiger sein die Aufmerksamkeit auf diese deutlich begrenzte Fläche zu richten.

Coccius*) schlägt zur Diagnose des Astigmatismus folgende Untersuchungsmethode vor: Man entwirft im aufrechten Bilde mittelst eines Stahlplanspiegels im Augengrund das Bild einer breiten hellen Flamme von 20″ bis 24″ Entfernung; hält unmittelbar vor diese Flamme ein schmales Stäbchen z. B. einen schmalen Bleistift und beobachtet, ob das Bild des Stäbchens auf dieser Flamme in allen Stellungen (vertical, horizontal oder schräg) gleich scharf und dick erscheint. Ist dies der Fall, so ist die Strahlenvereinigung homocentrisch. Erscheint dagegen der Stab im Augenhintergrund z. B. vertical ganz verwaschen, matt und breit, horizontal aber scharf schwarz und schmal, so fällt dies allemal mit der subjectiven Beobachtung zusammen, d. h. der Astigmatiker sieht dann verticale Striche in Zerstreuungskreisen, horizontale dagegen deutlich.

Das Ophthalmometer.

Das Ophthalmometer wurde von Helmholtz zu dem Zwecke construirt, die bei der Accommodation betheiligten Krümmungsflächen mit Genauigkeit zu messen.

Eine convexe spiegelnde Fläche entwirft bekanntlich von den umgebenden Gegenständen um so kleinere Bilder, je kürzer ihr Krümmungsradius ist. Somit kann man denn auch wiederum die Grösse der Bilder benutzen, um daraus den Krümmungsradius zu berechnen. Der Messung des Spiegelbildes der Cornea stellt sich aber die grosse Schwierigkeit entgegen, dass es unmöglich ist das lebende Auge unbeweglich festzustellen. Scharf sind die Bilder eines Kugelspiegels, also auch der Hornhaut, nur dann, wenn alle Strahlen nahezu senkrecht auf die spiegelnde Fläche fallen. Daraus ergiebt sich, dass man zum Zwecke dieser Messungen nur Bilder gebrauchen kann, welche beträchtlich kleiner sind als der Hornhautradius. Sie dürfen etwa nur $\frac{1}{4}$ der Grösse des letzteren haben. Jeder Fehler in der Messung der Bilder wird daher bei der Berechnung des Hornhautradius mit 4

*) Ueber den Mechanismus der Accommodation pag. 142.

multiplicirt werden. Man muss deshalb die Bilder bis auf den hundertsten Theil eines Millimeters sicher zu bestimmen suchen, wenn man den etwa 8 Mm betragenden Hornhautradius bis auf $\frac{1}{100}$ seiner Grösse richtig berechnen will. Natürlich giebt es keine Befestigungsweise des Kopfes eines Menschen bei welcher nicht Verschiebungen von $\frac{1}{100}$ Mm. vorkommen könnten. Wollte man also ein Messinstrument anwenden, wobei erst der eine Theilstrich einer Scala zu bestimmen ist, dem die eine Grenze des Hornhautbildchens entspricht, und dann der für die andere Grenze, so würden inzwischen Verschiebungen des Kopfes nicht zu verhindern sein, die die Genauigkeit der Messung erheblich beschränken würden. Es kommt also darauf an, das bewegliche Hornhautbildchen zu messen während es sich bewegt. Helmholtz*) löste diese Aufgabe durch die Construction seines Ophthalmometers, dessen Wirkung darauf beruht, dass Gegenstände, welche wir durch eine schräg gegen die Gesichtslinie gehaltene Glasplatte mit vollkommen ebenen und parallelen Flächen betrachten, etwas seitlich verschoben erscheinen, und dass diese Verschiebung desto grösser ist, je grösser der Einfallswinkel der Lichtstrahlen

Fig. 27.



gegen die Platte. In Fig. 27 sei A ein Fernrohr vor dessen Objectivglas und schräg gegen seine Axe die beiden planparallelen Glasplatten $a_1\ b_1$ und $a_2\ b_2$ so stehen, dass die erstere die rechte, die andre die linke Hälfte des Objectivglases deckt. Das Fernrohr sei auf das Object $c\ d$ eingestellt, dann erscheint dem Beobachter durch die Platte $a_1\ b_1$ das Bild nicht in $c\ d$ sondern in $c_1\ d_1$ und durch die Platte $a_2\ b_2$ in $c_2\ d_2$. Beide Bilder erscheinen gleichzeitig in dem Gesichtsfelde des Fernrohrs neben einander. Wenn man nun die Glasplatten so weit dreht, dass das Ende c^1 des ersten mit dem Ende d^2 des zweiten Bildes zusammenfällt, und man die Winkel kennt um welche die Glasplatten gedreht sind, so lässt sich daraus die Länge $c\ d$ berechnen. Die Einstellung der betreffenden Ränder der Doppelbilder kann sehr scharf geschehen, selbst wenn sich das Gesichtsfeld ein wenig bewegt, da die beiden Bilder $c_1\ d_1$ und $c_2\ d_2$ sich immer genau in derselben Weise mitbewegen, und ihre Berührung dabei nicht gestört wird.

*) Arch. f. Ophth. Bd. I. 2. pag. 1–74.

Das Instrument ist so eingerichtet, dass beide Glasplatten stets um denselben Winkel gedreht werden, und die Drehung auf einer genauen Nonius Theilung abgelesen werden kann. Um die Grösse des Bildes zu berechnen, muss bekannt sein der Drehungswinkel der Glasplatten, ihre Dicke und der Brechungscoefficent des Glases aus dem sie geschliffen sind. Nach Donders*) ist es zweckmässiger für jedes Ophthalmometer empirisch zu bestimmen, durch welche Winkelstellung der Glasplatten bekannte Grössen gemessen werden. Ein feiner in zehntel Millimeter getheilter Maasstab wird mit dem Ophthalmometer betrachtet und nun bestimmt, welcher Drehungswinkel der Glasplatten einer Grösse von 0,1; 0,2; 0,3 Mm. u. s. w. entspricht. Eine tabellarische Zusammenstellung der Resultate lässt sofort die Grösse eines Hornhautspiegelbildes ersehen, wenn man die am Instrument abzulesenden Drehungswinkel der Glasplatten kennt, durch welche die ophthalmometrischen Doppelbilder aufeinander eingestellt werden.

Der Krümmungsradius der Cornea (in der Sehlinie gemessen) hat nach Donders bei Emmetropie eine durchschnittliche Grösse von 7,7 Mm. Es scheint, dass derselbe mit zunehmendem Alter kleiner wird; jedenfalls ist die früher verbreitete Ansicht, welche die Presbyopie von einer Abflachung der Cornea ableiten wollte, als vollkommen widerlegt zu betrachten.

Ebenso fand es sich, dass im Gegensatz zu der Ansicht, welche eine stärkere Hornhautkrümmung als Ursache der Myopie voraussetzte, bei letzterem Refractionszustand der Krümmungsradius durchschnittlich grösser ist, als bei Emmetropie, ja sogar zunimmt mit dem Grade der Myopie. Dieses Factum erklärt sich wohl daraus, dass bei Myopie nicht nur die Sehaxe länger, sondern sämmtliche Durchmesser des Auges grösser werden.

Auch bei Hypermetropen fand Donders durchschnittlich die Cornea etwas weniger gewölbt, als bei Emmetropen, doch war ein Zusammenhang zwischen dem Grade der Hypermetropie und der Grösse des Krümmungsradius nicht ersichtlich.

Zahlreiche Messungen haben bewiesen, dass die Cornea in ihren verschiedenen Meridianen einen verschiedenen Krümmungsradius besitzt, und zwar entspricht das Krümmungsmaximum durchgehends ungefähr dem verticalen Meridian. Die Krümmung in jedem einzelnen Meridian ist nahezu elliptisch; der Ort, an welchem sich die Scheitel sämmtlicher Ellipsen schneiden, liegt ungefähr in der Mitte der Hornhautoberfläche.

---

*) l. c. pag. 17.

Die Sehlinie weicht unter normalen Verhältnissen stets nach innen vom Hornhautscheitel ab. Den Winkel, welchen dieselbe mit der Hornhautaxe bildet bezeichnet man als den Winkel α. Die Grösse dieses Winkels maass Donders*) auf folgende Weise: Senkrecht und unmittelbar über dem Ophthalmometer wurde eine Lichtflamme angebracht, deren Hornhautspiegelbild ophthalmometrisch beobachtet wurde. Vor dem untersuchten Auge befand sich ein horizontaler Gradbogen so aufgestellt, dass sein Mittelpunkt mit dem Drehpunkt des Auges zusammenfiel. Auf demselben war ein Visirzeichen verschiebbar angebracht, welches dem untersuchten Auge seinen Fixirpunkt anwies, und es in diejenige Stellung zu führen gestattete, bei welcher das Spiegelbild der Lichtflamme gerade von der Mitte der Hornhaut reflectirt wurde. Letzteres war der Fall, wenn bei der Drehung der Glasplatten des Ophthalmometers die Doppelbilder des Hornhautreflexes, an beiden Seiten gleichzeitig den Rand der sich zur Hälfte bedeckten Doppelbilder der Hornhaut erreichten. (Vergl. Fig. 28.)

Der Stand des Visirzeichens auf dem Gradbogen giebt den Winkel an, welchen die Sehlinie mit der auf die Mitte der Hornhaut gerichteten Ophthalmometeraxe bildet, diese aber wird mit der Hornhautaxe zusammenfallen, vorausgesetzt, dass dieselbe durch die Mitte der Cornea geht. Letztere Voraussetzung ist indessen gerechtfertigt, denn nach Helmholtz***) fällt der Scheitel der Ellipse, welche die Hornhautkrümmung bildet mit dem Mittelpunkt der Cornea zusammen, ein Resultat, welches der Sicherheit wegen von Donders durch einige zu diesem Zwecke angestellte ophthalmometrische Messungen bestätigt wurde. Diesen Untersuchungen stehen die Messungen von Woinow†) gegenüber, nach welchen die Hornhautaxe nicht durch die Mitte der Hornhaut gehen, dabei der Winkel zwischen Gesichtslinie und Hornhautaxe in beiden Augen desselben Individuums grosse Verschiedenheiten aufweisen, die Abweichung der Gesichtslinie von der Hornhautmitte dagegen in beiden

Fig. 28**).

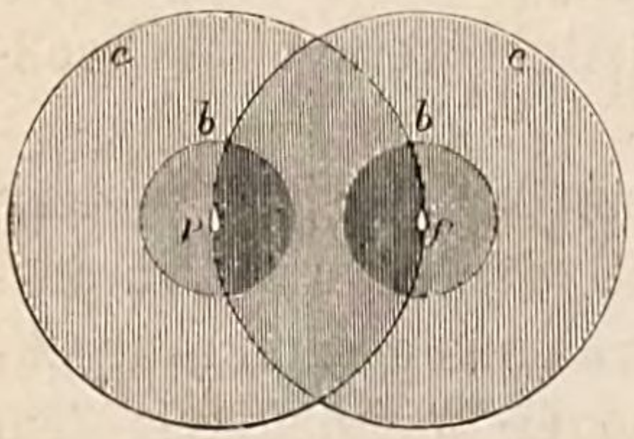

*) l. c. pag. 157.

**) e ist die Cornea, p die Pupille, b der Hornhautreflex. Um das untersuchte Auge hinreichend genau sehen zu können, muss es von einer dicht daneben aufgestellten Lampe beleuchtet werden, welche nach dem Ophthalmometer hin durch einen Schirm abgeblendet wird.

***) Arch. f. Ophth. I. 2. pag. 23.

†) Arch. f. Ophth. B. XVI. pag. 225.

Augen identisch sein soll. Nach Woinow also würde durch die Donders'sche Methode nicht der Winkel zwischen Hornhautaxe und Gesichtslinie, sondern der Winkel gemessen, welchen diese Linie mit einem auf die Mitte des horizontalen Durchmessers der Hornhautbasis errichteten Perpendikel einschliesst. Bis zur Entscheidung dieses Differenzpunktes wird es also zweckmässig sein, den von Donders gemessenen Winkel mit α' zu bezeichnen.

Die nach dieser Methode von Donders und Dojer angestellten Untersuchungen haben ergeben. dass die Grösse des Winkels α' in Zusammenhang steht mit dem Brechzustand. Bei Emmetropie beträgt der Winkel α' durchschnittlich 5°, bei Myopie wird er kleiner, und kann sogar negativ werden, so dass die Gesichtslinie nach aussen von der Hornhautmitte abweicht. Bei Hypermetropie ist der Winkel α' grösser als bei Emmetropie, in 16 von Donders untersuchten Fällen betrug das Minimum von α' 6°, das Maximum 9°, das Mittel 7°,3. Auch bei Meridianasymmetrie, besonders wenn Hypermetropie dabei im Spiele ist, findet sich gewöhnlich die Abweichung der Gesichtslinie von der Mitte der Hornhaut grösser als sonst. Fig. 29, 30 und 31 veranschaulichen diese Verhältnisse*), Fig. 29 ist ein emmetropisches, Fig. 30 ein myopisches, Fig. 31 ein hypermetropisches Auge. Bei allen geht der horizontal gehaltene Schnitt durch den Sehnerv n; I ist deshalb der innere (mediale), E der äussere (temporale) Theil des Auges. Die Mittellinie der Hornhaut g a ist nicht auf den fixirten Gegenstand gerichtet, welcher sein Bild in der fovea centralis bei l entwirft. Eine gerade

Fig. 29.

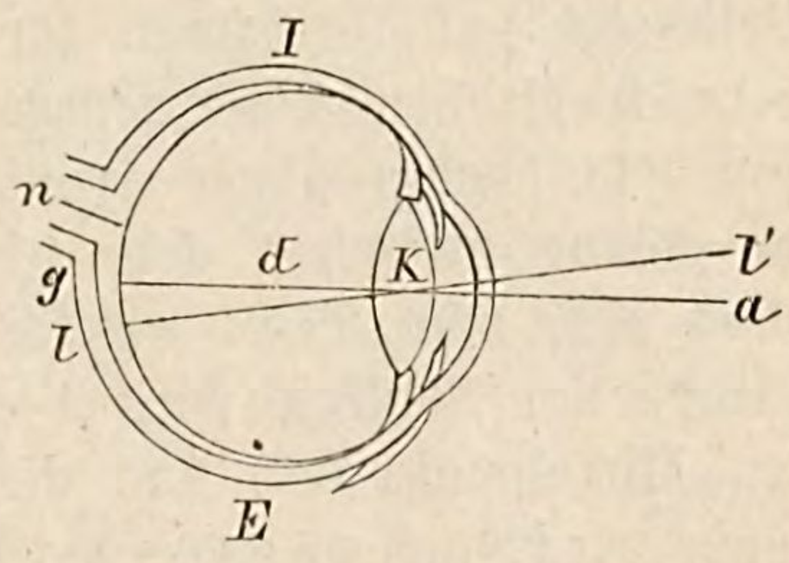

Fig 30.

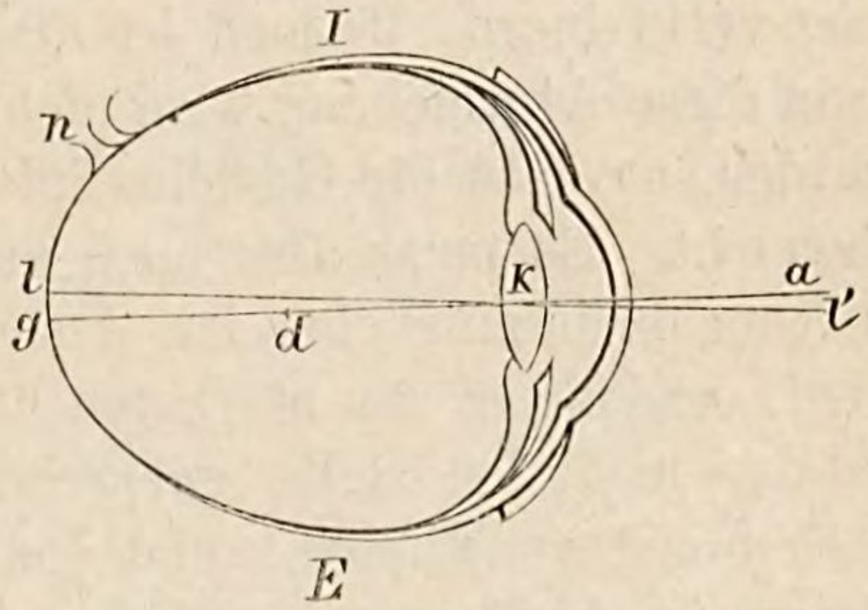

Fig. 31.

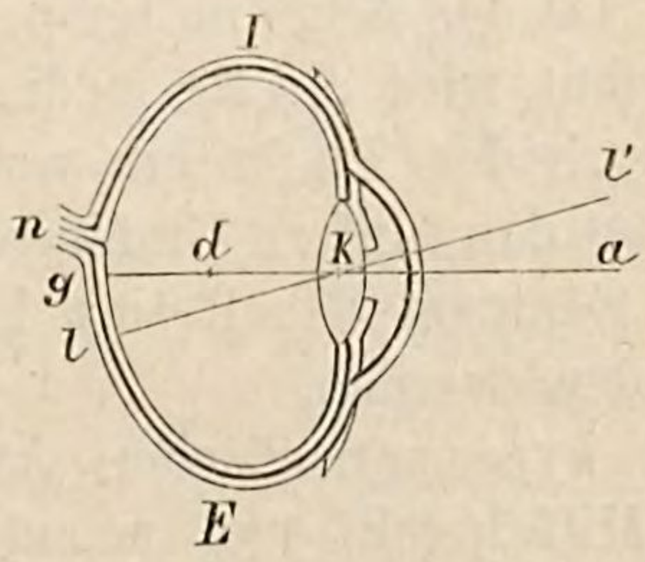

*) Nach Donders l. c. pag. 155.

Linie, welche man vom fixirten Punkt nach seinem Netzhautbild in der fovea centralis zieht, ist die Gesichtslinie oder Sehlinie $l\,l'$, und von dieser wollen wir annehmen, dass sie ein auf der Mitte der Hornhautbasis errichtetes Perpendikel im optischen Mittelpunkt des Auges (dem vereinigten Knotenpunkte) K schneide. Der Winkel $l'Ka$ ist also der Winkel zwischen jenem Perpendikel und der Gesichtslinie im horizontalen Meridian. Im verticalen Meridian ist er gewöhnlich viel kleiner und hat kein besonderes klinisches Interesse. (Der Punkt d bezeichnet die Lage des Drehpunktes).

Der auffälligste Unterschied den diese Zeichnungen darbieten, bezieht sich auf die Länge der Augenaxe. Der Winkel $l'Ka$ ist im hypermetropischen Auge grösser als im emmetropischen; in Fig. 30 einem sehr hochgradisch myopischen Auge ist er negativ. Der Zusammenhang zwischen dem Refractionszustand und dem Winkel α' erklärt sich zum Theil aus der Formveränderung des Auges. Die Richtung der Sehlinie wird bestimmt durch zwei Punkte, den optischen Mittelpunkt (K) und die macula lutea. Je hochgradiger die Myopie wird, um so grösser wird die Entfernung zwischen K und l, und schon dieser Umstand allein würde, wenn die Entfernung $g\,l$ unverändert bleibt, die Abweichung der Sehlinie von der Mitte der Hornhaut verkleinern. Jedoch ist diese Erklärung nicht ganz ausreichend, denn diese Abweichung wird nicht nur kleiner, sie kann sogar negativ werden, so dass die Gesichtslinie nach aussen von der Hornhautmitte abweicht. Es muss also noch ein wichtiger Umstand im Spiele sein, welcher darin zu suchen ist, dass das Auge ungleichmässig ausgedehnt wird, und zwar am stärksten in seinem temporalen Umfange. Der an der medialen Seite gelegene Sehnerv wird dadurch noch mehr nach innen verschoben, und dasselbe gilt von der macula lutea, obgleich die Entfernung zwischen dieser und dem Sehnerven zunimmt, und die Atrophie der Choroidea gerade an dieser Stelle zu beginnen pflegt. Da das Auge im temporalen Umfang verhältnissmässig stärker ausgedehnt wird als im medialen, wird die macula lutea mehr und mehr nach dem Punkt hin verschoben, in welchem die Mittellinie der Hornhaut den hintern Umfang des Auges schneidet, und das physiologische Centrum der Retina kann sogar bis jenseits dieses Punktes verschoben werden.

Im hypermetropischen Auge ist die Entfernung zwischen optischen Mittelpunkt und macula lutea kürzer, und sobald daher die Entfernung zwischen letzterer und dem Punkte des Augenhintergrundes, welcher von den auf die Mitte der Hornhaut gefälltem Perpendikel geschnitten wird, nur das übliche Maass einhält, erklärt sich sofort eine Vergrösserung des Winkels α'. Doch scheint auch hier diese

Erklärung nicht zu genügen und eine mehr nach aussen gerückte Lage des gelben Flecks angenommen werden zu müssen.

Die verschiedene Grösse der Abweichung der Gesichtslinie von der Mitte der Hornhaut liegt einigen Eigenthümlichkeiten des Blickes zu Grunde, welche im myopischen und hypermetropischen Auge auffallen. Unser Urtheil über die Stellung der Augen hängt ab von der Stellung der Hornhaut. Stehen die Sehlinien parallel, so divergiren bei emmetropischen Augen die Mittellinien der Hornhaut um $2 . 5^{o} = 10^{o}$. Diese Stellung sind wir gewöhnt als die normale zu betrachten. Wird nun der Winkel α' grösser wie z. B. bei Hypermetropie bis zu 9°, so schneiden sich bei parallelen Sehlinien die Mittellinien der Hornhäute hinter dem Auge unter einem Winkel von $2 . 9^{o} = 18^{o}$ und diese Stellung macht dann den Eindruck der Divergenz. Ein scheinbarer Strabismus divergens gehört daher zu den Eigenthümlichkeiten des hypermetropischen Auges und manchmal ist dieser Schein so täuschend, dass man sich erst durch den Versuch von der richtigen Stellung der Sehlinien überzeugen muss.

Man stellt derartige Versuche am einfachsten so an, dass man ein in etwa 25 Cm. gehaltenes Object fixiren lässt und nun zunächst das eine Auge, dann das andere verdeckt. Muss das aufgedeckte Auge um sich zur Fixation einzustellen erst eine Bewegung ausführen, so war eine Stellungsanomalie, eventuell Schielen vorhanden; behält das Auge bei diesem Versuch seine Stellung unverändert bei, so ist kein Schielen, eventuell nur ein scheinbarer Strabismus vorhanden.

Umgekehrt verhält es sich bei Myopie. Die Kleinheit des Winkels α' verursacht einen scheinbaren Strabismus convergens und manchmal findet man sogar bei dem angeführten Fixationsversuch, dass scheinbarer Strabismus convergens vorhanden ist, zugleich mit einer nachweisbaren Divergenz der Sehlinien.

Krankheiten der Augenmuskeln.

Von den Bewegungen der Augen und den Gesetzen der Diplopie.

Die Bewegungen des Auges geschehen um Drehungsaxen von welchen man annimmt, dass sie sich sämmtlich in einem Punkte, dem Drehpunkte schneiden. Ueber die Lage des Drehpunktes liegen zahlreiche Untersuchungen vor, welche jedoch zu ziemlich abweichenden Resultaten führten. Die Ursache dieses Mangels an Uebereinstimmung ist zum Theil den Untersuchungsmethoden zuzuschreiben, zum Theil aber auch in der Verschiedenheit der Augen begründet. Von der Thatsache ausgehend, dass Ametropie hauptsächlich von der Länge der Sehaxe abhängt, eröffnete Donders und Doyer eine Untersuchungsreihe, um die Lage des Drehpunktes bei den verschiedenen Refractionszuständen festzustellen. Die Untersuchungsmethode war folgende:

Es wurde zuerst der horizontale Durchmesser der Hornhaut mit dem Ophthalmometer gemessen, und der Winkel zwischen Gesichtslinie und Hornhautaxe bestimmt. Dann wurde ein feiner senkrechter Faden unmittelbar vor dem Auge ausgespannt, und beobachtet wie weit das Auge nach rechts und nach links blicken musste, damit bald der eine, bald der andere Rand der Hornhaut hinter den Faden trat. Aus diesem Winkel und der bekannten Breite der Drehungen lässt sich dann die Lage des Drehpunktes berechnen.*) Die Resultate welche sich dabei ergaben sind folgende:

1) Im emmetropischen Auge liegt das Bewegungscentrum in beträchtlicher Entfernung (durchschnittlich 1,77 Mm.) hinter der Mitte der Sehaxe.

2) Bei Myopie liegt das Bewegungscentrum tiefer im Auge, zugleich aber (wegen der Verlängerung des sagittalen Durchmessers)

*) Vergl. Donders: Die Anomalien der Refraction und Accommodation. §. 16.

auch weiter von der hinteren Wand. Das Verhältniss zwischen dem Theil der Sehaxe, welcher vor dem Bewegungscentrum liegt, und dem hinter ihm gelegenen Theile ist nahezu dasselbe wie im emmetropischen Auge.

3) Im hypermetropischen Auge liegt das Bewegungscentrum weniger tief hinter der Hornhaut, trotzdem aber der hinteren Wand des Auges erheblich näher.

In Fig. 29, 30 und 31 ist die Lage des Drehpunktes durch den Punkt *d* bezeichnet. Donders bemerkt ausdrücklich, dass diese Resultate zunächst nur für Bewegungen in der Horizontalebene festgestellt sind, und lässt die Frage offen, ob auch für andere Bewegungen der Drehpunkt dieselbe Lage habe. Auch spätere Untersuchungen haben diese Frage noch nicht entschieden. J. J. Müller*) kam für seine Augen zu dem Resultat, dass die Lage des Drehpunktes sich um so mehr vom Scheitel der Cornea entfernte, je höher die Blickebene relativ zum Kopfe gelegen ist und auch die nach einer ganz andern Untersuchungsmethode angestellten Untersuchungen von Dr. Berlin**) führten zu derselben Schlussfolgerung. Dagegen fanden A. W. Volkmann***) und Woinow†) für alle Augenbewegungen einen und denselben Drehpunkt.

Die Excursion der Augenbewegungen beträgt in verticaler Richtung etwa 90°, so jedoch dass die Bewegung nach unten beträchtlicher ist als die nach oben. In horizontaler Richtung kann das normale emmetropische Auge, in der Jugend sich etwa um 42 bis 51° nach einwärts, und um 44 bis 49° nach auswärts drehen; die Bewegung nach aussen ist also excursiver als die nach innen. Die Beweglichkeit ist für beide Augen in der Regel gleich. Mit der Zunahme des Lebensalters nimmt die Beweglichkeit ab. Zu bemerken ist noch, dass Uebung der Augenbewegungen einen nachweisbaren Einfluss auf die Grösse derselben erkennen lässt.

Die Innenwendung fällt erheblicher aus, wenn beide Augen gleichzeitig nach derselben Seite bewegt werden (associirte Bewegung), als wenn beide Augen gleichzeitig nach innen gewendet werden sollen (Convergenz- oder accommodative Bewegung). Es folgt daraus, dass bei der Convergenzbewegung nicht allein die recti interni, sondern auch die externi innervirt werden. Die Spannung der Augenmuskeln ist also bei der Convergenz grösser, als sie für jedes Auge einzeln bei derselben Blickrichtung aber mit parallelen Sehaxen ausfallen

*) Arch. f. Ophth. B. XIV. 3. pag. 183.

**) Dr. E. Berlin in Palermo: Arch. f. Ophth. XVII. 2. pag. 154.

***) Berichte der Königl. sächs. Gesellschaft der Wissenschaften 6. Febr. 1869.

†) Arch. f. Ophth. B. XVI. 1. pag. 243.

würde. Der durch die stärkste Convergenz der Sehlinien erreichbare Punkt zeigt bei Emmetropie eine Entfernung von 6—8 Cm. Fig. 32 stellt die bei der Untersuchung emmetropischer Augen gefundenen Mittelwerthe in übersichtlicher Weise und auf ein Drittheil der natürlichen Grösse reducirt zusammen. Die ausgezogenen Linien deuten die Richtung der Sehlinien, die punktirten die der Hornhautmittellinien

Fig. 32.*)

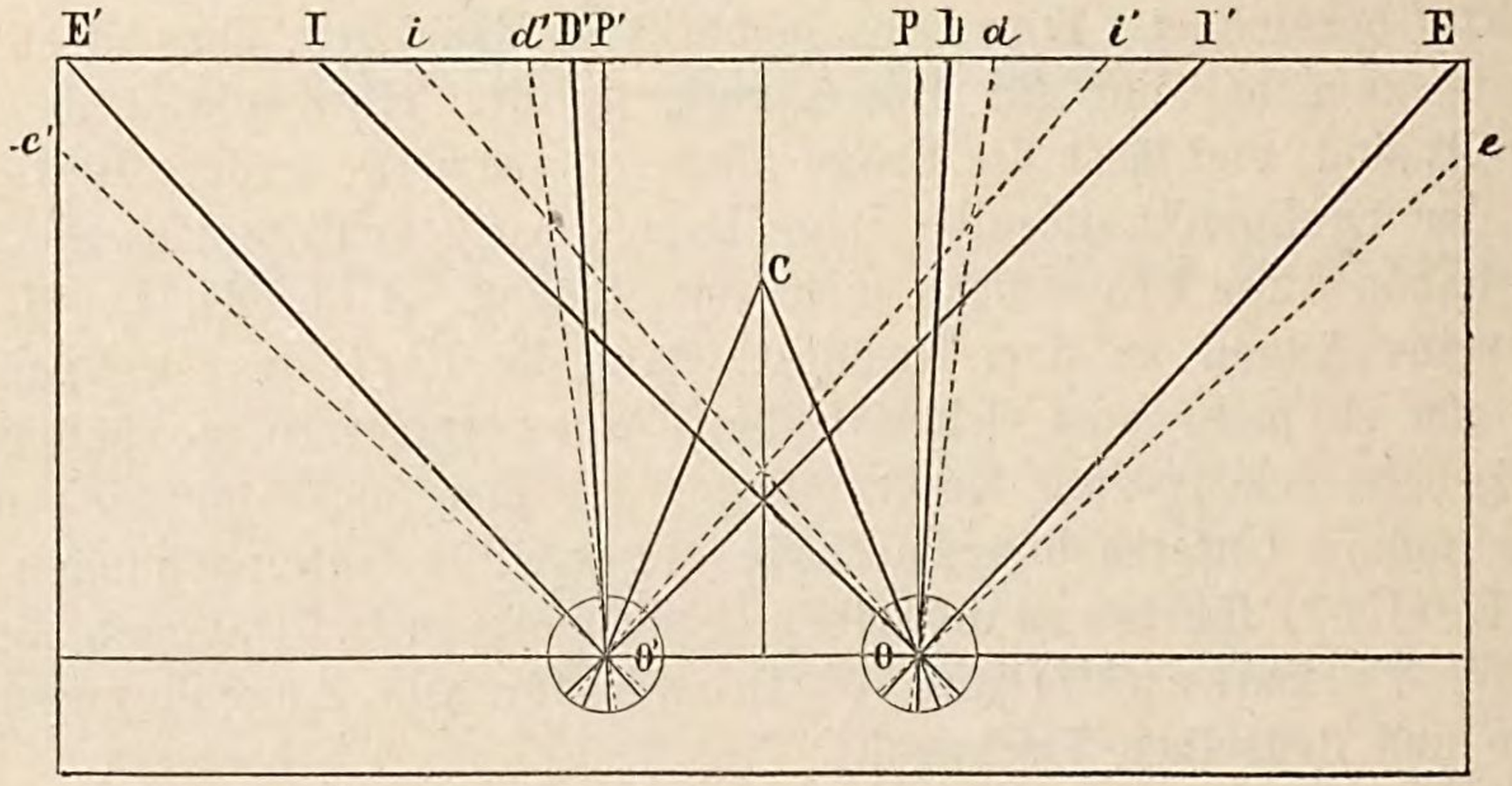

an. $O\,P$ und $O'\,P'$ stellen die parallel gerichteten Sehlinien dar; das Maximum der (durch Prismen mit dem brechenden Winkel nach aussen) erreichbaren Divergenz wird für die Sehlinie durch $O\,D$ und $O'\,D'$ für die Hornhautaxen durch $O\,d$ und $O'\,d'$ angegeben. Die Richtung der Sehlinien wird bei dem Maximum der Bewegung nach aussen durch $O\,E$ und $O'\,E'$, beim Maximum der Bewegung nach innen durch $O\,I$ und $O'\,I'$ angegeben; $O\,e$, $O'\,e'$ und $O\,i\,O'\,i'$ sind die gleichzeitigen Bewegungen der Hornhautaxen. C ist der durch das Maximum der Convergenz erreichbare nächste Punkt; derselbe liegt erheblich weiter vom Auge entfernt, als der Punkt in welchen die Linien $O\,I$ und $O'\,I'$ sich schneiden.

Ganz in Uebereinstimmung hiermit steht die von Hering**) nachgewiesene Thatsache, dass das Excursionsvermögen des rechten Auges nach rechts, das des linken nach links, beim Nahesehen kleiner ist als beim Fernsehen; das Blickfeld schränkt sich um so mehr ein, je näher es dem Auge liegt.

Die Stellung des Auges ist durch die Lage der Blicklinie d. h. der Linie, welche den fixirten Punkt und den Drehpunkt des Auges

---

*) Nach Schuurmann. Vifde Verslag pag. 44.

**) Die Lehre vom binocularen Sehen pag. 11. Leipzig 1868.

verbindet, noch nicht hinreichend bestimmt, der Augapfel würde vielmehr noch beliebige Rollungen um die Blicklinie als Axe machen können, ohne dass diese ihre Lage dabei ändert. Solche Drehungen des Augapfels pflegt man Raddrehungen zu nennen, weil die Iris sich dabei dreht wie ein Rad. Die darauf hin gerichteten Untersuchungen haben das von Donders zuerst aufgestellte Gesetz bestätigt, dass, wenn die Lage der Blicklinie in Beziehung zum Kopfe gegeben ist, dazu auch ein bestimmter und unveränderlicher Werth der Raddrehung gehört. Uebrigens fallen die physiologischen Meridianneigungen nie so gross aus, wie die sehr erheblichen pathologischen Rollungen, welche in Folge von Abnormitäten der Augenmuskeln vorkommen.

Unter physiologischen Verhältnissen ist die Innervation der Augen stets derartig regulirt, dass das binoculare Einfachsehen dadurch gesichert wird. Wollen wir irgend ein Object, auf welches sich unsere Aufmerksamkeit richtet, genau ins Auge fassen, so geben wir den Augen diejenige Richtung, bei welcher das Netzhautbild, auf der physiologisch am besten construirten Stelle der Retina, auf der fovea centralis zu Stande kommt. Die symmetrische Lage des physiologischen Netzhautcentrums, ist also der anatomische Grund für die binoculare Fixation. Gehen wir z. B. von der Voraussetzung aus, dass ein weit entferntes Object mit parallelen Sehlinien fixirt wird, und richtet sich dann die Aufmerksamkeit auf ein zweites seitlich gelegenes Object, so wird das Netzhautbild desselben sich in beiden Augen gleich weit von der macula lutea entfernt befinden, und es müssen daher die Augen um dieses Object zu fixiren um gleiche Winkel gedreht werden. Es wird folglich auch eine beiderseits gleiche Innervation für die symmetrischen Augenbewegungen gefordert werden. Die Sache verhält sich natürlich ebenso, wenn das Fixirobject sich in der Medianlinie annähert.

Aber auch dann, wenn wir von der Betrachtung eines entfernten Objectes zu einem näher und zugleich seitlich gelegenen Object übergehen, wird, wie Hering*) nachgewiesen hat, eine für beide Augen gleiche Innervation gefordert. Es seien z. B. die Augen anfangs auf einen fernen Punkt eingestellt, so dass die Gesichtslinien parallel liegen. Soll nun der Blick auf einen näheren nach links von der Medianebene und zwar auf der Gesichtslinie des linken Auges gelegenen Punkt eingestellt werden, so wird das linke Auge nur seine Accommodation aber nicht die Richtung seiner Sehlinie zu ändern haben, während das rechte, um sich auf den fixirten Punkt einzustellen,

*) Hering: Die Lehre vom binocularen Sehen §. 4. Leipzig 1868.

zugleich eine Convergenzbewegung auszuführen hat. Dennoch werden auch in diesem Fall die auf die Augenmuskeln gerichteten Innervationsimpulse in beiden Augen gleichmässig vertheilt. Beide Augen erhalten einen gleich starken Impuls zu einer accommodativen (Convergenz-) Bewegung und zugleich zu einer nach links gerichteten associirten Bewegung. Das linke Auge erhält also gleichzeitig zwei einander direct entgegenwirkende, gleich starke Impulse, weshalb es weder dem einen noch dem andern nachgiebt, während beim rechten Auge die gleich starken Bewegungsimpulse in einer und derselben Richtung wirken, so dass es durch beide nach links getrieben wird.

Dass nun wirklich bei der eben beschriebenen Bewegung des Blickes am linken Auge zwei antagonistisch wirkende Muskelkräfte in Thätigkeit sind, verräth sich durch ein leises Hin- und Herzucken des Auges, welches ein zweiter Beobachter wahrnehmen kann. Die beiden am linken Auge concurrirenden Innervationen heben sich begreiflicherweise nicht während des ganzen Verlaufs der Blickbewegung gegenseitig so mathematisch auf, dass nicht ein abwechselndes kurzes Ueberwiegen des einen Muskels über den andern eintreten könnte. Dieses Zucken wird nach und nach schwächer, wenn man sich in analogen Versuchen übt. Dass aber das Zucken überhaupt eintritt, ist ein Beweis dafür, dass die stattfindende Innervation sich nicht auf das rechte Auge beschränkt, sondern auch das linke trifft, obwohl dieses Auge bereits auf den zu fixirenden Punkt eingestellt ist.

Die Gesetze der Muskelassociation, welche sich bei dem einzelnen Individuum durch Uebung und Gewohnheit herausbilden, gestalten sich allmählig durch erbliche Uebertragung zu angeborenen Eigenschaften der Gattung. Man kann sonach gewiss behaupten, dass die Gesetze, welche die Augenbewegungen bestimmen, grösstentheils in Gestalt eines angeborenen Zwanges auftreten, gerade so wie auch pathologische Verhältnisse der Augenmuskeln und ihrer Innervation erblich übertragen werden können. Andererseits aber lässt sich der Nachweis führen, dass im Interesse des binocularen Einfachsehens Augenbewegungen eingeleitet werden können, welche unter normalen Verhältnissen garnicht vorkommen, nämlich Divergenz der Sehaxen und Höhenunterschiede derselben. Bringt man bei Betrachtung eines weit entfernten Objectes, vor das eine Auge ein Prisma von 6—8° mit dem brechenden Winkel nach aussen, so wird das Netzhautbild medialwärts von der macula lutea abgelenkt und es tritt eine Diplopie ein, welche allmählig verschwindet, dadurch, dass das Auge eine Drehung ausführt, durch welche die macula lutea nach innen, die Cornea also nach aussen bewegt wird. Die auf diese Weise erreichbare Divergenz der Sehaxen beträgt bei Emmetropie durchschnittlich 4°. Es hat auf

das Maximum der erreichbaren Divergenz gar keinen Einfluss ob man ein Prisma von 8°, (welches eine Minimalablenkung von etwa 4° bewirkt) nur vor dem einen Auge anbringt, oder ob man die prismatische Wirkung auf beide Augen vertheilt, indem man jedes Auge mit einem Prisma von etwa 4° (mit dem brechenden Winkel nach aussen) versieht. Schon dieser Umstand beweist, dass auch hierbei die Innervationsimpulse auf beide Augen gleichmässig vertheilt werden, so dass, wenn bei einseitiger Application des Prisma auch nur das eine Auge nach aussen abweicht, dennoch die Innervationsimpulse sich auf beide Augen erstrecken.

Die Ausgleichung einer durch Prismen hervorgerufenen Diplopie mittelst einer compensirenden Drehung des Auges bezeichnet man gewöhnlich als Ueberwindung des Prisma. Es werden also von Emmetropen, ausgehend von paralleler Stellung der Sehaxen durchschnittlich Prismen von 8° durch Divergenz überwunden, was einer Divergenz der Sehlinien um 4° gleichkommt. Die Hornhautmittellinien, welche im emmetropischen Auge einen Winkel von 5° mit der Sehlinie einschliessen, divergiren also bei paralleler Stellung der Sehlinien um 10° und bei dem Maximum der erreichbaren Divergenz um 14°. Bei Hypermetropen ist nach Schuurmann die durch Prismen erreichbare Divergenz der Sehlinien geringer (im Mittel 2°,8), da aber gleichzeitig die Abweichung der Gesichtslinie von der Mitte der Hornhaut grösser ist (durchschnittlich 7°,5), so fällt trotzdem die grösste erreichbare Divergenz der Hornhautmittellinien erheblicher aus, als im emmetropischen Auge (im Durchschnitt 17°,8). Bei Myopie werden durch Divergenz stärkere Prismen überwunden als bei Emmetropie, das durchschnittliche Maximum der erreichbaren Sehliniendivergenz beträgt 5°,8. Obgleich nun die Gesichtslinie die Hornhaut näher an ihrer Mitte schneidet als bei Emmetropie, so ist doch die erreichbare Divergenz der Hornhautmittellinien grösser als bei Emmetropen. In andern Fällen aber wird die Abweichung der Gesichtslinie von der Hornhautmitte so klein oder sogar negativ (d. h. die Gesichtslinie schneidet die Hornhaut nach aussen von ihrer Mitte), dass selbst bei Divergenz der Sehlinien noch Convergenz der Hornhäute vorhanden bleibt. Aus diesem Grunde beträgt in den von Schuurmann untersuchten Fällen der Mittelwerth der erreichbaren Divergenz der Hornhautmittellinien nur etwa 9°, also weniger als für emmetropische Augen.

In ganz ähnlicher Weise werden Prismen mit dem brechenden Winkel nach innen durch Convergenz überwunden, wobei gleichzeitig eine Verkleinerung der Pupillenweite und eine Accommodationsanspannung eintritt. Die durch letztere bedingte Undeutlichkeit des Sehens kann bis auf einen gewissen Grad ausgeglichen werden, dadurch dass

die Accommodation sich für den, dem gegebenen Convergenzgrad entsprechenden, relativen Fernpunkt einstellt; die hierbei erreichbaren Grenzen sind also durch die Gesetze der relativen Accommodationsbreiten (siehe pag. 13) fixirt. Unter Verzichtleistung auf scharfe Netzhautbilder und mit einiger Uebung kann man sehr starke Prismen mit brechendem Winkel nach innen, bis zu dem überhaupt erreichbaren Convergenzgrade überwinden.

Immerhin handelt es sich bei diesen Vorgängen um Augenbewegungen, welche uns bereits mehr oder weniger geläufig sind. Convergenzbewegungen machen wir so häufig im täglichen Gebrauch der Augen, dass wir gar keine Schwierigkeiten finden sie auch unter dem Einfluss von Prismen auszuführen. Divergenz der Sehlinien kommt allerdings im Normalzustand niemals vor, wohl aber haben wir gelernt, so oft wir von Convergenz der Sehlinien zu paralleler Blickrichtung übergehen, beide recti externi zugleich in Thätigkeit zu bringen, und wir vermögen dies auch etwas über die normale Grenze hinaus fortzusetzen, wenn es zum Zwecke des binocularen Einfachsehens gefordert wird. Ganz anders aber verhält sich die Sache, wenn wir durch Prismen mit dem brechenden Winkel nach oben oder unten übereinander stehende Doppelbilder provociren, welche durch einen Höhenunterschied der Sehlinien vereinigt werden. Die beim gewöhnlichen Gebrauch der Augen vorkommenden Bewegungen bieten hierfür gar keine Analogie, und unter physiologischen Verhältnissen ist diese Disjunction der Sehaxen auch nur in sehr geringem Grade möglich, sie beträgt meistens nur $1\frac{1}{2}$ bis 2^0, d. h. höchstens Prismen von 3^0 bis 4^0 werden durch Höhenabweichungen überwunden. Durch Uebung und dadurch, dass man die Prismen zunächst horizontal hält und nur ganz allmählig in verticale Richtung dreht, kann man Prismen von 6^0 bis 8^0 überwinden lernen. Unter pathologischen Verhältnissen, besonders bei Insufficienz der musc. recti interni, werden dagegen manchmal erheblich stärkere in verticaler Richtung wirkende Prismen durch einen Höhenunterschied der Sehlinien überwunden.

Die Diplopie, welche wir durch physiologische Versuche provociren können lässt sich immer, die pathologische Diplopie in den meisten Fällen auf Grundlage der sogenannten empiristischen Theorie des Sehens erklären. Wenn wir irgend ein Object zunächst mit einem Auge z. B. mit dem rechten fixiren, so wird ein zweiter nach rechts gelegener Gegenstand sein Bild auf der medialen Hälfte der Retina entwerfen. Eindrücke also, welche die mediale Hälfte der rechten Retina treffen, werden auf rechts vom Fixirpunkt gelegenen Objecte bezogen. Aus denselben Gründen werden die Netzhautbilder, welche der temporalen Hälfte der Retina des rechten Auges angehören auf

links gelegene Objecte bezogen. Für das linke Auge gestalten sich die Verhältnisse natürlich in genau symmetrischer Weise.

Wenden wir diese einfachen Sätze auf beide Augen zugleich an, so enthalten sie die Gesetze für das Auftreten gleichnamiger oder gekreuzter Doppelbilder.

Es seien in Fig. 33 beide Augen auf den Punkt *b* gerichtet, so

Fig. 33.

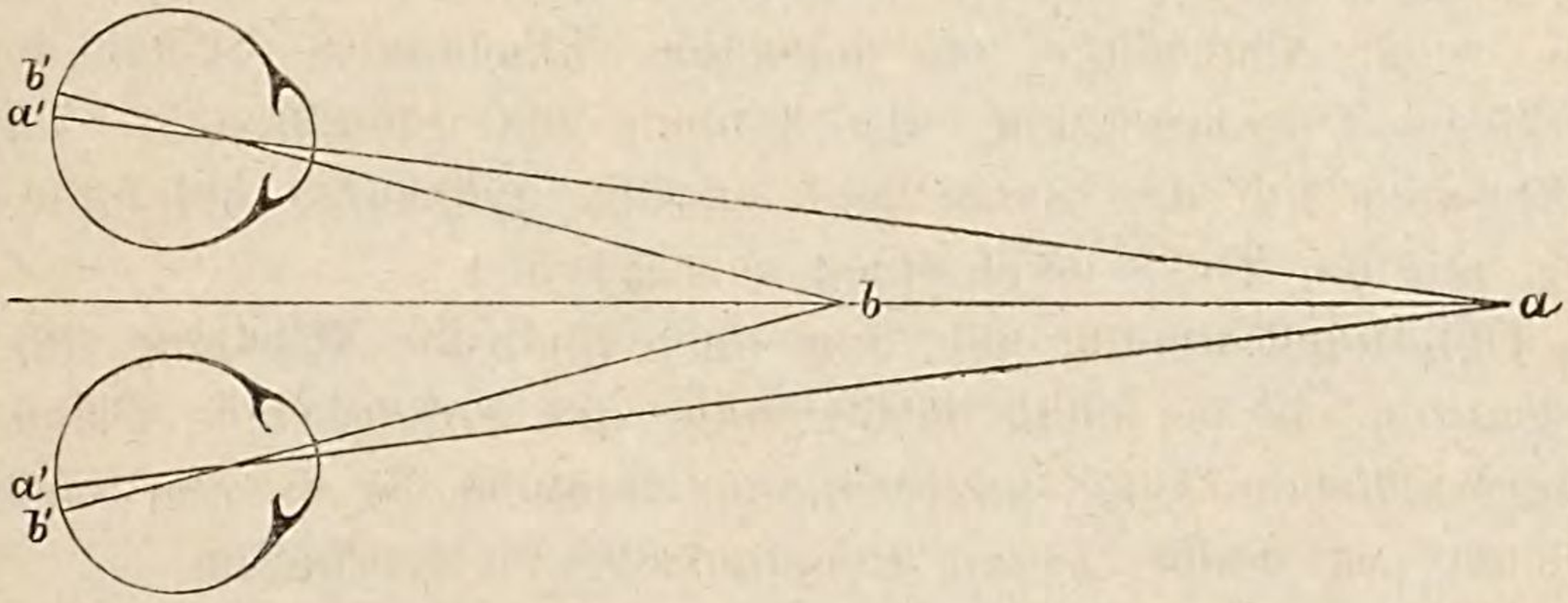

wird das Bild *a'* des Punktes *a* in beiden Augen auf der medialen Hälfte der Retina entworfen, es wird also nach dem eben gesagten das Bild *a'* des linken Auges auf einen nach links, das Bild *a'* des rechten Auges auf einen nach rechts von *b* gelegenen Punkt bezogen werden. Der Punkt *a* erscheint also in Doppelbildern und zwar in gleichnamigen. Relativ zum Punkt *a* stehen die Sehaxen, da sie sich in *b* schneiden, convergent. Convergenz der Sehaxen giebt also zu gleichnamigen Doppelbildern Veranlassung, und umgekehrt können wir der Regel nach, aus gleichnamigen Doppelbildern auf Convergenz der Sehaxen schliessen. Netzhauteindrücke dagegen, welche die temporale Hälfte der Retina treffen, werden vom rechten Auge nach links, vom linken nach rechts vom Fixirpunkt projicirt. Ist also *a* der fixirte Punkt, so entwirft *b* sein Bild *b'* beiderseits auf der temporalen Hälfte der Netzhäute; der Punkt *b* erscheint also doppelt und zwar wird das dem rechten Auge angehörende Bild links, das dem linken Auge zukommende rechts von *b* gesehen werden. Die Diplopie ist also gekreuzt. Relativ zum Punkt *b* stehen die auf *a* gerichteten Sehaxen divergent, folglich giebt Divergenz der Sehaxen zu gekreuzten Doppelbildern Veranlassung, und umgekehrt, gekreuzte Diplopie lässt auf Divergenz der Sehaxen schliessen.

Diese sehr leicht zu controllirenden Versuche finden eine weitere Bestätigung durch Prismen. Bringen wir vor das eine Auge z. B. das rechte ein Prisma mit dem brechenden Winkel nach aussen, so wird das Bild so abgelenkt, dass der mit dem linken Auge fixirte Punkt, im rechten sein Bild medialwärts von der macula lutea ent-

wirft; es tritt demnach gleichnamige Diplopie ein. Ist umgekehrt in Folge einer falschen (convergirend schielenden) Richtung des rechten Auges gleichnamige Diplopie vorhanden, so werden wir das medialwärts von der macula lutea abgewichene Netzhautbild durch Prismen von geeigneter Stärke und mit dem brechenden Winkel nach innen, so weit temporalwärts verschieben können, dass es jetzt auf der macula lutea liegt. Wir haben damit die Möglichkeit des binocularen Einfachsehens wieder hergestellt, und diese Möglichkeit wird verwirklicht werden, wenn überhaupt ein normales binoculares Sehen besteht. Unter dieser Voraussetzung also können wir gleichnamige Diplopie durch Prismen mit der Basis nach aussen, gekreuzte Diplopie durch Prismen mit der Basis nach innen corrigiren.

In Uebereinstimmung mit dem oben über die Wirkung der Prismen gesagten, ist es nicht nothwendig das corrigirende Prisma vor dem abgewichenem Auge anzubringen, meistens ist es zweckmässiger die Prismen auf beide Augen gleichmässig zu vertheilen.

Ebenso verhält es sich natürlich, wenn die Doppelbilder einen Höhenunterschied zeigen. Liegt z. B. das Netzhautbild des fixirten Gegenstandes auf dem einen Auge unterhalb der macula lutea, so wird es oberhalb des fixirten Objectes gesehen werden. Durch ein Prisma mit der Basis nach oben, können wir es der macula lutea annähern, und das binoculare Einfachsehen wieder herstellen. Will man die prismatische Wirkung auf beide Augen vertheilen, so würde das andere Auge mit einem Prisma zu versehen sein, dessen Basis nach unten liegt..

Augenmuskel Lähmungen.

Die Nerven, welche die Bewegungen des Auges beherrschen, sind in sehr ungleichmässiger Weise auf die Muskeln vertheilt. Während der nerv. abducens und der trochlearis nur den einen gleichnamigen Muskel innerviren, hängen sämmtliche übrigen inneren und äusseren Augenmuskeln einschliesslich des musc. levator palpebrae sup. von dem nerv. oculomotorius ab. Ausserdem übt noch der Sympathicus einen Einfluss auf die Muskeln der Iris und auf die von H. Müller entdeckten glatten Muskeln der Lider aus.

Einer speciellen Betrachtung der Augenmuskellähmungen legen wir am besten das durch die Nervenvertheilung an die Hand gegebene Eintheilungsprincip zu Grunde.

Abducenslähmung.

Die Lähmung der musc. rectus externus bewirkt eine Beschränkung der Aussenwendung des Auges, welche je nach dem Grade der Lähmung sehr verschieden ausfällt. Während bei vollständiger Lähmung das Auge kaum über die Mitte der Lidspalte nach aussen gewendet werden kann, bleibt bei unvollständiger Lähmung die Beweglichkeit manchmal so gut erhalten, dass das Auge fast die Grenze der Aussenwendung, wenn auch gewöhnlich nur auf kurze Zeit und unter zuckenden Bewegungen erreicht. Die Abschätzung des Beweglichkeitsdefectes wird dadurch sehr erleichtert, dass der Raum, welcher bei möglichster Aussenwendung des Auges zwischen dem Hornhautrand und dem äussern Lidwinkel frei bleibt, eine leicht erkennbare Grösse darstellt. Es kommt indessen hierbei wesentlich darauf an, die Beweglichkeit beider Augen miteinander zu vergleichen, da die Grösse der überhaupt erreichbaren Drehung nicht unerhebliche individuelle Differenzen zeigt. Während manche Individuen einen so grossen Drehungsbogen beschreiben können, dass der Hornhautrand hinter dem äussern Lidwinkel verschwindet, bleibt bei andern stets noch ein mehr als Millimeter breites Segment der Sclerotica sichtbar. Indessen abgesehen von Ausnahmen, welche in auffälligen Differenzen des anatomischen Baues ihre Erklärung finden (z. B. einseitige hochgradige Kurzsichtigkeit), ist die Beweglichkeit beider Augen gleich, so dass ein Unterschied in der Excursion der Augenbewegungen, der Regel nach, auf eine Muskellähmung desjenigen Auges bezogen werden darf, welches bei den associirten Bewegungen zurückbleibt.

Selbst wenn der Defect der absoluten Beweglichkeit zu gering ist, als dass er unzweifelhaft sichtbar wäre, so tritt doch die Beweglichkeitsstörung bei den associirten Augenbewegungen hervor. Supponiren wir den Fall einer rechtsseitigen Abducenslähmung, so werden bei den associirten Bewegungen nach links der musc. rectus externus des linken und der rectus internus des rechten Auges in gleichmässiger Weise zusammenwirken; bei der Bewegung nach rechts dagegen, werden die auf beide Augen gleichmässig vertheilten Innervationsimpulse nur für den gesunden rectus internus des linken, nicht für den paretischen rectus externus des rechten Auges genügen. Das linke Auge ist daher im Stande der Bewegung des Fixirobjectes genügend zu folgen, das rechte Auge bleibt, schon ehe es die Grenzen seiner absoluten Beweglichkeit erreicht hat, in der Bewegung zurück, es muss die Fixation aufgeben, eine abnorme Convergenz der Sehaxen und in

Folge dessen gleichnamige Doppelbilder treten ein. Bedeckt man nun das gesunde (linke) Auge mit der Hand oder mit einem mattgeschliffenen Glas, so kann das andere, wenn es die Grenze seiner absoluten Beweglichkeit noch nicht erreicht hatte, sich nun auf das Fixirobject einrichten, natürlich aber nur mit einer grösseren Kraftanstrengung als unter normalen Verhältnissen der Fall sein würde. Da aber die Innervationsimpulse auf beide Augen gleichmässig wirken, der gesunde rectus internus des linken Auges, also ebenso stark innervirt wird, wie der paretische rectus externus des rechten, so fällt die associirte Bewegung des linken Auges relativ zu stark aus, und es tritt eine noch stärkere abnorme Convergenz ein, als wenn das gesunde Auge zur Fixation benutzt wird.

Häufig geräth der Antagonist des gelähmten Muskels in einen Zustand von Verkürzung, welcher eine Ausdehnung der abnormen Convergenz über das ganze Blickfeld zur Folge hat. Es erklärt sich dies daraus, dass der Antagonist fortwährend in Function bleibt. So wird z. B. bei rechtsseitiger Abducenslähmung der rectus internus des befallenen Auges, sowohl bei den associirten Bewegungen nach links, als bei den Convergenzbewegungen in Thätigkeit gesetzt, ohne dabei das normale Gegengewicht in der Spannung des Abducens zu finden. In vielen Fällen entwickelt sich dieses paralytische Schielen schon in einer recht frühen Krankheitsperiode; bei einigermaassen beträchtlicher Abducenslähmung bleibt es nur ausnahmsweise aus. Doch kommen auch Fälle vor, in welchen im ganzen Verlaufe der Abducenslähmung ein eigentliches paralytisches Schielen sich nicht entwickelt, sondern die Convergenz nur in jenen Stellungen hervortritt, bei welchen die Thätigkeit des gelähmten Muskels erfordert wird. Höchst wahrscheinlich liegen dem frühzeitigen Auftreten oder gänzlichen Ausbleiben des paralytischen Schielens praeexistirende Elasticitätsverhältnisse der Augenmuskeln zu Grunde.

Die Diagnose der Abducenslähmung bietet wenig Schwierigkeiten; häufig ist die Beschränkung der Beweglichkeit so deutlich, dass schon dadurch die Diagnose gesichert wird; ist die Beweglichkeitsbeschränkung gering, so dass Zweifel übrig bleiben, so giebt die Prüfung der Doppelbilder eine sehr zuverlässige Untersuchungsmethode an die Hand. Die Diplopie tritt auf bei denjenigen Blickrichtungen, für welche die Wirkung des Abducens ungenügend ausfällt, und es wird die Distanz der Doppelbilder um so mehr zunehmen, je mehr die Wirkung des gelähmten Muskels beansprucht wird. Die methodische Prüfung der Doppelbilder geschieht am besten in der Weise, dass man ein scharf begrenztes leicht wahrnehmbares Fixationsobject (am besten eine hell brennende Kerzenflamme) benutzt, und das eine

Auge mit einem gefärbten (eventuell hellrothen) Glas versieht. Die Farbendifferenz der beiden Bilder erleichtert dem Patienten die gesonderte Auffassung derselben und giebt sofort Aufschluss darüber, welchem Auge jedes der Doppelbilder angehört. Supponiren wir wieder eine rechtsseitige Abducensparese, zunächst ohne secundäre Contraction des Antagonisten, so wird Einfachsehen vorhanden sein, in der linken Hälfte des Blickfeldes, bis zur Medianlinie oder auch über dieselbe hinaus, bis das Fixirobject dem rechten Auge gegenüber steht. Je mehr wir aber den Blick nach rechts wenden lassen, um so mehr bleibt das rechte Auge relativ zum linken zurück, es treten gleichnamige Doppelbilder auf, deren Distanz in merklicher Weise zunimmt, je mehr die Kerze nach rechts bewegt wird.

Die Grenzlinie, welche das Gebiet des Einfachsehens von dem der Diplopie trennt, findet sich je nach dem Grade der Lähmung, und je nachdem eine secundäre Contraction des Antagonisten eingetreten ist oder nicht, bald diesseits bald jenseits der Medianebene. Diese Grenzlinie hat ferner meistens keine verticale, sondern eine derartig schiefe Richtung. dass das Gebiet der Diplopie nach unten ein ausgedehnteres ist, als nach oben. Da nämlich fast alle Objecte in der oberen Hälfte des Blickfeldes mit parallelen Sehlinien zu betrachten sind, während mit gesenkter Blickrichtung sich in der Regel Convergenz verbindet, so finden wir überhaupt häufig auch unter pathologischen Verhältnissen beim Blick nach oben Neigung zu paralleler Sehaxenrichtung oder auch Divergenz, bei Blick nach unten Neigung zu Convergenz.

Endlich ist jene Grenze zwischen Einfach- und Doppeltsehen überhaupt keine feste und unabänderliche Linie, sie zeigt eine etwas verschiedene Lage, je nachdem man bei der Untersuchung vom Gebiete des Einfach- oder des Doppeltsehens ausgeht. Im ersteren Falle wird am binocularen Einfachsehen festgehalten, so lange die Verhältnisse der Innervation es irgend erlauben, während umgekehrt, wenn man vom Gebiete des Doppeltsehens aus das Fixirobject nach der andern Seite hin allmählig verschiebt, die Doppelbilder noch bei einer Stellung der Augen vorhanden zu bleiben pflegen, in welcher das binoculare Einfachsehen recht wohl hergestellt werden kann. Der Drang zum binocularen Einfachsehen widersetzt sich also dem Auseinanderweichen der Doppelbilder, so lange als es nur irgend möglich, er kommt weniger stark zur Geltung, wenn es sich darum handelt durch kräftige Innervationsimpulse bereits vorhandene Doppelbilder zu verschmelzen. Der Einfluss, den das Bedürfniss des binocularen Einfachsehens auf die Unterhaltung einer richtigen Augenstellung ausübt, lässt sich häufig deutlich nachweisen bei rückgängigen Augenmuskel-

lähmungen, bei welchen im grössten Theile des Blickfeldes das Einfachsehen wieder hergestellt ist. Bringt man z. B. in einem solchen Falle von Abducensparese durch verticalablenkende Prismen übereinander stehende Doppelbilder hervor, so zeigen dieselben im Grenzgebiete des binocularen Einfachsehens neben dem Höhenunterschied auch eine gleichnamige Seitenablenkung. Es liegt darin der Beweis, dass das Einfachsehen nur mit Hülfe ungewöhnlich starker Innervationsimpulse unterhalten werden konnte, welche aufzubieten kein Grund vorliegt, sobald durch vertical ablenkende Prismen eine binoculare Verschmelzung der Netzhautbilder unmöglich gemacht wird.

Hat sich paralytischer Strabismus convergens entwickelt, so breitet sich nebst der falschen Stellung des Auges auch die Diplopie über das ganze Blickfeld oder den grössten Theil desselben aus. Die Diagnose zwischen paralytischen und typischen Strabismus convergens ist nicht schwierig, trotzdem dass ein ursprünglich paralytisches Schielen in typisches übergehen kann, wenn nämlich nach Heilung der Lähmung Strabismus convergens zurückbleibt. Wir werden alle Fälle zum paralytischen Schielen rechnen, in welchen die Kennzeichen der Augenmuskellähmung noch fortbestehen und sich durch die objectiv nachweisbare Beweglichkeitsbeschränkung und durch das Verhalten der Doppelbilder nachweisen lassen. Ist beim typischen Schielen überhaupt Diplopie vorhanden, so bleibt die gegenseitige Entfernung der Doppelbilder im ganzen Blickfelde ungefähr dieselbe, während beim paralytischen Schielen Diplopie zwar ebenfalls im ganzen Blickfelde vorhanden ist, aber eine deutliche Zunahme der gegenseitigen Entfernung der Doppelbilder sich um so mehr bemerklich macht, je mehr wir die Wirkung des paretischen Muskels beanspruchen.

Bemerkenswerth ist, dass in einzelnen Fällen die Klagen der Patienten sich nicht auf Diplopie, sondern nur auf Undeutlichsehen beziehen. Der ursprüngliche Sinneseindruck ist ja in der That der, dass verschiedenes undeutlich durcheinander erscheint, da jedes Auge einen andern Theil des Gesichtsraumes sieht; während es Sache der Beobachtung ist, die zu einander gehörenden Doppelbilder im Gesichtsfeld aufzufinden. Diese Form des Undeutlichsehens, welche man gewöhnlich als „verkapptes Doppeltsehen“ bezeichnet, characterisirt sich sehr einfach dadurch, dass mit jedem Auge einzeln deutlich gesehen wird, da die Störung nur beim binocularen Sehen auftritt. In den meisten Fällen dieser Art gelingt es übrigens auch die Diplopie als solche zur Wahrnehmung zu bringen, wenn man das eine Auge mit einem rothen Glas versieht und als Fixirobject eine Kerzenflamme benutzt. Dieselbe Erscheinung kann natürlich bei allen Augenmuskellähmungen vorkommen.

Ein sehr eigenthümliches Krankheitsbild bieten jene Fälle dar, in welchen das mit der Muskellähmung behaftete Auge, wegen Schwachsichtigkeit des andern dennoch zur Fixation benutzt wird. Nehmen wir wieder den Fall einer rechtsseitigen Abducensparese an, aber mit Schwachsichtigkeit des linken Auges, so geräth das letztere aus den oben (pag. 134) auseinander gesetzten Gründen in eine starke secundäre Ablenkung. Der Patient wird sich uns daher mit einem starken linksseitigen Strabismus convergens bei vollständig freier Beweglichkeit dieses Auges vorstellen, und letzteres wird daher zunächst als das leidende erscheinen. Dennoch wird durch eine genaue Vergleichung der Beweglichkeit beider Augen und durch das Verhalten der Doppelbilder (wenn das schwachsichtige Auge ein dazu ausreichendes Sehvermögen besitzt), das rechte leicht als der Sitz der Muskellähmung erkannt werden können.

Gewöhnlich tritt in diesen Fällen ein Symptom, welches auch sonst bei Augenmuskellähmungen vorkommt, mit besonderer Deutlichkeit hervor, nämlich eine schiefe Kopfhaltung. Theils um die Wirkung des gelähmten Abducens durch Drehung des Kopfes einigermaassen zu ersetzen, theils um das Gebiet des Einfachsehens möglichst nach vorn zu verlegen, wird der Kopf nach der Seite des gelähmten Muskels gedreht.

Die meisten Fälle von Abducensparese lassen sich auf rheumatische Ursachen zurückführen, häufig gehen in diesem Falle rheumatische Schmerzen in der betreffenden Kopfhälfte, besonders in der Schläfengegend vorher oder dauern auch nach dem Eintritt der Lähmung noch fort. Seltener ist Syphilis als Veranlassung zu nennen. In manchen Fällen liegen locale Ursachen in der Orbita vor und endlich tritt Abducensparese (wie Augenmuskellähmungen überhaupt), als Symptom eines Cerebral oder Spinalleidens ein; manchmal sogar als erstes Symptom dieser Erkrankungen. Auch als angeborenes Leiden kommen einzelne Fälle vor, oder sie entwickeln sich ohne bekannte Ursachen in den Kinderjahren. Die Prognose ist durchschnittlich nicht ungünstig, vorausgesetzt dass die Patienten im Stande sind, eine regelrechte Behandlung zu gebrauchen. Aber auch bei normalem Heilungsverlauf beträgt die Krankheitsdauer durchschnittlich etwa zwei Monat. Die secundäre Contraction des Antogonisten verliert sich in der Regel in dem Maasse, als die Lähmung sich zurückbildet, geht die Lähmung nicht vollständig zurück, so wird der Uebergang in bleibendes convergirendes Schielen wahrscheinlicher; die Beschwerden der Diplopie pflegen dann zwar nicht ganz zu verschwinden, aber erträglicher zu werden.

Für die Therapie ist hauptsächlich die Krankheitsursache zu

berücksichtigen. Rheumatische Lähmungen erfordern zunächst sorgfältige Vermeidung aller Schädlichkeiten. Aufenthalt in warmen Zimmern mit möglichster Vermeidung von Temperaturwechseln, Warmhalten der betreffenden Kopfhälfte durch Watte oder Tücher, diaphoretisches Verfahren, eventuell ein Emeticum, empfehlen sich für die früheste Krankheitsperiode. Rheumatische Schmerzen in der Schläfe oder überhaupt in der betheiligten Kopfhälfte, welche anfänglich häufig vorhanden sind, werden durch locale Blutentziehungen in entschieden günstiger Weise beeinflusst. Im weiteren Krankheitsverlauf werden ableitende Mittel indicirt, Vesicatore in den Nacken, Einpinselung von Jodtinctur in die Stirn und Schläfe u. s. w. Auch Electricität leistet in den späteren Krankheitsperioden oft gute Dienste, und obwohl die electrische Behandlung der Muskeln, wegen ihrer tiefen Lage nicht in so directer Weise möglich ist wie bei andern Muskeln, so scheinen doch einzelne Stromschleifen den gelähmten Muskel erreichen zu können.

Die Indicationen, welche sich aus dem Vorhandensein von Syphilis, von cerebralen oder spinalen Erkrankungen ergeben, sind als ins Gebiet der speciellen Pathologie gehörig hier nicht weiter auseinander zu setzen.

Als Palliativmittel zur Beseitigung der Diplopie empfiehlt es sich eine Brille tragen zu lassen, bei welcher das erkrankte Auge mittelst eines mattgeschliffenen Glases verdeckt wird. Die Idee die Doppelbilder durch Prismen zu vereinigen liegt nahe, lässt sich aber nur selten in Ausführung bringen. Die Gründe, welche dem Gebrauch von Prismen entgegenstehen, liegen hauptsächlich darin, dass bei nur einigermaassen hochgradiger Lähmung die Distanz der Doppelbilder viel zu beträchtlich ist, als dass sie sich durch Prismen, welche als Brillen getragen werden können, vereinigen liessen. Prismen von mehr als 6^0 bis 7^0 kann man, theils wegen der Schwere des Glases, theils wegen der Farbenzerstreuung kaum zu diesem Zwecke verwenden. Werden also beide Augen in symmetrischer Weise mit solchen Prismen versehen, so erhält man die Wirkung eines Prisma von 12^0 bis 14^0, was meistens unzureichend ist.

Ein zweiter sehr wesentlicher Grund gegen die Anwendung von Prismen besteht aber darin, dass die Distanz der Doppelbilder, je nach der Blickrichtung sehr verschieden ausfällt. Wenn z. B. bei rechtsseitiger Abducensparese in der linken Hälfte des Blickfeldes Einfachsehen besteht, während bei geradeaus gerichteter Blickrichtung Doppelbilder vorhanden sind, welche sich durch ein Prisma von 12^0 bis 14^0 corrigiren lassen, so würde es doch nicht zweckmässig sein, derartige prismatische Brillen tragen zu lassen. Wegen der Zunahme des Abstandes in der rechten Hälfte des Blickfeldes, würden

sie nämlich für diese Blickrichtungen nicht genügen, die Doppelbilder zu vereinigen, während in der linken Hälfte des Blickfeldes, in welcher normales Einfachsehen bestand, die Prismen gekreuzte Doppelbilder und eine dieselben compensirende Sehaxenconvergenz provociren würden. Man würde also unter diesen Umständen eine secundäre Contraction des Antagonisten herbeiführen und die Entwicklung von Strabismus convergens begünstigen.

Die Correction der Diplopie durch prismatische Brillen ist demnach nur dann indicirt, wenn bereits secundäre Contraction des Antagonisten und in Folge dessen eine über das ganze Blickfeld ausgebreitete Diplopie vorhanden ist; und die Prismen sind nur so stark zu wählen, dass sie lediglich denjenigen Theil der Diplopie corrigiren, welcher auf Rechnung jener Contraction des Antagonisten zu setzen ist, d. h. sie sind auszusuchen für eine Stellung, bei welcher der paretische Muskel nicht beansprucht wird. Da indessen, wie oben bemerkt, überhaupt nur verhältnissmässig schwache Prismen anwendbar sind, so handelt es sich dabei meistens um Fälle, welche der Heilung bereits sehr nahe stehen. Manchmal aber ist unter diesen Umständen die Anwendung prismatischer Gläser (mit dem brechenden Winkel nach innen) wirklich empfehlenswerth, weil in dem Maasse als das Gebiet des binocularen Einfachsehens vergrössert wird, auch die Innervationsimpulse zunehmen, welche im Dienste des binocularen Einfachsehens auf den gelähmten Muskel geleitet werden.

Ein ähnlicher Zweck, d. h. eine Uebung des paretischen Muskels im Dienste des binocularen Einfachsehens lässt sich auf andere Weise verfolgen. Man lässt den Patienten irgend ein, im Gebiete des Einfachsehens gelegenes Object fixiren, und dann dasselbe langsam und mit Festhalten des Einfachsehens, in das Gebiet des Doppeltsehens bewegen; oder was im Effect dasselbe ist, man lässt bei unveränderter Lage des Objectes die Kopfhaltung in entsprechendem Sinne ändern.

Uebergang in convergirendes Schielen kann ausnahmsweise zu Stande kommen, trotz vollständig geheilter Lähmung. Sind in solchen Fällen beide Augen gleich in Bezug auf Refraction und Sehschärfe, so entwickelt sich gewöhnlich Strabismus convergens alternans, welcher durch Tenotomie des einen, oder beider recti interni operativ zu beseitigen ist. Häufiger geschieht Uebergang in convergirendes Schielen bei nicht vollständig geheilten Lähmungen. Neben der Tenotomie des rectus internus kann dann die Vornährung des externus zur Frage kommen.

Alle derartigen operativen Eingriffe dürfen indessen erst dann vorgenommen werden, wenn die Lähmung entweder vollständig geheilt, oder bereits veraltet ist, so dass eine weitere Besserung der-

selben nicht mehr in Aussicht steht. Vorschnelles Operiren nämlich kann sich dadurch strafen, dass ein anfänglich befriedigender Operationseffect, wenn nachher dennoch eine Heilung der Lähmung eintritt, in die entgegengesetzte Ablenkung umschlägt.

Oculomotoriuslähmung.

Oculomotoriuslähmung giebt, wenn sie complet ist, ein sehr prägnantes Krankheitsbild. Das obere Augenlid ist gesunken und bedeckt die Cornea, der äussere Augenwinkel steht meistens merklich tiefer als der der andern Seite; heben wir das obere Lid auf, so steht das Auge gewöhnlich nach aussen gewendet und kann nur unvollkommen, kaum bis zur Mitte der Lidspalte nach innen gedreht werden; die Bewegung nach oben fehlt ganz, weil beide dahin wirkende Muskeln (rectus superior und obliquus inferior) gelähmt sind, die Bewegung nach unten wird nur noch durch den obliquus superior geleistet, ist daher unvollständig, und besonders bei ausgesprochener Aussenwendung der Cornea, mit einer wahrnehmbaren Rollung verbunden, bei welcher das obere Ende des verticalen Meridians sich nach innen neigt. Die Pupille ist mittelgross erweitert, die Accommodation aufgehoben. Manchmal wird auch ein geringes Hervortreten des Auges (Exophthalmus paralyticns) bemerkt, wegen der verringerten elastischen Spannung der den Bulbus nach hinten ziehenden drei vom Oculomotorius versorgten musculi recti.

Das Krankheitsbild einer completen Oculomotoriuslähmung ist demnach ein so prägnantes, dass eine Controllirung der Diagnose durch Prüfung der Doppelbilder kaum nothwendig erscheint. Wohl aber kann eine solche Vervollständigung der Untersuchung wünschenswerth werden bei unvollständigen Lähmungen. Supponiren wir wieder eine rechtsseitige Lähmung, von welcher alle Oculomotoriusaeste mehr oder weniger betroffen sind, so werden zunächst, entweder im ganzen Blickfeld oder doch beim Blick nach links, gekreuzte Doppelbilder vorhanden sein, deren Distanz zunimmt, je weiter sich das Fixirobject nach links bewegt. Beim Blick nach oben würde das rechte Auge zurückbleiben, sein Doppelbild also, ausser dem gekreuzten Seitenabstand auch noch eine nach oben hin zunehmende Höhenabweichung zeigen; ebenso würde beim Blick nach unten ein Höhenunterschied auftreten, jedoch mit Umkehrung der Verhältnisse, das Bild des rechten Auges würde tiefer stehen.

Sind bei incompleter Oculomotoriuslähmung nur einzelne Muskeln betheiligt, andere ganz frei, so kann die Diagnose sehr complicirt

werden, besonders wenn incomplete Lähmungen in beiden Augen zugleich auftreten. Andererseits indessen wird die Diagnose dadurch unterstützt, dass der levator palpebrae superioris selten ganz frei bleibt und seine Störung leicht erkennen lässt, und dass auch die Accommodation und die Iris häufig mit befallen werden.

Es wird ausserdem jede Beschränkung der Beweglichkeit nach oben, wenn sie überhaupt auf einer Muskellähmung beruht, auf den Oculomotorius zu beziehen sein, von welchen beide nach oben wirkenden Muskeln, rectus superior und obliquus inferior innervirt werden. Eigentliche diagnostische Schwierigkeiten bleiben also nur übrig für das entgegengesetzte Muskelpaar, von welchen nur der rectus inferior dem Oculomotorius angehört, während der obliquus superior seinen eignen Nerv hat. Die Differentialdiagnose zwischen beiden wird bei der Trochlearislähmung zur Sprache kommen.

Die Beschwerden des Patienten sind die der Diplopie und Accommodationslähmung, wenn nicht wie gewöhnlich das Auge durch die Ptosis des oberen Lides überhaupt vom Sehact ausgeschlossen wird. Muss das kranke Auge wegen Untauglichkeit des andern zur Fixation benutzt werden, so befinden sich die Patienten in einer sehr unglücklichen Lage. Nicht nur die bereits bei Abducenslähmung erwähnte, unter analogen Bedingungen auftretende starke secundäre Ablenkung des andern Auges, sondern noch andere viel wesentlichere Uebelstände machen sich bemerklich, welche zwar bei Abducenslähmung auch vorhanden und nachweisbar, aber weniger störend sind.

Bei allen Augenmuskellähmungen nämlich, wird bei Fixation mit dem kranken Auge, das Gesichtsfeld falsch projicirt, sobald die Thätigkeit des paretischen Muskels beansprucht wird.*) Am leichtesten kann man sich davon bei Abducenslähmung überzeugen. Man lasse das gesunde Auge schliessen, mit dem kranken ein nach aussen gelegenes Object fixiren und den Patienten mit dem Finger schnell auf das Fixirobject zustossen. Die Hand wird dabei zu weit nach aussen geführt, vorausgesetzt, dass die Bewegung nicht etwa so langsam geschieht, dass der Gang des Fingers mit dem Gesicht controlirt und die Abweichung desselben vom Ziele corrigirt werden kann. Um nämlich dem Auge die erforderliche Stellung zu geben, muss der paretische Abducens einen starken Innervationsimpuls empfangen, welcher für normale Verhältnisse der Innervation eine weit excursivere Zusammenziehung des Muskels bewirken würde. Es entspringt hieraus für den Kranken die Täuschung, als richte er das Auge weit

*) v. Graefe. Arch. f. Ophth. I. 1. pag. 18.

mehr nach aussen als wirklich der Fall ist. und demgemäss versetzt er auch das ganze Gesichtsfeld zu weit nach derselben Seite seines Körpers hin.

Obgleich diese falsche Projection des Gesichtsfeldes bei Abducenslähmung leicht nachweisbar ist, so ergeben sich doch daraus nur selten Störungen, auch wenn das befallene Auge zur Fixation benutzt werden muss; anders aber verhält es sich bei Oculomotoriuslähmung, wegen der beträchtlichen Anzahl der betheiligten Muskeln. Das Gesichtsfeld wird in schnellem Wechsel, je nach der verschiedenen Blickrichtung, nach den verschiedensten Seiten hin falsch projicirt; bald zu viel nach der Seite, bald nach oben, bald nach unten. Das Missverhältniss zwischen der Kraftanstrengung der Augenmuskeln und der dadurch erreichten wirklichen Augenbewegung, macht sich dem Patienten als eine Scheinbewegung der Objecte bemerklich und dies hat ein Schwindelgefühl zur Folge, welches den Gang sehr unsicher macht und bei einigermaassen schneller Bewegung zum totalen Verlust des Gleichgewichts führen kann.

In Bezug auf die Aetiologie ist zu bemerken, dass der Oculomotoriuslähmung relativ häufig Syphilis zu Grunde liegt. Ausserdem können, wie bei den andern Augenmuskellähmungen, rheumatische Veranlassungen, Erkrankungen des centralen Nervensystems, Veränderungen an der Basis cranii oder in der Orbita u. s. w. als Ursache auftreten.

Die Therapie hat in erster Linie die Krankheitsursache z. B. Syphilis zu berücksichtigen; im Uebrigen ist auf das bei der Abducenslähmung gesagte zu verweisen.

Bleibt bei Ablauf der Lähmung Strabismus divergens zurück, so ist derselbe durch Tenotomie der recti externi, eventuell beim Vorhandensein eines erheblicheren Beweglichkeitsdefectes von Seiten des rectus internus durch gleichzeitige Vorlagerung des letzteren Muskels zu beseitigen. Complicirter wird die therapeutische Aufgabe, wenn sich die Bewegung nach oben oder unten nur unvollständig wiederherstellt. Nur bei sehr beträchtlichem Höhenunterschied würde die Vornährung des rectus inferior oder superior Anwendung finden. Geringere Beweglichkeitsdefecte räth v. Graefe*) durch eine Tenotomie des in gleicher Richtung wirkenden rectus superior oder inferior des andern Auges auszugleichen. Ist z. B. das rechte Auge nach oben schielend mit einem Beweglichkeitsdefect nach unten, so wird eine Tenotomie des rectus inferior am linken Auge den Effect haben, dass jetzt dieses Auge ebenfalls nach oben weicht, und ebenfalls einen

*) Klin. Monatsbl. für Augenheilk. 1864. pag. 1.

Beweglichkeitsdefect nach unten zeigt. Ist auf diese Weise ein harmonisches Zusammenwirken der Augenmuskeln wieder angebahnt, der Effect aber noch nicht ausreichend, so könnte auch noch der rectus superior des rechten Auges zurückgelagert werden.

Diesem Verfahren steht zwar der Einwurf entgegen, dass bei den Bewegungen nach oben oder unten stets ein musc. rectus und ein obliquus zusammenwirken, während einer regelrechten operativen Technik eben nur die musc. recti zugänglich sind, doch lehrt die Erfahrung, dass auch nach Tenotomie des rectus superior oder inferior die anfänglich vorhandene Störung im Zusammenwirken mit dem zugehörigen Obliquus unter dem regulirenden Einfluss des binocularen Einfachsehens bald wieder ausgeglichen wird.

Trochlearislähmung.

Der musc. obliquus superior wirkt unter physiologischen Verhältnissen stets mit dem rectus inferior zusammen, beide drehen das Auge nach unten und verhalten sich für das Zustandekommen dieser Bewegung dem Willen gegenüber, wie ein einfacher Muskel. Fällt nun die Beihülfe des obliquus superior aus, und tritt daher beim Blick nach unten der rectus inferior allein in Thätigkeit, so wirkt derselbe, wenn wir von einer zur Medianlinie parallelen Sehaxenrichtung ausgehen, nicht ausschliesslich nach unten, sondern zugleich etwas nach innen; die Cornea wird folglich nach unten gedreht, gleichzeitig aber der Medianebene angenähert. Ferner aber wird die Wirkung des rectus inferior auf die Höhenstellung der Cornea dann am grössten ausfallen, wenn der Muskel sich in Richtung eines grössten Kreises an den vorderen Umfang des Bulbus anschmiegt, und dies wird bei einer lateralen Blickrichtung der Fall sein, bei welcher die Blicklinie und eine die hintere und vordere Insertion des Mukels verbindende Linie, dieselbe Richtung haben. Je mehr dagegen das Auge nach innen gewendet wird, um so grösser wird der Winkel zwischen der Blicklinie und der Richtung des Muskelzuges. Nur ein Theil der Wirkung des Muskels kann also darauf verwendet werden die Cornea nach unten zu drehen, ein anderer Theil der Muskelkraft wird auf eine Rollung des Auges um die Blicklinie hinwirken. Hat also bei Trochlearislähmung des rectus inferior die Blickrichtung nach unten allein zu besorgen, so wird der nach unten auftretende Beweglichkeitsdefect, am geringsten ausfallen, beim Blick nach aussen unten, dagegen umgekehrt beim Blick nach innen unten am merkbarsten sein.

Es werden indessen durch Lähmung des obliquus superior nicht

nur die Muskelkräfte verringert, welche das Auge nach unten drehen, sondern es kommt ausserdem der elastische Widerstand in Betracht, welchen die antagonistische Muskelgruppe dieser Drehung entgegensetzt. An dem antagonistischen Verhältniss zwischen rectus inferior und superior wird allerdings nichts geändert, dagegen findet der obliquus inferior an dem gelähmten Trochlearis nicht mehr sein normales Gegengewicht. Die hierdurch herbeigeführten Effecte sind ebenfalls je nach der Blickrichtung verschieden. Da bei medialer Blickrichtung die Schleife, welche die musc. obliqui um den hinteren Umfang des Bulbus bilden, sich am meisten einem grössten Kreise annähert, so wird sich hierbei auch der elastische Widerstand den der obliquus inferior der Senkung des Blickes entgegensetzt am fühlbarsten machen. Die Richtung des obliquus inferior fällt jedoch nicht völlig mit der eines grössten Kreises zusammen, und es wird daher die Dehnung welche dieser Muskel beim Blick nach unten erfährt, nicht nur der Bewegung hemmend entgegen treten, sondern gleichzeitig eine Rollung des Auges um die Blicklinie veranlassen, durch welche der verticale Meridian in abnormer Weise nach aussen geneigt wird. Diese Rollung wird um so stärker ausfallen, je weiter der Blick nach der Schläfenseite hin gerichtet wird. Aber auch bei medialer Blickrichtung wird jene pathologische Meridianneigung nicht ausbleiben, da bei dieser Stellung des Auges der rectus inferior als Nebenwirkung dieselbe Rollung um die Blicklinie hervorbringt.

Für den objectiven Nachweis der Stellungsanomalie ist besonders das Zurückbleiben des leidenden Auges beim Blick nach innen unten zu verwerthen. Da bei medialer Richtung der Blicklinie, der rectus inferior am wenigsten, der Trochlearis dagegen am meisten auf die Bewegung der Cornea nach unten wirkt, so wird z. B. die Lähmung des obliquus superior im rechten Auge die Folge haben, dass ein nach links und unten gelegenes Object nur vom linken Auge richtig fixirt wird, während das rechte Auge in der Bewegung zurückbleibt, die Cornea also eine relativ zum Fixirobject zu hohe Stellung einnimmt. Manchmal aber ist bei incompleter Trochlearislähmung der Beweglichkeitsdefect so gering, dass er schwer zu constatiren ist. Lässt man die Augen abwechselnd nach innen und unten richten, so zeigt bei Fixation mit dem kranken Auge, das gesunde, aus den oben auseinandergesetzten Gründen, eine associirte Ablenkung nach unten.

Die Diplopie gestaltet sich auf Grund der gegebenen Verhältnisse folgendermaasssen: In der oberen Hälfte des Blickfeldes ist Einfachsehen vorhanden, beim Blick nach unten treten gleichnamige Doppelbilder auf, welche zugleich einen Höhenunterschied zeigen.

Supponiren wir rechtsseitige Trochlearislähmung, so wird das Bild des rechten Auges das tiefer stehende sein, und es würde der Höhenunterschied beim Blick nach links zunehmen, beim Blick nach rechts dagegen sich verringern. Gleichzeitig wird eine Schiefstellung der Doppelbilder bemerkt, so dass dieselben mit ihren oberen Enden sich zu einander neigen. Gewöhnlich wird von den Patienten das tiefer stehende Doppelbild für näher gehalten als das andere; es handelt sich hierbei um einen Irrthum in Bezug auf die Taxation der Entfernungen, welcher gewiss nicht zu verwundern ist, da die richtige Wahrnehmung der Tiefendimension eben wesentlich abhängt, vom binocularen Einfachsehen. Auch kommt dieses scheinbare Näherstehen des tieferen Bildes nicht nur bei Trochlearisparese vor, sondern findet sich fast ausnahmlos bei Diplopie mit übereinanderstehenden Doppelbildern. Die Gesichtstäuschung findet, wie Förster*) zuerst erörtert hat, ihre Erklärung darin, dass von mehreren verschieden weit entfernten Objecten, welche in einer horizontalen Fläche vor uns liegen, die näher gelegenen ihre Netzhautbilder auf den oberen Theilen der Retina entwerfen. Es entwickelt sich daraus die Neigung das tiefere, folglich einem weiter nach oben gelegenen Theil der Retina angehörende Doppelbild, auf ein näheres Object zu beziehen als das andere.

In diagnostischer Beziehung ist das Hauptgewicht darauf zu legen, dass die Diplopie nur die untere Hälfte des Blickfeldes einnimmt, und dass der Höhenunterschied zunimmt bei medialer Blickrichtung des leidenden Auges. Die gleichnamige Stellung der Doppelbilder kann fehlen, es kann sogar eine leichte Kreuzung derselben vorhanden sein, in Fällen nämlich in denen ein elastisches Uebergewicht der recti externi praeexistirte, welches aber im Interesse des binocularen Einfachsehens durch eine stärkere Anspannung der Interni überwunden wurde. Tritt unter diesen Umständen Diplopie ein, so fällt damit auch jeder Grund zu einer stärkeren Innervation der Interni fort, und das elastische Uebergewicht der externi wird sich ungestört geltend machen. Die Beschwerden bestehen hauptsächlich in der Diplopie bei nach unten gerichtetem Blick; besonders beim Treppensteigen pflegt sich die Störung recht unangenehm bemerklich zu machen.

Es ist endlich noch die Differentialdiagnose zwischen Lähmung des obliquus superior und rectus inferior zu erwähnen. Auch im letzteren Fall wird die Bewegung nach unten beeinträchtigt und es sind im untern Theil des Blickfeldes Doppelbilder vorhanden, welche

---

*) Verhandlungen der Breslauer medicin. Section. 1859. 60.

eine seitliche Abweichung und einen Höhenunterschied zeigen. Aber die seitliche Abweichung findet in gekreuzter Richtung statt (weil der obliquus superior, welcher jetzt die Bewegung nach unten allein oder vorwiegend besorgt, die Cornea zugleich nach aussen ablenkt) und der Höhenunterschied nimmt zu bei lateraler Blickrichtung des befallenen Auges. Auch die Schiefheiten der Doppelbilder haben die entgegengesetzte Neigung, sie divergiren nach oben.

Aetiologie und Therapie sind dieselben, wie bei den andern Augenmuskellähmungen.

Augenmuskelkrämpfe.

Da Krämpfe der Augenmuskeln als Symptom cerebraler Erkrankungen nicht selten vorkommen, so ist nicht zu bezweifeln, dass ähnliche Zustände auch als selbstständige Krankheiten auftreten können. Die hierüber vorliegenden Beobachtungen sind indessen wenig zahlreich und zum Theil auch einer abweichenden Deutung fähig. Jedenfalls kann man behaupten, dass wenn Krämpfe der Augenmuskeln überhaupt als selbstständige Krankheitsformen vorkommen, dies zu den seltensten Ausnahmen gehört.

Strabismus.

Schielen in der allgemeinsten Bedeutung des Wortes ist vorhanden, sobald sich die Sehaxen nicht in dem fixirten Punkte schneiden, oder was dasselbe besagt, sobald der fixirte Punkt nur in dem einen Auge auf der macula lutea, in dem andern an einer excentrisch gelegenen Stelle sein Netzhautbild entwirft. Wir haben im vorigen Kapitel gesehen, dass dieser Zustand als unausbleibliches Symptom von Augenmuskellähmungen auftritt, und haben den Ausdruck paralytisches Schielen mehrfach angewendet.

Aus dem Gesetz der gleichmässigen Innervation beider Augen ergiebt sich für das paralytische Schielen die Consequenz, dass dabei die Ablenkung je nach der Stellung des Auges sehr verschieden ausfällt, sie wird um so erheblicher je mehr die Mitwirkung des gelähmten Muskels verlangt wird. Eine andere Consequenz desselben Gesetzes ist die starke secundäre Ablenkung, in welche das gesunde Auge verfällt, sobald das kranke zur Fixation gebraucht wird, in einer Richtung, in welcher die Thätigkeit des gelähmten Muskels beansprucht wird.

Aus demselben Gesetze der gleichmässigen Innervation beider Augen ergiebt sich für das typische, sogenannte concomitirende Schielen mit dem wir uns hier zu beschäftigen haben, dass das schielende Auge die Bewegungen des gesunden in gleichmässiger Weise begleitet, und dass beim Wechsel der Fixation zwischen beiden Augen, die associirte Ablenkung des für gewöhnlich zur Fixation benutzten, der des schielenden Auges gleich ist. Die Ausnahmen, die von dieser Regel durch besondere Umstände bedingt werden, sollen weiterhin ihre Erwähnung finden, im allgemeinen aber sind die eben entwickelten Sätze vollkommen ausreichend um das paralytische Schielen von dem typischen zu unterscheiden.

Strabismus convergens.

Strabismus convergens steht, wie Donders nachgewiesen hat, in der überwiegenden Mehrzahl der Fälle in Verbindung mit Hypermetropie. Häufig genug ist dieselbe manifest, aber auch dann, wenn das Sehvermögen für die Ferne durch Convexgläser nicht zunimmt, ja sogar wenn die Patienten behaupten, mit schwachen Convexgläsern schlechter in die Ferne zu sehen als mit blossen Augen, ist Hypermetropie noch nicht ausgeschlossen; gar nicht selten ist mit Strabismus convergens ein auffallend hoher Grad von latenter Accommodationsanspannung verbunden, welcher auch einer energischen Atropinisirung nur langsam weicht. Es hat sich ferner bei den Dondersschen Untersuchungen ergeben, dass es nicht gerade die höchsten Grade von Hypermetropie sind, welche am häufigsten zu Strabismus convergens Veranlassung geben, sondern mehr die mittleren und geringen.

Die physiologische Begründung des Zusammenhanges zwischen Hypermetropie und Strabismus convergens ergiebt sich aus dem Wesen dieser Refractionsanomalie. Es ist bekannt, dass hypermetropische Augen zum Deutlichsehen, eine relativ starke Accommodationsanspannung bedürfen, es ist ferner bekannt, dass ein physiologischer Zusammenhang besteht zwischen der Convergenzbewegung und der Accommodationsanspannung, in der Art, dass mit Zunahme der Convergenz auch das relative Accommodationsterrain dem Auge näher rückt und es ist somit begreiflich, dass Hypermetropen leicht in die Lage kommen werden, zu stark zu convergiren, um das relative Accommodationsterrain dem Auge anzunähern. Während sonst die Hypermetropen häufig genöthigt sind, beim Sehen in die Nähe die ganze disponible Accommodationskraft zu erschöpfen und mit dem relativen Nahepunkt zu arbeiten, gewinnen sie durch eine verhältnissmässig zu starke Convergenz den Vortheil, das ganze relative Accommodationsterrain dem Auge anzunähern. Sie verbrauchen deshalb beim Arbeiten nicht mehr die ganze disponible Accommodationskraft, sondern nur einen geringeren Theil derselben, arbeiten also mit relativ geringer Accommodationsanspannung. Kann demnach Hypermetropie ihrer Natur nach die Veranlassung dazu geben, dass sich die Gewohnheit entwickelt jede Accommodationsanspannung mit einer relativ zu starken Sehaxenconvergenz zu verbinden, so müssen wir nun ferner fragen, warum nicht alle Hypermetropen schielen? Es ist ersichtlich, dass der eben auseinander gesetzte Vortheil mit relativ geringer Accommodationsanspannung zu arbeiten, erkauft werden muss durch Aufopferung des

binocularen Einfachsehens. Unter welchen Umständen wird nun das Bedürfniss die Accommodation zu schonen überwiegen, oder statt dessen das binoculare Einfachsehen den Sieg davon tragen? Zunächst wird wenig Veranlassung vorliegen, das binoculare Sehen zu opfern, wenn trotz relativ zu starker Convergenz dennoch keine scharfen Netzhautbilder erreicht werden können, wie es bei den höchsten Graden der Hypermetropie der Fall ist. Für die mittleren und niederen Grade der Hypermetropie wird dagegen die Veranlassung, die Vortheile des binocularen Einfachsehens gegen eine bequeme monoculare Fixation einzutauschen, dann gegeben sein, wenn irgend welche Ursachen die binoculare Fixation weniger werthvoll machen. Als solche Ursachen sind zunächst Unterschiede im Refractionszustande, oder in der Sehschärfe der beiden Augen zu nennen. Dass bei Refractionsdifferenz immer nur auf dem einen Auge ein scharfes Netzhautbild zu Stande kommt, wurde pag. 70 auseinandergesetzt, ebenso wirken einseitiger Astigmatismus, Hornhautflecke u. s. w. Aber auch bei untadelhaften Netzhautbildern werden Differenzen in der Sehschärfe denselben Effect in Bezug auf das binoculare Sehen ausüben. Es ist hier besonders an jene Formen von Amblyopia congenita zu erinnern, welche sich ebenfalls häufiger bei Hypermetropie als bei jedem andern Refractionszustand vorfinden. Sind auf beiden Augen fehlerfreie und zugleich scharf wahrgenommene Netzhautbilder vorhanden, so wird der Drang, dieselben zu einem binocularen Sammelbild zu verbinden, viel wirksamer sein, als wenn auf dem einen Auge ein verwaschenes oder undeutlich wahrgenommenes Netzhautbild, auf dem andern ein klares Netzhautbild und bessere Sehschärfe vorhanden sind.

So unzweifelhaft die eben genannten von Donders angeführten Momente bei convergirendem Schielen sich häufig vorfinden, so ist doch daran zu erinnern, dass sie für sich allein nicht nothwendig zu Strabismus convergens führen. Denn es ist durchaus keine Seltenheit bei beiderseitiger Hypermetropie erhebliche Differenzen in der Refraction oder in der Sehschärfe, oder in beiden Richtungen zugleich zu finden, ohne dass Schielen vorhanden ist, sondern mit Fortbestehen eines normalen binocularen Sehactes.

Es müssen also noch anderweitige begünstigende Momente dazu kommen, welche den Ausschlag dafür geben, ob sich Strabismus convergens entwickeln wird oder nicht. Vielleicht ist es in dieser Beziehung nicht ohne Einfluss, dass wenigstens meinen Beobachtungen nach, in einer recht erheblichen Anzahl der Fälle auch das nicht schielende Auge keine volle Sehschärfe besitzt; es wird dabei das Bestreben auftreten, möglichst grosse Netzhautbilder zu gewinnen,

durch stärke Annäherung des Objectes, was wiederum eine starke Anspannung der Accommodation erfordert und die Neigung zur Sehaxenconvergenz erhöht. In derselben Richtung werden alle Einflüsse wirken, welche die Kräfte des Accommodationsmuskels, wenn auch nur vorübergehend herabsetzen, also Erkrankungen und Schwächezustände verschiedener Art. Verringerung der Accommodationsbreite kann für jugendlichen Individuen, nicht nur bei Hypermetropie, sondern selbst bei Emmetropie Ursache von Strabismus convergens werden.*)

Es kommen ferner noch Ursachen in Betracht, welche die Convergenz erleichtern oder die Unterhaltung einer parallelen Sehaxenrichtung erschweren. In dieser Beziehung hat Donders**) nachgewiesen, dass die Abweichung der Gesichtslinie von der Hornhautmitte nicht nur bei Hypermetropen durchschnittlich grösser ist als bei Emmetropen, sondern sogar bei Hypermetropen mit Strabismus convergens grösser als sonst bei denselben Graden von Hypermetropie. Je mehr die Gesichtslinie nach innen abweicht, um so divergenter werden die Hornhäute gestellt werden müssen, wenn die Sehlinien parallel sein sollen und wir hatten pag. 123 gesehen, dass der scheinbare Strabismus divergens der Hypermetropen in dieser divergenten Stellung der Hornhäute seine Erklärung findet. Es wird also zur Unterhaltung einer parallelen Richtung der Sehlinien bei Hypermetropen an die Thätigkeit der recti externi eine stärkere Anforderung gestellt als bei Emmetropen oder Myopen. Hierin findet auch die pag. 129 erwähnte Thatsache ihre Begründung, dass Hypermetropen unter dem Einfluss von Prismen mit dem brechenden Winkel nach aussen nur einen geringen Grad von Divergenz der Sehlinien herstellen können. Die recti externi stehen eben schon nahe an der Grenze der Leistungsfähigkeit, welche sie erreichen können, wenn sie beide gleichzeitig angespannt werden. Man kann den Satz also auch so formuliren: Die grössere Abweichung der Gesichtslinie von der Hornhautmitte, welche dem hypermetropischen Auge zukommt, giebt Anlass zu einer relativen Insufficienz der recti externi, welche das Auftreten von Strabismus convergens begünstigt.

Auch die Elasticitäts-Verhältnisse der Muskeln geben gewiss in vielen Fällen den Ausschlag für das Entstehen von Strabismus. Am deutlichsten zeigt sich dies in Fällen von einseitiger Erblindung. Häufig behält das erblindete Auge, wenigstens anfänglich, eine normale Stellung bei, die Muskeln bewahren ihr Gleichgewicht auch ohne den regulirenden Einfluss des binocularen Einfachsehens. Entwickelt

---

*) Donders: Het tienjarig bestaan etc. pag. 115.
**) Arch f. Ophth. IX. 1. pag. 121.

sich Schielen, so ist es aus Gründen, welche weiterhin erörtert werden sollen, in der Regel Strabismus divergens. Es kommen aber auch Fälle vor, wo das erblindete Auge in pathologische Convergenz verfällt, was um so mehr für die Praeexistenz eines elastischen Uebergewichtes der recti interni spricht. Ebensogut wie Hypermetropie kann auch ein elastisches Uebergewicht der recti interni (oder was dasselbe besagt, eine Insufficienz der recti externi) im Dienste des binocularen Einfachsehens überwunden werden; einerseits aber wird dies um so schwieriger geschehen, wenn beide Ursachen zusammenwirken, andererseits wird die stärkere Spannung der Interni den Ausschlag geben können zum zu Stande kommen von Strabismus convergens, wenn gleichzeitig Umstände einwirken, welche den Werth des binocularen Sehens herabsetzen. Auf diese Weise kann sowohl bei Emmetropie als bei Myopie Strabismus convergens zu Stande kommen. Hieran reihen sich auch die Fälle an, in welchen Strabismus convergens als Residuum von Abducenslähmungen zurückbleibt.

Endlich ist noch zu erwähnen, dass Reizung der sensibeln Augennerven auf reflectorischem Wege krankhafte Contractionen der recti interni auslösen können. Ich beobachtete dies in deutlicher Weise an einem zwei Jahre alten Kinde, welches ich wegen blennorrhoischer Conjunctivitis mit Argent nitricum behandelte. Nach jeder Cauterisation der Conjunctiva entstand ein starkes convergirendes Schielen, welches nach wenigen Stunden von selbst wieder verschwand. Diese Reflexcontraction der recti interni kommt in Betracht für die Erklärung der Thatsache, dass Hornhautflecke sich in der That nicht selten bei Strabismus convergens finden. Einerseits konnte der Entzündungsprocess, welcher die Flecken hinterlies, auf reflectorischem Wege Strabismus convergens veranlassen, andererseits aber ist die durch die Flecke bedingte Herabsetzung der Sehschärfe unter Concurrenz anderer begünstigender Momente (Hypermetropie oder Uebergewicht der recti interni) ebenfalls im Stande Strabismus herbeizuführen.

In den meisten Fällen entwickelt sich Strabismus convergens schon in früher Kindheit, im zweiten bis siebenten Lebensjahr; möglicherweise kommt er auch angeboren vor. Die Erblichkeit der ursächlichen Momente, der Hypermetropie sowohl als abnormer Elasticitätsverhältnisse der Augenmuskeln, ist unzweifelhaft.

Nach Ablauf der Kinderjahre kommt Strabismus convergens nur noch selten zu Stande. Es kann dies geschehen in Zusammenhang mit Myopie. Für gewöhnlich veranlasst dieselbe zwar das Entstehen von Strabismus divergens, doch können bisweilen selbst bei hohen Graden von Myopie, sei es wegen begünstigender Formveränderung

des Bulbus, sei es wegen ursprünglichen oder erworbenen Uebergewichtes der inneren geraden Augenmuskeln, die Sehlinien beim Sehen in der Nähe richtig eingestellt, und ohne Anstrengung in dieser Richtung erhalten werden. Dies geschieht dann meistens auf Kosten der Beweglichkeit nach aussen. Beschränkung derselben bleibt hierbei nie aus und kann einen Grad erreichen, dass die Sehlinien beim Sehen in die Entfernung nicht zum Parallelismus gebracht werden können, so dass dann convergirendes Schielen vorhanden ist. Nach v. Graefe wird das Entstehen dieser Form von Strabismus convergens bei mittleren Graden von Myopie ($\frac{1}{6}$ bis $\frac{1}{14}$) durch angestrengtes Arbeiten mit starker Sehaxenconvergenz begünstig. Es entwickelt sich unter diesen Umständen ein Uebergewicht der recti interni, welche schliesslich nicht mehr bis zu paralleler Richtung der Sehlinien erschlafft werden können.*)

Ausserdem kann in jedem Lebensalter Strabismus convergens als Folgezustand von Abducenslähmung auftreten, dadurch dass paralytischer Strabismus convergens allmählig mit Heilung der Lähmung in concomitirenden übergeht. In allen Fällen. in welchen sich Strabismus convergens nach Ablauf der Kinderjahre entwickelt, pflegt Diplopie vorhanden zu sein.

Die häufigste Form des Strabismus convergens ist das stationäre monolaterale Schielen. Ein und dasselbe Auge wird anhaltend zur Fixation benutzt, während das andere nach innen abgelenkt bleibt.

Wir haben oben bereits erwähnt, dass im Allgemeinen der Schielwinkel (d. h. der Winkel, welchen die Sehaxe des abgewichenen Auges mit der normalen Richtung bildet) unverändert bleibt, sowohl bei den associirten Bewegungen als bei der secundären Ablenkung, in welche das für gewöhnlich fixirende Auge verfällt, wenn das schielende zur Fixation eingestellt wird. Hier haben wir nur daran zu erinnern, dass die Lehre vom Gleichbleiben des Schielwinkels nicht zu dogmatisch aufgefasst werden darf. Denn abgesehen von gewissen Schwankungen, welche derselbe manchmal bei einem und demselben Individuum innerhalb kurzer Zeiträume zeigt, nimmt er gewöhnlich zu bei der Einstellung auf nahe Objecte und bei lateraler Seitenwendung des schielenden Auges. Die Beweglichkeit der Augen bleibt nämlich bei Strabismus convergens keineswegs unverändert, in der Regel ist die Aussenwendung des Auges geringer, die Innenwendung stärker als im Normalzustand. Diese Verände-

---

*) Vergl. Donders: Arch. f. Ophth. B. IX. 1. pag. 142, und v. Graefe: Arch. f. Ophth. B. X. 1 pag. 156.

rungen der Beweglichkeit können auf beiden Augen symmetrisch sein, häufig aber ist die laterale Beweglichkeit des schielenden Auges merkbar geringer, als die des fixirenden, woraus ein Zunehmen des Schielwinkels beim Blick nach der Seite des schielenden Auges resultirt.

Häufig findet man auch die beim Wechsel der Fixation eintretende associirte Ablenkung stärker, als die primäre des schielenden Auges. Ist nämlich beiderseits Hypermetropie aber mit Refractionsdifferenz vorhanden, so ist der Schielwinkel stets grösser wenn das in höherem Grade hypermetropische, als wenn das mit der geringeren Refractionsanomalie behaftete Auge zur Fixation benutzt wird. Die stärkere Accommodationsanspannung, welche das höher hypermetropische Auge machen muss, bedingt sofort eine Vermehrung der Convergenz. Diese Erscheinung ist so characteristisch, dass man daraus sofort, sowohl auf das Bestehen der Refractionsdifferenz, als auch darauf schliessen kann, welches Auge das stärker hypermetropische ist, selbst dann, wenn die Hypermetropie beider Augen latent ist.

Ziemlich selten kommt alternirender Strabismus convergens vor. Wenn auch das Sehvermögen beider Augen so gut ist, dass jedes für sich zur Fixation benutzt werden kann, so werden doch in der That nur selten die Augen abwechselnd gebraucht. Geringfügige Differenzen der Sehschärfe oder im Brechzustand geben gewöhnlich die Entscheidung für den vorwiegenden Gebrauch des einen Auges.

Als eine eigene Form verdient der periodische Strabismus convergens bemerkt zu werden. Die meisten Fälle von Schielen sind nicht gleich von Anfang an stationär, werden es aber nach kurzer Zeit, und man rechnet daher zum periodischen Schielen nur die Fälle, in welchen während eines längeren Zeitraumes das Schielen nur temporär auftritt. Gewöhnlich handelt es sich hierbei um das von Hypermetropie abhängige accommodative Schielen; beim gedankenlosen Blick ist entweder keine sichtbare, oder nur eine geringe Convergenz vorhanden, dieselbe wird aber sofort bedeutend, sobald die Accommodation angespannt wird, um irgend ein nahes oder fernes Object deutlich zu sehen.

Eine andere Form von periodischem Schielen fand ich in einigen emmetropischen Augen abhängig von elastischem Uebergewicht der Interni; die Convergenz trat sofort ein, wenn das binoculare Einfachsehen durch vertical ablenkende Prismen unterbrochen wurde, und blieb nach Entfernung der Prismen noch eine kurze Zeit bestehen. Spontan erfolgte das Schielen gewöhnlich unter dem Einfluss einer

leichten Störung des Allgemeinbefindens und war mit Diplopie verbunden.

Um den Grad des Schielens mit Genauigkeit zu bestimmen, müsste man den Schielwinkel messen, was eventuell durch eine ophthalmometrische Methode mit gleichzeitiger Bestimmung der Abweichung der Gesichtslinie von der Hornhautmitte ausführbar sein würde. Für die Zwecke der Praxis dagegen ist es genügend, sich mit einer ungefähren Abschätzung zu begnügen.

Man lässt nach v. Graefe*) den Patienten ein in der Medianebene und in gleicher Höhe mit den Augen befindliches Object fixiren, und markirt sich am untern Lidrand dieses Auges den Punkt, welcher gerade unter dem Centrum der Hornhaut liegt. Darauf bestimmt man den symmetrischen Punkt am zweiten schielenden Auge, so wie den unter der Mitte der abgelenkten Cornea liegenden Lidpunkt; der Abstand der beiden letzterwähnten Punkte von einander ergiebt das lineare Maass der Ablenkung in dieser Stellung. Eine eigentliche „Markirung“ des unter dem Hornhautcentrum gelegenen Lidpunktes ist nun allerdings nicht wohl möglich, weil Tinte oder andere Farbstoffe an dem durch das Secret der Tarsal- und Haarbalgdrüsen angefettetem Lidrand nicht haften wollen, ausserdem macht das Augenbild bei den dazu nöthigen Berührungen zuckende Bewegungen und die „Marke“ befindet sich nachher irgendwo anders als unter dem Centrum der Cornea. Man muss also damit zufrieden sein sich den betreffenden Punkt des Lides zu merken und mit dem symmetrischen am zweiten Auge zu vergleichen, d. h. es handelt sich überhaupt nicht um eine Messung, sondern um eine ganz oberflächliche Abschätzung der linearen Abweichung.

Etwas genauere Resultate erhält man, wenn man dieser Abschätzung wenigstens einen festen Maasstab zu Grunde legt, wobei man am einfachsten auf folgende Weise verfährt: man lässt das für gewöhnlich fixirende Auge verdecken und das schielende zur Fixation einstellen. Dicht am untern Lidrand hält man dann ein Millimetermaass so, dass ein beliebig gewählter Theilstrich gerade unter dem Mittelpunkt der Pupille steht; lässt man nun unter Freigebung des verdeckten Auges das schielende in seine Ablenkung zurückgehen, so liest man ab, über welchen Theilstrich sich die Mitte der Pupille nun befindet, und findet damit sofort das lineare Maass der Ablenkung. Die secundare Ablenkung des andern Auges misst man natürlich auf dieselbe Weise. Besitzt das schielende Auge in Folge von Schwachsichtigkeit keine sichere Fixation, so hält man den Maass-

*) Arch. f. Ophth. B. III. 1. pag. 195.

stab so, dass der Anfang der Theilung mit dem untern Thränenpunkt zusammenfällt, und bestimmt dann bei unveränderter Fixation zuerst am gesunden, dann am schielenden Auge den unterhalb der Pupillenmitte gelegenen Theilstrich. Die Differenz beider Werthe ist die lineare Ablenkung. Statt eines gewöhnlichen Millimetermaasses kann man auch nach Laurence*) eine der Form des unteren Lids entsprechende mit einen Handgriff versehene Elfenbeinplatte anwenden, deren freier Rand in der Art eingestellt ist, dass der Nullpunkt der Theilung in der Mitte liegt. Ein anderes „Strabometer“**) besteht in zwei kleinen, dem unteren Lidrande genau angepassten und mit Zeigern versehenen Scalen die von einer gemeinschaftlichen Handhabe getragen werden. Durch eine Schraubenvorrichtung kann jederseits der Zeiger auf den lothrecht unter der Pupillenmitte gelegenen Punkt eingestellt werden.

Die Ausführung einer oder der andern dieser Messungen wird sich in jedem Fall empfehlen, und wenn sie auch sämmtlich nicht auf grosse Genauigkeit Anspruch machen können, so ist doch andererseits auch daran zu erinnern, dass für die operative Behandlung eine genaue Messung der Ablenkung nicht die weittragende Bedeutung hat, welche man ihr zuschreiben zu müssen glaubte.

Manchmal zeigt das schielende Auge gleichzeitig eine Ablenkung nach oben; beim Wechsel der Fixation weicht dann das für gewöhnlich fixirende Auge in der Regel ebenfalls nach oben ab, selten nach unten; nur ausnahmsweise findet bei einer Höhenabweichung des schielenden Auges die associirte Ablenkung ohne Höhenunterschied statt. Mit der Höhenabweichung fand ich häufig eine deutliche Rollung des Auges verbunden, gewöhnlich der Art, dass gleichzeitig mit der Abweichung nach oben eine Rollung des verticalen Meridians nach aussen, und umgekehrt bei der Einstellung zur Fixation, gleichzeitig mit der Bewegung nach unten, eine Rollung nach innen verbunden war. Das andere Auge zeigte dabei in der Regel eine in paralleler Bahn verlaufende Rollung (also die Meridiane beider Augen gleichzeitig nach rechts oder nach links gerollt), aber nicht immer eine gleichzeitige Höhenablenkung.

Die Thatsache, dass das typische concomitirende Schielen nur selten von Diplopie begleitet wird, liess sich, so lange man an der Idee einer anatomisch praeformirten und deshalb unabänderlichen und zwangsweise wirkenden Netzhautidentität festhielt, nur erklären von der Voraussetzung aus, dass entweder in Folge einer Incongruenz

---

*) The optical Defects of the Eye.

**) Eduard Meyer: Du Strabisme et de la Strabotomie. Paris 1863.

der Netzhäute trotz des Strabismus eine binoculare Verschmelzung der beiden Gesichtsfelder stattfinde, oder dass die Netzhautbilder des schielenden Auges durch einen psychischen Process von der Wahrnehmung ausgeschlossen, oder wie man sich ausdrückte, unterdrückt würden. Dass eine Incongruenz der Netzhäute in dem eben angedeuteten Sinne nicht vorliegt, folgt daraus, dass sonst die operative Wiederherstellung einer normalen Sehaxenrichtung unausbleiblich eine Diplopie herbeiführen müsste, was bekanntlich nicht der Fall ist. Hauptsächlich aus diesem Grunde wandte man sich bald der andern Ansicht von der Unterdrückung der Netzhautbilder zu, welche die Schwierigkeiten auf eine sehr einfache Weise zu beseitigen schien.

Man nahm an, dass das Doppelbild des schielenden Auges um so leichter unterdrückt werden könne, als es auf einen excentrischen und darum weniger empfindlichen Theil der Retina falle, während gleichzeitig die Aufmerksamkeit sich auf das centrale Bild des fixirenden Auges concentrire. Genau dasselbe aber findet auch beim paralytischen Schielen statt und verhindert nicht die Störung durch Doppelbilder.

Gesetzt aber auch, es könnte das Doppeltsehen eines und desselben Gegenstandes durch eine bedeutende Excentricität des einen Netzhautbildes vermieden werden, was wird dabei aus dem Bilde, welches sich auf der macula lutea des schielenden Auges entwirft? Der Identitätslehre nach müssten die beiden Bilder der Netzhautcentren im Raume aufeinander projicirt werden, woraus eine ungefähr ebenso grosse Verwirrung wie bei Diplopie hervorgehen würde.

Auch eine genauere Analyse des binocularen Sehens beim Schielen, zeigt, dass die Hypothese von der Unterdrückung der Netzhautbilder des schielenden Auges nicht ausreicht die Schwierigkeiten zu beseitigen.

Die bekannte Thatsache, dass das schielende Auge zur Erweiterung des Gesichtsfeldes beiträgt, nöthigte zunächst zu dem Zugeständniss, dass das schielende Auge nicht absolut unthätig sei; für den medialen Theil der Retina, welcher dem excentrischen Sehen nach aussen dient, musste man die Betheiligung am gemeinschaftlichen Sehen zugeben, für die übrigen Theile der Retina glaubte man an der Theorie von der Unterdrückung der Netzhauteindrücke festhalten zu können. Man kann sich indessen leicht überzeugen, dass auch der Theil des Gesichtsfeldes des schielenden Auges, welcher mit dem des fixirenden zusammenfällt, nicht excludirt wird. Natürlich eignen sich zu solchen Untersuchungen nur solche Fälle, in welchen auch das schielende Auge nur eine geringe Schwachsichtigkeit besitzt.

Sehr einfach ist folgender Versuch. Man lässt das für gewöhn-

lich fixirende Auge auf einen in der Medianebene, in gleicher Höhe mit den Augen gelegenen Gegenstand richten, und bringt vor das schielende einen kleinen Spiegel, oder noch besser ein durchsichtiges spiegelndes Planglas, dessen Kante an den Nasenwinkel gestützt und dessen Fläche so gehalten wird, dass Objecte, welche sich hinter dem Patienten befinden, darin sich spiegeln; am besten dient dazu ein Licht, welches man hinter und neben dem Kopfe in gleicher Höhe mit den Augen aufstellt. Patienten, welche nur einige Geschicklichkeit besitzen, lernen es bald, das Spiegelbild des hinter ihnen stehenden Lichtes mit dem schielenden Auge aufzufangen und durch kleine Drehungen des Spiegels auf jeden beliebigen Theil der Retina zu bringen. Es lässt sich auf diese Art der Nachweis führen, dass auch beim Sehen mit beiden Augen die Netzhauteindrücke des schielenden Auges zum Bewusstsein kommen. Werden nun die Netzhautbilder des schielenden Auges nicht unterdrückt, sondern ungefähr ebenso empfunden wie die Eindrücke des peripherischen Gesichtsfeldes, so müssen die Beziehungen der beiden Netzhäute zu einander ganz andere sein als im Normalzustand. In der That gestalten sich die Verhältnisse so complicirt, dass es nicht wohl möglich ist, sie durch eine einfache Formel auszudrücken, jedenfalls aber sind die vorliegenden Thatsachen unerklärbar, so lange man an der Vorstellung einer anatomisch praeformirten, und deshalb unabänderlichen Netzhautidentität festhalten will.

Finden wir nun anderseits, dass die Diplopie wie wir sie beim Vorhandensein eines normalen binocularen Sehens provociren können, und wie sie bei Augenmuskellähmungen auftritt, mit dem Princip der Netzhautidentität übereinstimmt, so lassen sich diese Thatsachen vereinigen von der Annahme aus, dass die Beziehungen der correspondirenden Netzhautstellen zu einander, auf welchen im Normalzustand das binoculare Einfachsehen beruht, nicht eine angeborene, sondern eine erworbene Eigenschaft der Netzhäute sind.

Dass wir denjenigen Objecten, welchen sich die Aufmerksamkeit zuwendet die macula lutea gegenüberstellen, ist die unmittelbare Consequenz der physiologischen Bevorzugung in Bezug auf die Sehschärfe, welche diese Stelle zum Centrum der Retina macht; und dass wir ein mit beiden Netzhautcentren fixirtes Object einfach sehen, darf als eine durch Erfahrung erworbene Erkenntniss betrachtet werden. Ist aber erst die binoculare Fixation gesichert, so erhalten auch die ihrer Lage nach entsprechenden Netzhautpunkte die Bedeutung von correspondirenden. Wird nun aus einem der oben auseinander gesetzten Gründe die binoculare Fixation in einer frühen Periode der Kindheit aufgegeben, so entwickelt sich eben keine binoculare Ver-

schmelzung der Netzhautbilder, sondern jedes Auge für sich projicirt sein Gesichtsfeld in richtiger Weise, jedes Auge für sich sieht die Gegenstände in der Richtung, in welcher sie sich wirklich befinden. Doppeltsehen ist in diesen Fällen nicht vorhanden, weil es ja überhaupt nur möglich ist auf Grundlage einer gewohnheitsgemässen Verschmelzung beider Sehfelder. Kommt eine binoculare Vereinigung der beiderseitigen Netzhautbilder überhaupt nicht zu Stande, so wird auch dann keine Diplopie auftreten, wenn wir z. B. durch ein vertical ablenkendes Prisma das Gesichtsfeld des einen Auges nach oben oder unten verschieben, und so verhält es sich in der That in vielen Fällen von Schielen.

Nicht immer ist jene absolute Unmöglichkeit vorhanden, Doppelbilder zur Wahrnehmung zu bringen. Manchmal erhalten sich einige unbedeutende Reste des binocularen Einfachsehens. Es treten dann zwar niemals Doppelbilder spontan auf, aber es gelingt doch mit Hülfe eines rothen Glases, und vertical ablenkender Prismen solche zur Anschauung zu bringen. Indessen die Angaben sind dann meistens sehr inconstant, die Doppelbilder tauchen auf und verschwinden wieder, ohne dass es dem Patienten möglich ist, sie mit Sicherheit und zu jeder Zeit wahrzunehmen. Ihre gegenseitige Lage stimmt in der Regel mit dem Identitätsgesetz nicht überein; sie zeigen z. B. nur eine ganz geringe Seitendistanz trotz erheblicher Convergenz, oder sie sind gekreuzt, da wo sie gleichnamig sein sollten u. s. w. oder es werden überhaupt nur übereinander stehende Doppelbilder, niemals nebeneinander stehende wahrgenommen. Es kommt z. B. vor, dass mit Hülfe eines rothen Glases vor dem einen, und eines vertical ablenkenden Prisma vor dem andern Auge Doppelbilder angegeben werden, sobald man aber durch langsame Drehung des Prisma die Höhendistanz der Doppelbilder vermindert, verschwinden sie plötzlich vollständig, noch ehe die brechende Kante um 45° gedreht ist und lassen sich auf keine Weise mehr hervorrufen.

Ein für manche Fälle recht geeignetes Mittel die Verhältnisse des binocularen Sehens beim Schielen zu untersuchen, bietet das Stereoscop. Die ersten hierauf bezüglichen Vorschläge gingen von du Bois-Reymond*) aus, welcher bereits kurz nach der Erfindung des Stereoscopes die scharfsinnige Bemerkung machte, dass für eine orthopädische Behandlung des Schielens kein Weg mehr Aussichten bieten würde, als eine methodische Uebung im stereoscopischen Sehen. Später kam Javal**) auf denselben Gedanken zurück.

*) Ueber eine orthopädische Heilmethode des Schielens. Arch. f. Anat. u. Physiol. 1852. pag. 541.

**) Klin. Monatsbl. für Augenheilk. 1864. pag. 404.

Das Stereoscop bietet den Vortheil, dass jedes Auge sein von dem andern getrenntes Gesichtsfeld hat, in welchem sich die geeigneten Sehobjecte anbringen lassen. Die Schwierigkeit ist nur die, dass viele Schielende nicht die Fähigkeit besitzen im Stereoscop beide Gesichtsfelder zugleich zu sehen, sondern immer nur dasjenige des fixirenden Auges wahrnehmen. Man kann diese Erscheinung auffassen als eine „Unterdrückung“ der Netzhautbilder des schielenden Auges, und es ist dann nur auffallend, dass das Netzhautbild des normalen Auges mit derselben Virtuosität unterdrückt wird, sobald man die Fixation auf das für gewöhnlich schielende Auge übergehen lässt. Aber auch eine andere Deutung der Erscheinung ist möglich. Wer überhaupt an binoculare Fixation gewöhnt ist, wird auch im Stereoscop die binoculare Fixation suchen, der an monoculare Fixation gewöhnte Schielende dagegen fixirt auch im Stereoscop monocular. Die ganze Retina des schielenden Auges dient auch in diesem Falle lediglich dem excentrischen Sehen, und gerade stereoscopische Versuche sind sehr geeignet nachzuweisen, wie schwierig es ist excentrische Netzhautbilder genau wahrzunehmen, selbst bei normalem binocularen Sehact.

In andern Fällen gelingt es nach einigen Bemühungen dem Schielenden beide stereoscopische Gesichtsfelder zur Anschauung zu bringen; man kann dann dazu übergehen Uebungen in der binocularen Verschmelzung der beiderseitigen Netzhautbilder anzustellen. Zu diesem Zweck schlägt Javal vor in jedem der beiden Gesichtsfelder des Stereoscops eine Oblate zu befestigen, welche sich durch ihre Farbe von dem übrigens gleichförmigen Grunde abhebt. Die Entfernung der beiden Oblaten von einander entspricht der Richtung der beiden Augenaxen. Um nun aus den Angaben des Kranken abnehmen zu können, ob eine binoculare Verschmelzung oder lediglich monoculares Sehen stattfindet, wird über der einen, und unter der andern Marke noch eine andersfarbige Oblate angebracht. Im binocularen Sammelbild müssen also drei Oblaten übereinander erscheinen.

Man darf jedoch aus den Angaben der Patienten nur sehr vorsichtige Schlussfolgerungen ziehen. Auch wenn die drei Oblaten senkrecht übereinander gesehen werden, braucht keine binoculare Fixation der beiden zur Verschmelzung bestimmten mittleren stattzufinden. Trotz unrichtiger Stellung der Sehaxe des schielenden Auges können die Bilder senkrecht übereinander erscheinen, gerade so wie bei erheblichem Schielen unter dem Einfluss vertical ablenkender Prismen übereinanderstehende Doppelbilder gesehen werden können. Anderseits kann es geschehen, dass (nach der Operation) bei richtiger Stellung der Sehaxen die drei Marken übereinander ge-

sehen werden und doch ist die mittlere kein binoculares Sammelbild. In Fällen, in welchen mir aus dem sonstigen Verhalten des binocularen Sehens ein solcher Vorgang wahrscheinlich war, lieferte ich den Beweis dafür dadurch, dass ich von den zur binocularen Verschmelzung bestimmten Marken die eine mit einem verticalen, die andere mit einem horizontalen Strich bezeichnete; das binoculare Sammelbild musste dann mit einem Kreuz bezeichnet erscheinen: indessen trotzdem, dass alle drei Marken in einer Linie übereinander zugleich gesehen wurden, zeigte in diesen Fällen die mittlere gewöhnlich nur einen entweder horizontalen oder verticalen Strich, und das mit einem Kreuz bezeichnete Sammelbild kam während der Dauer des Versuchs nur vorübergehend oder auch gar nicht zur Anschauung.

Bei der überwiegenden Mehrzahl der Schielenden finden also die normalen Beziehungen der beiderseitigen Netzhautbilder zu einander überhaupt nicht statt.

Meistens wird mit beiden Augen zugleich, aber so zu sagen mit jedem Auge monocular gesehen; in manchen Fällen scheint sich gewissermaassen ein neues Correspondenzverhältniss zu entwickeln, zwischen der macula lutea des fixirenden Auges und dem Netzhautbezirk des schielenden, auf welchem der Regel nach das Bild des fixirten Objectes entworfen wird; und endlich besonders in jenen Fällen von Schielen, welche sich erst in einer späteren Lebensperiode entwickeln, kann es geschehen, dass Doppelbilder sich in einer für die Patienten unangenehmen Weise bemerklich machen. Keineswegs aber ist dies immer der Fall. Bei dem relativen Strabismus divergens der Myopen z. B. kommt es vor, dass weit entfernte Objecte richtig und mit normalem binocularem Sehact fixirt werden; Doppelbilder lassen sich durch Prismen leicht provociren, und werden in physiologischer Weise verschmolzen — und dennoch ist es in manchen dieser Fälle nicht möglich, für nahe Objecte, bei deren Fixation eine deutliche Divergenz der Sehaxen eintritt, Doppelbilder zur Wahrnehmung zu bringen. Wir sehen also in diesen Fällen den normalen binocularen Sehact gebunden an eine normale Einstellung der Sehlinien, sobald eine pathologische Stellung der Augen eintritt, nehmen auch die Verhältnisse des binocularen Sehens einen pathologischen Character an.

Schwachsichtigkeit des einen Auges haben wir oben als ein das Zustandekommen des Schielens begünstigendes aetiologisches Moment kennen gelernt, es wäre also ein circulus vitiosus, wenn man aus dem Umstand, dass in der That eine recht erhebliche Anzahl schielen-

der Augen schwachsichtig sind, den Schluss ziehen wollte, dass das Schielen die Ursache der Schwachsichtigkeit sei. So lange man an der Vorstellung festhielt, dass die Netzhauterregungen des schielenden Auges, um nicht zu Diplopie Veranlassung zu geben, durch eine Art von psychischen Process gewaltsam unterdrückt würden, lag die Schlussfolgerung nahe, dass auf diese Weise das Sehvermögen des schielenden Auges benachtheiligt werden könne; in Folge der Unterdrückung der physiologischen Netzhauterregung, sollte schliesslich die Erregbarkeit selbst abgestumpft werden. Sobald wir also jene Theorie für nicht befriedigend erklären, müssen wir den Einfluss den das Schielen auf das abgewichene Auge ausübt einer genaueren Prüfung unterwerfen.

Zunächst ist zu erwähnen, dass die Fälle wirklich nicht selten sind, in welchen bei streng monolateralem Schielen Doppelbilder weder vorhanden noch zu provociren sind, dennoch aber das schielende Auge ein recht gutes Sehvermögen behält; die Ansicht welche die Schwachsichtigkeit beim Schielen von der Unterdrückung der Netzhauteindrücke ableitete, bleibt die Erklärung für diese Fälle vollständig schuldig.

Es liegen ferner keine Beobachtungen vor, welche den Nachweis lieferten, dass ein Auge von vorher sicher constatirter guter Sehschärfe, in Folge von Schielen schwachsichtig geworden sei.

Man hat sich drittens auf die Form der Schwachsichtigkeit berufen. Es handelt sich hierbei allerdings um eine eigene Gruppe von Fällen, welche sich dadurch characterisiren, dass die centrale Sehschärfe in mehr oder weniger erheblichem Grade herabgesetzt ist, während das Gesichtsfeld frei bleibt. In den hochgradigsten Fällen dieser Form von Amblyopie ist die centrale Sehschärfe so gering, dass ein excentrisch nach innen gelegener Netzhautbezirk ein besseres Sehvermögen besitzt, als die macula lutea. In Folge dessen werden diejenigen Objecte, welche überhaupt noch erkannt werden mit medialwärts abweichender Sehaxe ins Auge gefasst, es findet also eine sogenannte „excentrische Fixation nach innen“ statt. Die unter diesen Umständen vorhandene Schwachsichtigkeit ist gewöhnlich so bedeutend, dass nur noch Finger in einigen Fuss Entfernung gezählt werden. Ophthalmoscopische Veränderungen sind dabei nicht vorhanden. Insbesondere der Sehnerv und die Retina erscheinen in jeder Beziehung normal. Es liegt hier allerdings eine wohl characterisirte Form von Amblyopie vor, aber dieselbe ist völlig identisch mit jener häufig vorkommenden Amplyopia congenita, welche in ihren hochgradigsten Formen selten anders als einseitig vorkommt, und sich in erheblichem Grade auch an Augen findet, welche nicht schielen.

Lediglich ein Umstand bleibt endlich übrig, welcher allerdings beweist, dass das Schielen einen nachtheiligen Einfluss auf die Functionsfähigkeit des befallenen Auges ausübt: in einer Reihe von Fällen lässt sich die Gebrauchsfähigkeit des schielenden Auges durch Separatübungen bessern. Dieser Thatsache gegenüber haben wir zunächst zu untersuchen, ob in diesen Fällen die Gebrauchsunfähigkeit auf Schwachsichtigkeit oder auf irgend einer andern Ursache beruht, denn es kann ja ein an sich vollkommen scharfsichtiges Auge dennoch nicht im Stande sein, irgend welche Gegenstände klar zu sehen, z. B. bei Hypermetropie mit Accommodationslähmung. Für jeden einzelnen Fall ist es natürlich von diagnostischer und prognostischer Wichtigkeit zu entscheiden, ob die Sehstörung auf Amblyopia congenita, oder auf irgend einer andern Ursache beruht. In einer Reihe solcher Fälle, findet sich trotz guter Sehschärfe dennoch eine solche Gebrauchsunfähigkeit des schielenden Auges, dass z. B. beim Lesen schon nach wenigen Zeilen die Buchstaben ihre scharfen Umrisse verlieren und untereinander verschwimmen; und sehr bald entwickelt sich ein so peinliches Gefühl im Auge, dass jede Fortsetzung des Sehversuches unmöglich wird. Dass eine gewisse Accommodationsschwäche hierbei mitwirkt, lässt sich daraus schliessen, dass gewöhnmit Hülfe von Convexgläsern erheblich besser gesehen wird als mit blossen Augen, aber diese Erklärung genügt nicht vollständig, denn auch mit Convexgläsern tritt schnelle Ermüdung ein. Wir müssen daher annehmen, dass es sich in diesen Fällen wesentlich um eine schnelle Erschöpfung der Functionsfähigkeit der Retina handelt. Die meisten dieser Patienten sind sich der Gebrauchsunfähigkeit des schielenden Auges recht gut bewusst, sie behaupten damit „Nichts“ sehen zu können, lesen z. B. mit Anstrengung einige Worte von Nr. 16 oder 14 der Jaeger'schen Schriftproben und schieben das Buch dann ermüdet zurück; besteht man aber auf der Fortsetzung des Versuches, so lesen sie mit derselben Schwierigkeit vielleicht noch Nr. 8 oder 6, oder auch Nr. 4 und Nr. 3. Noch besser als durch Convexgläser kommt man gewöhnlich durch Zuhülfenahme des Calabar Extractes zum Ziele.

Man kann nun als Regel aufstellen, dass der Grad von Sehschärfe, welcher sich gleich bei der ersten Untersuchung herausstellt, wenn sie nur gründlich genug ausgeführt wird, am besten mit Zuhülfenahme von Calabar Extract, durch Separatübung auch für den andauernden Gebrauch des Auges sicher gestellt werden kann. Und obgleich dies nicht in allen Fällen gelingt, so weist doch der vortheilhafte Einfluss, welcher durch Separatübung manchmal wirklich erreicht wird, auf die Quelle des Uebels hin. Der schädliche Einfluss des Schielens

beruht nicht sowohl auf einer Beeinträchtigung der Sehschärfe, als vielmehr auf einer Functionsuntüchtigkeit der Retina, wie sie in ähnlicher Weise auch in andern Organen als Folge des Mangels an Uebung beobachtet werden kann. Die ganze Aufmerksamkeit des Schielenden concentrirt sich auf das fixirende Auge, manchmal in so hohem Grade, dass es dem Patienten sehr schwer fällt die Aufmerksamkeit auf beide Augen zu vertheilen, und auch die Netzhautbilder des schielenden wahrzunehmen. Auch hierfür fehlt es nicht an physiologischen Analogien; so manches Netzhautbild bewegt sich über die Peripherie unserer Retina, ohne dass es gesehen wird. Die ganze Retina des schielenden Auges, inclusive der macula lutea, dient aber lediglich dem excentrischen Sehen, denn jedes Object, welches in der Peripherie des Gesichtsfeldes die Aufmerksamkeit auf sich lenkt, wird mit dem normalen Auge fixirt. Eine Vernachlässigung des schielenden Auges findet also in der That statt, dieselbe bezieht sich aber hauptsächlich auf die macula lutea, welche nicht die ihr zukommende Verwendung findet. Die Netzhautbilder derselben haben dasselbe physiologische Anrecht auf Beachtung wie diejenigen der macula lutea des fixirenden Auges, und doch wendet sich ihnen die Aufmerksamkeit in nicht höherem Grade zu, als jedem andern peripherischem Netzhautbild. Die Folgen dieses Mangels an Uebung scheinen aber weniger in Herabsetzung der Sehschärfe als in einem Verlust an Ausdauer zu bestehen.

Man hört mitunter von Personen, bei welchen keine abnorme Stellung der Augen ersichtlich ist, die Behauptung, dass ein früher vorhandenes Schielen spontan verschwunden sei. Abgesehen von solchen Fällen, welche auf Augenmuskellähmungen beruhen, ist es nicht unwahrscheinlich, dass auch das typische concomitirende Schielen spontan verschwinden kann, wenigstens konnte ich bei mehreren Personen, welche die eben ausgesprochene Behauptung aufstellten, neben Schwachsichtigkeit des angeblich früher schielenden Auges, auch den Mangel eines binocularen Sehactes nachweisen. Jedenfalls sind derartige Fälle selten, und die Bedingungen unter denen diese spontane Heilung eintritt nicht bekannt.

Die therapeutischen Hülfen, welche uns gegen das typische concomitirende Schielen zu Gebote stehen, würden sich zunächst auf die Prophylaxe zu beziehen haben. Bei dem Einfluss welchen Hypermetropie auf die Entstehung des Schielens ausübt, liegt der Gedanke nahe, dass Correction dieser Anomalie das Zustandekommen von Schielen verhüten, oder ein eben in der Entwickelung begriffenes rückgängig machen könne. Man hat in der That manchmal Gelegenheit den günstigen Einfluss zu constatiren, welchen Correction der Hyper-

metropie auf einen im Entstehen begriffenen Strabismus convergens ausüben kann. Meistens aber wird durch das jugendliche Alter der Patienten diese Aushülfe unmöglich gemacht. Bei Kindern von 2 bis 7 Jahren kann man die Hypermetropie gewöhnlich auf keine andere Weise als durch die ophthalmoscopische Untersuchung nachweisen und selbst dies hat bei den kleinen Patienten seine Schwierigkeiten.

Vollends aber die Hypermetropie zu corrigiren und eine Brille tragen zu lassen ist in diesem Alter in der Regel geradezu unausführbar und sogar gefährlich. Wie leicht kann ein Kind so unglücklich fallen, dass Splitter des Brillenglases recht bedenkliche Augenverletzungen verursachen können! Bei älteren Kindern, denen man schon eher eine Brille anvertrauen kann, ist in der Regel die Zeit bereits vorüber in welcher Aussicht vorhanden ist, durch Correction der Hypermetropie einen Einfluss auf das Schielen auszuüben. Der rectus internus ist bereits verkürzt, der externus verlängert. Dass in der That Structurveränderungen der betheiligten Muskeln sich entwickeln, zeigt sich bei der Schieloperation. Nicht selten setzt die Sehne des verkürzten Muskels der Durchschneidung einen merklichen Widerstand entgegen, sie knirscht unter der Scheere, während die Vorlagerung Gelegenheit giebt sich davon zu überzeugen, dass der Antagonist auffallend schwach entwickelt erscheint.

Bleibt demnach in der Regel nur die operative Behandlung des Schielens übrig, so wird es dennoch auf alle Fälle sich empfehlen, alles was sich für das binoculare oder monoculare Sehen thun lässt, schon vor der Schieloperation einzuleiten.

Dass die Gebrauchsfähigkeit des schielenden Auges durch Separatübungen (wenn nöthig unter Zuhülfenahme von Convexgläsern oder Calabarextract) in manchen Fällen sich bessern lässt, wurde bereits erwähnt. In einzelnen allerdings seltenen Fällen ist es sogar möglich das verloren gegangene binoculare Sehen wieder zu normalisiren. Immer aber sind diese Resultate durch besonders darauf hin eingeleitete Uebungen zu erstreben, und lassen sich nicht als unmittelbare Consequenzen der Operation erwarten.

Strabismus divergens.

Strabismus divergens ist, wie das convergirende Schielen, theils durch Abnormitäten der Muskulatur, theils durch den Brechzustand bedingt.

Viele Fälle gerade der ausgeprägtesten Divergenz werden lediglich verursacht, durch ein elastisches Uebergewicht der externi. Anfänglich können die Augen noch convergent gestellt werden, aber die

damit verbundene Anspannung wird nicht lange ertragen und während das eine Auge in Fixation bleibt, dreht sich das andere nach aussen. Die meisten Patienten verzichten daher schon in diesem Zustand für nahe Objecte auf die binoculare Fixation. Bald wird die Convergenz ganz verlernt, auch eine parallele Stellung der Sehlinien wird nur mühsam erreicht, statt accommodativer werden überall nur noch associirte Bewegungen gemacht, und die Insufficienz der interni wird endlich so erheblich, dass auch bei den associirten Bewegungen die Innenwendung des schielenden Auges eine erhebliche Beeinträchtigung erleidet.

In manchen Fällen lässt sich die allmählige Entwickelung dieser Insufficienz der Interni aus den Eigenthümlichkeiten des Sehactes ableiten. Hierher gehören z. B. die Fälle in welchen Strabismus divergens in Folge von einseitiger Erblindung entsteht. Anfänglich zeigen gewöhnlich die Augenbewegungen keine Abweichung vom normalen; allmählig aber wird beim Sehen in der Nähe die Convergenz ungenügend, weiterhin macht das erblindete Auge statt einer accommodativen Bewegung eine associirte, die recti interni werden also nicht in dem zukömmlichen Maasse geübt, leisten den recti externi nicht mehr ein genügendes Gegengewicht, und endlich ist bei allen Stellungen Divergenz vorhanden.

Ein ähnlicher Vorgang kann sich entwickeln, wenn bei beiderseitigem guten Sehvermögen, auf dem einen Auge Emmetropie, auf dem andern ein höherer Grad von Myopie vorhanden ist. Gewöhnlich wird unter diesen Umständen das myopische Auge mit Vorliebe zum Sehen in der Nähe benutzt, da es ohne Accommodationsanspannung grössere Netzhautbilder liefert als das emmetropische, welches dann lediglich dem Sehen in die Ferne dient. Schon das Ausbleiben der Accommodationsanspannung beim Nahesehen reicht dann hin, dem emmetropischen Auge eine relativ divergente Stellung zu geben; eine störende Diplopie geht daraus meistens nicht hervor, da das scharfe Netzhautbild des myopischen Auges, auf welches die Aufmerksamkeit ausschliesslich gerichtet ist, nur zu concurriren hat mit den durch Zerstreuungskreise verwischten Bildern des emmetropischen. Für das Sehen in die Ferne kehren sich die Verhältnisse um, hier wird mit Vernachlässigung des myopischen Auges, die Aufmerksamkeit ausschliesslich auf die Netzhautbilder des emmetropischen concentrirt. Diese strenge Scheidung in der Verwendung beider Augen hat zur Folge, dass weder die Accommodation noch die Sehaxenconvergenz geübt wird, das emmetropische Auge erfährt meistens eine Beschränkung seiner Accommodationsbreite und der Umstand, dass beim Nahesehen statt der accommodativen nur associirte Bewegungen eintreten,

führt zu einem relativen Uebergewicht der externi und zu Strabismus divergens.

Mit einseitiger Myopie geringeren Grades ist dagegen das Fortbestehen eines normalen binocularen Sehens wohl verträglich.

Der Einfluss den der Refractionszustand auf das Zustandekommen von Strabismus divergens ausübt, wird deutlich, wenn man nicht nur die Fälle von entstellender Divergenz (welche häufig unabhängig sind von Myopie) berücksichtigt, sondern auch die Fälle von relativer Divergenz mit in Rechnung zieht, in welchen beim Sehen in die Ferne keine abnorme Stellung auffällt, in denen aber für die Nähe nur eine ungenügende Convergenz erreicht wird. In mindestens 90 pCt. dieser Fälle ist Myopie vorhanden. Der ursächliche Zusammenhang wird vermittelt, durch die Formveränderung und die davon abhängigen Eigenthümlichkeiten der Bewegung des myopischen Auges.

Bei seinen Untersuchungen über diesen Gegenstand kam Schuurmann*) zu folgenden Resultaten hinsichtlich der Bewegungen myopischer Augen: Die totale Excursion in der horizontalen Ebene ist wie Donders und Dojer**) bereits gefunden hatten, bei Myopen geringer als bei Emmetropen; in der Regel nimmt die Beweglichkeitsbeschränkung zu mit Zunahme der Myopie, ausserdem zeigt sich, wie im emmetropischen Auge, eine vom Lebensalter abhängige Abnahme der Beweglichkeit. Das Verhältniss zwischen der Beweglichkeit nach innen und nach aussen ist, relativ zur Sehlinie, bei Myopen dasselbe wie bei Emmetropen, die Innenwendung also gewöhnlich etwas stärker als die Aussenwendung. Der erreichbare Grad der Sehlinien-Convergenz fällt bei Myopen sehr verschieden aus. Das Maximum der Convergenz liegt bei einigen näher, bei andern ferner als bei Emmetropen. Die durch Prismen erreichbare Divergenz der Sehlinien ist bei Myopen durchschnittlich grösser als bei Emmetropen, wobei, wie pag. 129 bereits bemerkt, trotz der geringeren Abweichung der Gesichtslinie von der Hornhautmitte, in manchen Fällen dennoch die Hornhäute weiter nach aussen gewendet werden, also eine grössere Divergenz erreichen, als bei Emmetropie.

Der Grund der Beweglichkeitsbeschränkung, welche in myopischen Augen nachweisbar wird, ist darin zu suchen, dass bei Myopie das Auge in allen Durchmessern, hauptsächlich aber im sagittalen an Grösse zunimmt. Die ellipsoidische Form, welche es dabei annimmt, bedingt, dass das Auge sich in der Tenon'schen Kapsel nicht mehr nach Art eines Kugelgelenkes drehen kann. Excursive Augenbewe-

*) Vijfde Verslag etc. 1864.
**) Donders l. c. pag. 159.

gungen sind nur noch möglich mit Verschiebung des Orbitalgewebes, woraus sich Widerstände ergeben, welche bei einer der Kugelgestalt sich annähernden Form des Auges nicht vorhanden sind.

Für die associirten Augenbewegungen kann der Beweglichkeitsdefect gedeckt werden durch Zuhülfenahme der Kopfbewegungen, für die Convergenzbewegung ist ein solcher Ersatz nicht möglich, und dieselbe fällt daher um so leichter insufficient aus, als sie auch noch einen grösseren Widerstand der recti externi zu überwinden hat, welcher ebenfalls durch die Formveränderung des myopischen Auges herbeigeführt wird.

Durchschnittlich nämlich erscheinen myopische Augen etwas prominenter als emmetropische. Die Verlängerung der Sehaxe scheint also meistens eine Verschiebung nach vorn zu bedingen. Da nun die Entfernung der Muskelinsertionen vom Hornhautrand dabei keine Veränderung erfährt, so muss die Volumszunahme des Auges eine stärkere Spannung der musc. recti zur Folge haben. Am meisten wird von dieser Dehnung der rectus externus betroffen werden. Während durch die Ausdehnung des Bulbus die Sehneninsertion des rectus internus lediglich nach vorn verschoben wird, wird die des rectus externus nach vorn und aussen abgerückt, was bei der medialen Lage seines orbitalen Ursprungs eine erheblichere Dehnung des Muskels veranlassen muss. Ausserdem ist auch die um den Bulbus gewundene Abwickelungsstrecke des externus grösser, und muss nothwendigerweise an der Ausdehnung des Auges theilnehmen. Aus alledem resultirt also eine Vermehrung der elastischen Spannung des externus, welche der Wirkung des internus einen gesteigerten Widerstand entgegensetzt.

Endlich kommt noch die Abweichung der Sehlinien von der Hornhautmitte in Betracht. Da bei Myopie diese Abweichung geringer ist als bei Emmetropie, so wird bei einer und derselben Stellung der Hornhäute der Schnittpunkt der Sehlinien bei Myopie weiter vom Auge entfernt liegen, als bei Emmetropie; das myopische Auge muss also eine stärkere Anspannung seiner Interni machen um denselben Convergenzpunkt zu erreichen, wie ein emmetropisches Auge. Es erklärt sich hieraus sowohl die relative Divergenz der Sehlinien beim Sehen in der Nähe, als die beträchtlichere absolute Divergenz, welche sich durch Prismen mit dem brechenden Winkel nach aussen erreichen lässt.

Auffallend ist, dass in manchen Fällen trotz einer erheblichen Neigung zu absoluter Divergenz, doch noch recht ansehnliche Convergenzbewegungen möglich bleiben. Nur ausnahmsweise entwickelt sich aus der relativen Divergenz der Myopen absoluter Strabismus

divergens; die Gründe liegen wohl darin, dass eben die Beweglichkeitsbeschränkung des Auges sich dem Entstehen einer beträchtlichen Divergenz widersetzt, und dass trotz der relativen Divergenz für die Nähe, dennoch beim Sehen in die Ferne am binocularen Sehen festgehalten werden kann.

Strabismus divergens entwickelt sich in der Regel später als convergirendes Schielen, meistens erst nach Ablauf der Kinderjahre.

Die Folgen für das Sehvermögen sind dieselben, welche wir oben bereits besprochen haben.

Die therapeutischen Indicationen, welche bei relativer Divergenz auf Grund von Myopie vorliegen, wurden pag. 46 bereits erwähnt. Entstellende absolute Divergenz erfordert eine operative Beseitigung.

Musculaere Asthenopie und dynamisches Schielen.

Wir haben ein elastisches Uebergewicht der externi oder was dasselbe sagt, Insufficienz der interni als hauptsächlichste Ursache des absoluten Strabismus divergens, sowie in Zusammenhang mit Myopie als Ursache von relativer Divergenz kennen gelernt. Indessen nicht immer führt Insufficienz der interni zu Divergenz, es kann trotz des gestörten Gleichgewichtes der Muskeln am binocularen Sehen festgehalten werden.

Das Vorkommen dieses Zustandes bei rückgängigen Augenmuskellähmungen wurde bereits pag. 136 erwähnt. Hebt man z. B. bei einer nahezu geheilten Abducenslähmung in einem Theile des Blickfeldes, in welchem das Einfachsehen wieder hergestellt ist, dasselbe dadurch auf, dass man mit Prismen übereinanderstehende Doppelbilder provocirt, so zeigen dieselben nicht selten gleichzeitig eine von der prismatischen Ablenkung unabhängige Seitendistanz, da mit dem Wegfall des binocularen Einfachsehens auch jeder Grund wegfällt durch eine ungewöhnlich starke Innervation der Muskeln den Elasticitätstendenzen derselben entgegen zu treten. In ähnlicher Weise kann man mit vertical ablenkenden Prismen in manchen Fällen bei Fixation entfernter oder naher Objecte eine Neigung zu Convergenz oder Divergenz nachweisen, welche für gewöhnlich im Interesse des binocularen Einfachsehens überwunden wird. v. Graefe bezeichnete diesen Zustand als dynamisches Schielen.

Insufficienz der recti interni kann demnach ebensowohl absoluten, als relativen, als dynamischen Strabismus divergens bedingen. Im letzteren Falle veranlasst die Anstrengung der recti interni, welche nöthig ist, um die zum Arbeiten gebrauchte Convergenz zu unter-

halten, Ermüdung der innern Augenmuskeln, woraus sich ganz ähnliche asthenopische Beschwerden ergeben, wie diejenigen, welche bei accommodativer Asthenopie auftreten und auf schmerzhafter Ermüdung des Ciliarmuskels beruhen.

Für die Diagnose der musculären Asthenopie ist zunächst das Maximum der erreichbaren Convergenz bei leicht gesenkter Visirebene festzustellen. Wird eine Convergenz von 6 bis 8 Cm. nicht erreicht, sondern weicht das eine Auge schon vorher nach aussen ab, so ist jedenfalls Insufficienz der interni vorhanden.

Um nun ferner die Augenmuskeln der Herrschaft des binocularen Einfachsehens zu entziehen, kann man bei der für gewöhnlich zum Arbeiten benutzten Convergenz das eine Auge bedecken und zwar am zweckmässigsten mit einem mattgeschliffenem Glas, welches wenn es dicht an das Auge gehalten wird, die Stellung desselben noch erkennen lässt. Das verdeckte Auge weicht dabei nach aussen ab und stellt sich wenn der deckende Schirm weggezogen wird, wieder zur Fixation ein.

Man kann ferner das binoculare Einfachsehen dadurch aufheben, dass man vor das eine Auge ein Prisma mit der brechenden Kante gerade nach oben oder unten hält. Waren die inneren Augenmuskeln excessiv gespannt, so werden beim Aufheben des binocularen Einfachsehens zugleich die Sehaxen etwas divergiren. Die Doppelbilder stehen dann nicht gerade übereinander, sondern zeigen zugleich einen gekreuzten Seitenabstand.

Der Versuch wird, nach v. Graefe's*) Vorschlag so angestellt, dass man in der gewöhnlichen Entfernung des Lesens und bei der üblichen Senkung der Visirebene dem Patienten ein weisses Blatt Papier vorhält, auf welchem sich ein grosser, von einer feinen verticalen Linie durchschnittener Punkt befindet. Stehen dann beim Vorschieben des Prisma die Doppelbilder nicht gerade übereinander, sondern zeigen sie zugleich eine in gekreuzter Richtung eintretende Seitendistanz, so lässt dies auf eine Divergenz der Sehaxen schliessen. Das Maass für diese Divergenz der Sehaxen, oder für die Insufficienz der interni, wird gegeben sein, durch das Prisma welches mit der Kante nach aussen vor das zweite Auge gelegt, die Seitendistanz der Doppelbilder aufhebt und die beiden Punkte gerade übereinander stellt. Nach v. Graefe soll dann auch noch für dieselbe Entfernung und unter Benutzung desselben Fixationsobjectes bestimmt werden, wie starke Prismen durch Convergenz und durch Divergenz überwunden werden können.

*) Arch. f. Ophth. VIII. 2. pag. 314.

Man darf indessen aus dieser Untersuchungsmethode nur mit gleichzeitiger Berücksichtigung des Brechzustandes Schlussfolgerungen auf das Verhalten der Muskeln ziehen. Wenn z. B. ein Hypermetrop die durch ein vertical ablenkendes Prisma erzeugten Doppelbilder eines entfernten Objectes nicht gerade übereinander, sondern zugleich mit einer gleichnamigen Seitendistanz sieht, so kann dies seinen Grund haben in Insufficienz der recti externi; es kann aber auch ohne dieselbe, lediglich in Folge der auch für die Ferne nothwendigen Accommodationsanspannung ein gewisser Grad von Convergenz eintreten, gerade so wie es unter gleichen Umständen bei Emmetropen geschieht, welche sich mit Concavgläsern bewaffnen.

Bringen wir umgekehrt bei Myopie mittleren Grades ($\frac{1}{6}$ bis $\frac{1}{10}$) das Fixationsobject in die Gegend des Fernpunktes, und machen dann durch Prismen übereinander stehende Doppelbilder, so ist gar kein Grund mehr vorhanden, weshalb eine richtige Convergenz erhalten bleiben sollte. Sind einmal die Doppelbilder nicht zu vereinigen, so wird es dem Myopen ziemlich gleichgültig sein, ob sie gerade übereinander oder zugleich etwas nebeneinander stehen; deutlich bleiben die Netzhautbilder, (so fern nicht eben durch das Prisma ihre Schärfe beeinträchtigt wird) auch bei paralleler Richtung der Sehaxen.

Natürlich kann man nun auch bei Betrachtung eines in der Fernpunktsgegend gelegenen Objectes durch Prismen mit der Kante nach aussen, die Sehlinien bis zu dem Grade von Divergenz bringen, welchen sie überhaupt erreichen können. Und nun gar durch Prismen mit der Kante nach innen das Maximum der Convergenz bestimmen zu wollen, ist eine ganz überflüssige Bemühung, da wir durch Annäherung eines Fixirobjectes auf viel directere und einfachere Weise die Grenze der Convergenzbewegung finden können.

Unter allen Umständen, besonders aber bei Myopie ist Convergenz eine Anspannung der Augenmuskeln, welche sobald sie nicht im Dienste des binocularen Sehens nothwendig ist, gerne umgangen wird. Besonders geschieht dies dann, wenn gleichzeitig andere Ursachen vorliegen, welche eine leichtere Ermüdung der Augen veranlassen können, z. B. Conjunctivalreizung oder die bei Myopie so häufigen Irritationserscheinungen. Man findet in diesem Falle bei der Untersuchung mit vertical ablenkenden Prismen fast immer Neigung zu paralleler Stellung der Sehaxen, daraus folgt aber nicht, dass jenen Irritationserscheinungen musculäre Asthenopie zu Grunde liege. Denn dasselbe ist überhaupt die Regel bei Myopie mittleren Grades, auch wenn keine Asthenopie vorhanden ist. Die überwiegende Mehrzahl der Myopen zieht in der Regel, und besonders dann wenn irgend welche Reizerscheinungen (z. B. in Folge von Conjunctivalhyperaemie) vor-

handen sind, die parallele Stellung der Sehaxen vor und macht nur dann Convergenzbewegungen, wenn es zum Zwecke des binocularen Einfachsehens erforderlich wird.

Die Untersuchung mit Prismen ergiebt ganz andere Resultate, wenn man den Versuch mit Zuhülfenahme der corrigirenden Concavgläser ausführt. Die dabei nothwendige Accommodationsanspannung unterhält die Sehaxenconvergenz in derselben Weise wie es bei Emmetropen der Fall ist. Auch hier macht sich, wenn die binoculare Fixation aufgehoben wird, die Neigung zur Verringerung der Convergenz bald geltend. Gleichzeitig aber erschlafft die Accommodation, und sobald die dadurch herbeigeführte Undeutlichkeit der Netzhautbilder dem Patienten störend wird, erfolgt mit der Anspannung der Accommodation auch eine vermehrte Innervation der Interni, welche nun sogar manchmal über das Ziel hinausschiesst, und eine geringe schnell vorübergehende Convergenz zur Folge hat.

Erfolgt dagegen unter diesen Umständen eine erhebliche und andauernde Verringerung der Convergenz sobald die binoculare Fixation durch Prismen aufgehoben wird, so beweist dies in der That eine Störung des normalen Zusammenhanges zwischen Sehaxenconvergenz und Accommodationsanspannung.

In den meisten dieser Fälle lässt sich das vorhandene Uebergewicht der recti externi auch dann nachweisen, wenn man mit parallelen Sehlinien entfernte Objecte fixiren lässt. Wählt man z. B. als Fixationsobject eine in etwa 20' Entfernung brennende Kerze, so treten häufig schon gekreuzte Doppelbilder auf, sobald man die beiden Gesichtsfelder dadurch differenzirt, dass man das eine Auge mit einem rothen Glas versieht. Noch sicherer geschieht dies, wenn man durch ein schwaches in verticaler Richtung ablenkendes Prisma die binoculare Fixation unmöglich macht.

Ausserdem zeigt es sich, dass durch Prismen mit der brechenden Kante nach aussen eine erheblich stärkere Divergenz der Sehaxen eingeleitet werden kann, als unter normalen Verhältnissen. Oder anders ausgedrückt, es werden erheblich stärkere Prismen, bis 20° oder mehr, durch Divergenz überwunden.

Auffallender Weise ist auch bei ausgeprägtem elastischen Uebergewichtes der externi, der durch das Maximum der Convergenz erreichbare nächste Punkt keineswegs immer vom Auge abgerückt.

Musculäre Asthenopie ist viel seltener als die accommodative. Sie kann vorkommen bei jedem Brechzustand, bei Emmetropie sowohl als bei Hypermetropie oder Astigmatismus. Bei Myopie sind es hauptsächlich die geringeren Grade, welche sich mit musculärer Asthenopie verbinden; bei höheren Graden von Myopie wird die Er-

müdung der recti interni dadurch verhütet, dass relative Divergenz zustande kommt. Das Lesen beginnt z. B. binocular, allein nach einiger Zeit weicht das eine Auge ab, unwillkürlich und unbewusst, die Patienten klagen dabei nicht über Ermüdung, sondern bemerken nur, dass sich die eine Blattseite über die andere schiebt, lernen es aber meistens bald die aus der Diplopie hervorgehenden Störungen zu vermeiden.

Zur Heilung der musculären Asthenopie steht uns sowohl die palliative Hülfe prismatischer Gläser, als ein operatives Verfahren zur Disposition.

Aus dem pag. 90 über die Anwendung der prismatischen Brillen gesagtem ergiebt sich, dass dieselben bei musculärer Asthenopie besonders dann mit Vortheil verwendet werden können, wenn es möglich ist, eine Arbeitsdistanz von mindestens 10 bis 12 Zoll zu benutzen.

Es wird durchschnittlich das zweckmässigste sein, die Behandlung zunächst mit dieser palliativen Hülfe einzuleiten, da die abnormen Spannungsverhältnisse der Muskeln sich mit der Zeit ausgleichen können. Ich habe dies besonders in solchen Fällen gesehen, in welchen trotz ausgesprochener Neigung zu Divergenz dennoch der normale Nahepunkt der Convergenz ohne besondere Schwierigkeiten erreicht werden konnte.

Die Prismen von etwa 3 bis höchstens 6 Grad werden mit der brechenden Kante nach aussen in ein Brillengestell gefasst und natürlich nur für nahe Objecte, niemals für die Entfernung benutzt, da kein Grund vorliegt eine absolute Divergenz der Sehlinien einzuleiten.

Die operative Behandlung besteht in der Tenotomie der recti externi. Es lässt sich damit unter Umständen eine radicale Heilung erreichen, nur muss man sich dagegen sicher stellen, dass nicht eine lediglich dynamische Divergenz in ein reelles convergirendes Schielen umgewandelt werde.

Man wird die Tenotomie überall da ohne diese Befürchtung ausführen können, wo das Vorhandensein eines elastischen Uebergewichtes der externi nachgewiesen ist. Macht sich beim Sehen in die Ferne eine Neigung zu Divergenz bemerklich, und werden dabei ungewöhnlich starke Prismen durch absolute Divergenz der Sehlinien überwunden, so kann man mit Sicherheit darauf rechnen, dass auch nach der Tenotomie der externi keine störende Convergenz zurückbleibt.

Der Regel nach wird die Rücklagerung des Externus an jenem Auge auszuführen sein, welches bei anhaltender Convergenz am meisten

die Neigung zeigt nach aussen abzuweichen. In manchen Fällen erweist sich die Tenotomie beider Externi als nothwendig.

Kommt Insufficienz der Interni vor, ohne elastisches Uebergewicht der externi, so ist auf die Rücklagerung der letzteren zu verzichten, und es bleibt dann nur die Anwendung prismatischer Brillen übrig.

Schielen nach oben und unten.

In Verbindung mit hochgradiger Convergenz kommt nicht selten, wie bereits erwähnt, eine Höhenabweichung vor, welche in der Regel lediglich als ein begleitendes Symptom auftritt, keiner besonderen Correction bedarf, und mit Beseitigung der Convergenz verschwindet.

Viel seltener kommt eine andere Gruppe von Fällen vor, in welchen der Höhenunterschied ohne wesentliche, oder mit nur geringer Seitenablenkung besteht, und einen deutlich concomitirenden Character zeigt. Wird z. B. ein nach oben schielendes Auge zur Fixation eingestellt, so macht das andere eine begleitende Bewegung nach unten u. s. w.

Der Höhenunterschied bleibt sich unter diesen Umständen nicht bei allen Blickrichtungen gleich. In der Regel ist die Abweichung nach oben am stärksten bei medialer, am geringsten bei lateraler Blickrichtung; während umgekehrt beim Schielen nach unten die Ablenkung am auffallendsten ist bei lateralem Blick und bei medialem verschwindet. Während also die Hornhaut des gesunden Auges eine horizontale Bahn durchläuft, bewegt sich die Hornhaut des schielenden in einer schiefen, gegen den innern Augenwinkel aufsteigenden, gegen den äussern absteigenden Ebene.

Es ist nicht möglich diesen eigenthümlichen Bewegungsmodus auf die Wirkung irgend eines bestimmten Muskels zu beziehen. Viel seltener noch ist es der Fall, dass die Höhenabweichung bei allen Blickrichtungen unverändert bleibt, und sie darf dann als eine vermehrte Anspannung beider nach oben oder unten wirkenden Muskeln aufgefasst werden.

Doppelbilder sind in den meisten Fällen von Höhenabweichung vorhanden, und stehen mit der Stellung der Augen in Uebereinstimmung.

Auf die operative Behandlung finden dieselben Grundsätze Anwendung, welche bei Gelegenheit der nach Augenmuskellähmungen zurückbleibenden Höhenabweichungen auseinandergesetzt wurden.

Die Schieloperation.

Die operative Behandlung des Schielens wurde zuerst von Stromeyer (1838) angeregt und bald darauf (1839) von Dieffenbach methodisch cultivirt.

Der nächste Zweck der Schieloperation, wie sie jetzt ausgeführt wird, ist der, die Sehne des verkürzten Muskels hart an der Sclera abzulösen; der directe Zusammenhang zwischen dem Muskel und dem Bulbus wird dadurch aufgehoben, ein indirecter Zusammenhang bleibt bestehen durch die Verbindungen des Muskels mit der Tenon'schen Kapsel und mit der Conjunctiva. Je nachdem auch dieser indirecte Zusammenhang mehr oder weniger gelockert wird, fällt der Effect der Operation grösser oder geringer aus.

Für gewöhnlich empfiehlt sich folgende Operationstechnik: Der zweckmässig gelagerte Patient wird chloroformirt, die Lidspalte wird durch einen Assistenten oder mittelst eines Sperrelevateurs geöffnet gehalten. Mittelst einer dem abzulösenden Muskel diametral gegenüber, und in der Nähe der Hornhaut angelegten Fixirpincette wird der Bulbus fixirt und in eine Stellung gerollt, welche das Operationsterrain frei legt. Gerade über der Sehne des Muskels oder nur wenig vor derselben nach der Hornhaut zu, wird die Conjunctiva mit einer Pincette in eine Falte gehoben und incidirt. Man kann die Incision rechtwinklig auf die Richtung der Sehneninsertion anlegen, was den Vortheil hat, dass die Wunde nach der Operation weniger klafft, oder man incidirt die Conjunctiva parallel zur Insertion, wodurch die letztere etwas besser frei gelegt wird. Die Conjunctiva wird nun nach der Peripherie hin durch kurze Scheerenschnitte gelockert, und zwar bei Strabismus convergens bis unter die Thränencaruncel. Darauf wird die Pincette gerade auf den Muskel dicht hinter der Insertion aufgesetzt, der Muskel womöglich in seiner ganzen Breite gefasst und angezogen. Die Insertion wird zuerst in der Mitte des Muskels mit der Scheere durchtrennt, darauf das eine Blatt derselben zwischen Muskel und Sclera erst nach der einen Seite, dann nach der anderen eingeschoben, und die Sehne hart an der Sclera abgelöst. Schliesslich überzeugt man sich durch Einführen des geknöpften Schielhakens, dass auch an der Grenze der Insertion keine Sehnenfäden mehr stehen geblieben sind.

Man muss dem Gesagten zu Folge bei der Ausführung der Operation die Lage der Sehneninsertion berücksichtigen. Die Insertion des rect. internus befindet sich, im horizontalen Meridian gemessen, etwa 6 Mm. vom Hornhautrand entfernt, die des externus etwa 8 Mm., die des rect. superior und inferior ebenfalls 7—8 Mm.

Dem von v. Graefe mehrfach wiederholten Rath, die Conjunctivalwunde möglichst nahe am Hornhautrand anzulegen, kann ich nicht beistimmen. Man befindet sich dabei so weit entfernt von der Sehneninsertion, dass der stumpfe Haken, welchen man dann unter dieselbe einführen muss, ehe man sie einschneiden kann, einen verhältnissmässig weiten Weg unter der Conjunctiva zurückzulegen hat. Schon hierbei wird die Conjunctivalwunde gewöhnlich weiter eingerissen, noch mehr aber, wenn man dann vorschriftsmässig den Haken umlegt, um die Sehne anzuspannen.

Die Scheere, deren man sich bei der Operation bedient, darf keine stechende, sondern muss eine etwas abgerundete Spitze haben; am bequemsten operirt man mit einer leicht auf die Fläche gekrümmten Scheere.

Nach Vollendung der Operation macht sich die vollständige Ablösung der Sehne von der Sclera kenntlich, durch eine deutliche Beweglichkeitsbeschränkung nach der Seite des rückgelagerten Muskels hin. Es darf nur eine Beschränkung, aber keine völlige Aufhebung der Beweglichkeit vorhanden sein, weil der Muskel immer noch in mittelbarer Verbindung mit der Sclera bleibt. Ist dagegen gar keine Beweglichkeitsbeschränkung vorhanden, oder ist sie zu gering, so ist zunächst zu vermuthen, dass einzelne Sehnenfäden an der Grenze der Insertion stehen geblieben sind. Dieselben sind dann mit einem kleinen Schielhaken aufzusuchen und nachträglich abzulösen.

Sehr selten geschieht es, dass der Muskel hinter seiner physiologischen Insertion noch durch ein straffes Bindegewebe mit der Sclera verbunden ist. In diesen Fällen ist die sorgfältige Ablösung des Muskels bis an das hintere Ende der Insertion indicirt, aber nicht in allen Fällen ausführbar.*)

Abgesehen von diesem sehr seltenen Zufall, sollte die Operation immer erst dann als vollendet betrachtet werden, wenn eine deutliche Beweglichkeitsbeschränkung nachweisbar ist.

Wenn nach der Operation die Conjunctivalwunde zu weit klafft, so kann sie mit einem feinen Seidenfaden vereinigt werden. Es ist zweckmässig, wenn man lediglich die Vereinigung der Conjunctivalwunde durch die Sutur erreichen will, dieselbe parallel zur Richtung der Sehneninsertion und nur ganz oberflächlich durch die Conjunctiva so einzulegen, dass nur möglichst wenig subconjunctivales Gewebe mitgefasst wird; schon deshalb, weil sie dann nach einigen Tagen durchschneidet, und nicht besonders entfernt zu werden braucht.

Die Nachbehandlung besteht in kalten Umschlägen oder sofortiger ger Anlegung eines leichten Verbandes.

*) v. Graefe: Arch. f. Ophthal. IX. 2. pag. 32.

Der mechanische Effect der Schieloperation lässt sich ungefähr auf folgende Weise erklären: nach Ablösung seiner Sehne von der Sclera zieht sich der Muskel zurück, so weit, als seine elastische Spannung es erfordert, und seine Verbindung mit der Tenon'schen Kapsel und der Conjunctiva es erlauben. Gleichzeitig lenkt der Antagonist das Auge nach seiner Seite ab, bis die antagonistisch wirkenden Spannungen sich ausgeglichen haben. Das Maximum dieser Wirkung wird dann erreicht sein, wenn das vordere Ende des abgelösten Muskels, relativ zu einem in der Orbita fixirt gedachten Coordinaten System, wieder an denselben Punkt des Raumes geführt ist, an welchem es sich vor der Operation befand. Der dann vorhandene Abstand zwischen dem vorderen Ende des Muskels und seiner ursprünglichen Insertionsleiste an der Sclera, ist das Maass der unmittelbar nach der Operation vorhandenen Rücklagerung des Muskels und ungefähr gleich der in Bezug auf die Stellung des Auges erreichten Correction, denn natürlich wird zugleich mit der Insertionsleiste des Muskels an der Sclera auch der Mittelpunkt der Cornea nach der Seite des Antagonisten gerollt.

Nach einigen Tagen kommt eine festere Verwachsung des Muskels mit der Sclera in einer der ursprünglichen Insertion parallelen, aber weiter nach rückwärts gelegenen Linie zu Stande. Der Einfluss des Muskels auf den Bulbus wird dadurch unmittelbarer und kräftiger, die Beweglichkeit nimmt zu, gleichzeitig aber pflegt sich der in Bezug auf die Stellung der Cornea sofort nach der Operation vorhandene Effect mehr oder weniger zu vermindern. Wahrscheinlich wird durch Contraction des in der Wunde sich entwickelnden Narbengewebes das vordere Ende des abgelösten Muskels wieder etwas nach vorn gezogen, und zwar um so mehr, je schwächer der Antagonist ist. Es kann auf diese Weise geschehen, dass ein anfänglich recht befriedigender unmittelbarer Operationseffect sich schliesslich als ungenügend herausstellt.

Schon aus dem eben Gesagten ergiebt sich, dass der durch die Schieloperation erreichte Endeffect in Bezug auf die Stellung des Auges sehr verschieden ausfällt. Verrichten wir z. B. die Tenotomie des Rectus externus wegen musculärer Asthenopie, so ist es geradezu ein Kunstfehler, wenn durch die Operation überhaupt eine dauernde Veränderung der Stellung des Auges eingeleitet wird. Allerdings haben wir es in diesen Fällen ausser den praeexistirenden Spannungsverhältnissen der Augenmuskeln auch noch dem regulirenden Einfluss der binocularen Fixation zu danken, dass die unmittelbar nach der Operation meistens vorhandene Convergenz nicht bleibend wird. Aber auch ohne irgend welche Betheiligung des binocularen Sehens kann

es geschehen, dass der endgültige Effect nur sehr unbedeutend ausfällt. Man hat die Schieloperation viel zu einseitig, wesentlich als „Rücklagerung“ des verkürzten Muskels aufgefasst, aber es ist doch einleuchtend, dass alle Rücklagerung keinen Effect auf die Stellung des Auges ausüben würde, wenn gar keine antagonistische Kraft in Wirkung träte, um das Auge nach der entgegengesetzten Richtung hin abzulenken. Wir rechnen also bei der Tenotomie auf eine hinreichende elastische Kraft des Antagonisten, und dies ist ein Moment, welches sich nicht immer mit Sicherheit bestimmen lässt, denn es ist nicht unwahrscheinlich, dass elastische Spannung und musculäre Contractionsfähigkeit zwei verschiedene Dinge sind, und der Endeffect der Operation wird jedenfalls wesentlich beeinflusst von der elastischen Spannung des Antagonisten.

Endlich aber kommen noch andere, complicirtere Verhältnisse zur Geltung. In manchen Fällen von Hypermetropie mit Strabismus convergens ist nach der Schieloperation, auch wenn keine binoculare Fixation vorhanden ist, die Correction der Hypermetropie ganz unentbehrlich; ein störender Strabismus convergens kehrt zurück, sobald der Gebrauch der Convexgläser ausgesetzt wird. Dass so etwas überhaupt vorkommt, erklärt sich aus dem nachgewiesenen Zusammenhang zwischen Hypermetropie und Strabismus convergens, auffallend ist nur, dass es nicht häufiger geschieht.

Schliesslich fällt der Effect der Tenotomie bei den verschiedenen Muskeln etwas verschieden aus, und zwar für divergirendes Schielen geringer als für convergirendes. Hauptsächlich in jenen Fällen von entstellenden Strabismus divergens, in welchen die Convergenzbewegung soweit verloren gegangen ist, dass nicht einmal mehr Parallelismus der Sehlinien erreicht wird, fällt die Wirkung der einfachen Tenotomie des externus am schielenden Auge nur äusserst gering aus. Die Erklärung dieser Thatsache ist nicht so einfach; der rectus internus wird in diesen Fällen allerdings durch anhaltende Dehnung verlängert und geschwächt, doch aber kaum mehr als der rectus externus bei hochgradigem Strabismus convergens. Auch das ist richtig, dass die Abwicklungsstrecke des rectus externus (d. h. derjenige Theil des Muskels, welcher von der Sehnenleiste an nach dem aequator hin dem Auge anliegt) grösser ist als beim rectus internus, das verhindert aber nicht, dass die einfache Tenotomie des externus, wenn sie auf unrichtige Indicationen hin ausgeführt wird, unter Umständen recht erheblichen Strabismus convergens zur Folge hat. Fällt also erfahrungsgemäss bei hochgradiger Divergenz die einfache Tenotomie des externus am schielenden Auge fast resultatlos aus, so dürfen wir die Erklärung dieser Thatsache nicht lediglich im Verhalten des rectus

externus und seines Antagonisten suchen. Wahrscheinlich spielen hierbei die obliqui eine bisher nicht beachtete Rolle. Betrachten wir, abgesehen von ihrer musculaeren Contractilität, lediglich die elastische Spannung der obliqui, so wird dieselbe dann am grössten sein, wenn die Muskeln in Richtung eines grössten Kreises das Auge umfassen, wie es bei stark medialwärts gewendeter Blicklinie der Fall ist; die elastische Spannung der obliqui hat dann lediglich den Effect das Auge in Richtung der Muskelebene nach vorn zu ziehen. Sobald dagegen, in einer mehr nach aussen gewendeten Blickrichtung, die obliqui nicht mehr in Richtung eines grössten Kreises den hinteren Umfang des Auges umspannen, so werden sie weniger gedehnt, und ausserdem wird ihre elastische Spannung nur zum Theil darauf wirken das Auge nach vorn zu ziehen, ein anderer Theil dieser Kraft wird den hinteren Pol des Auges medialwärts, die Cornea also nach aussen zu drehen bestrebt sein.

Die Consequenzen welche sich hieraus ergeben sind folgende: bei hochgradigem Strabismus divergens wird das schielende Auge selten oder nie so weit nach innen gewendet, dass die obliqui in Richtung eines grössten Kreises verlaufen und also die stärkste Dehnung erfahren, welcher sie unter physiologischen Verhältnissen ausgesetzt werden; denn wenn auch eine hinreichend mediale Blickrichtung des schielenden Auges noch möglich ist, so wird doch factisch davon nur wenig Gebrauch gemacht. Die obliqui des divergirenden Auges werden also weniger gedehnt als unter normalen Verhältnissen, und es ist wohl möglich, dass ihre Dehnbarkeit dadurch so weit vermindert wird, dass sie schliesslich der medialen Blickrichtung einen grösseren elastischen Widerstand entgegensetzen als dies unter physiologischen Verhältnissen geschieht. Da nun durch die Operation an der Spannung der obliqui nichts geändert werden kann, so erklärt es sich, dass dieselben wenn sie einmal bei lange bestandenem hochgradigem Strabismus divergens an Dehnbarkeit verloren haben, nach wie vor bestrebt sein werden, die Cornea nach aussen zu drehen und den Operationseffect zu vermindern. Bei Strabismus convergens spielen übrigens die musc. recti sup. und inf. eine ähnliche, wenn auch weniger eingreifende Rolle.

Bei genügender elastischer Spannung des Antagonisten kann man durch die Tenotomie des Rectus internus eine Correction der Stellung um 3 bis 4 Mm. erreichen, wenn man nicht etwa durch zu ausgedehnte Lockerung der indirecten Verbindungen zwischen Muskel und Bulbus die Beweglichkeit des Auges in unverhältnissmässiger Weise beschränken will.

Je weiter wir nämlich die vordere Insertion des Muskels auf der

Sclera zurückschieben, um so eher wird der rückgelagerte Muskel bei seiner Contraction die Grenze erreichen, jenseits welcher er keinen weiteren Einfluss auf die Stellung des Auges ausüben kann. Eine Beschränkung der Beweglichkeit wird also in derselben Richtung zurückbleiben, in welcher das Auge beim Schielen abwich. Diese Beweglichkeitsbeschränkung macht sich aus denselben Gründen, aus denen etwas ähnliches auch im Normalzustande stattfindet, (vergl. pag. 126) bei den Convergenzbewegungen noch deutlicher bemerklich als bei den associirten.

Eine Correction von 3 bis 4 Mm., welche sich ohne störende Beschränkung der Beweglichkeit erreichen lässt, ist nun allerdings für die meisten Fälle von Schielen nicht genügend, doch besitzen wir ein sehr einfaches Mittel, den Effect in Bezug auf die Correction zu verdoppeln, ohne zu grosse Opfer an Beweglichkeit zu bringen. Es lässt sich dies dadurch erreichen, dass man die Operation in symmetrischer Weise auf beide Augen vertheilt. Wenn wir z. B. bei Strabismus convergens beide recti interni, oder bei divergens beide externi ablösen, so werden sich die Effecte für die Correction der Stellung summiren, während die Beweglichkeitsdefecte nach beiden Seiten des Blickfeldes hin, aber nur in geringerem Grade sich bemerklich machen.

Lässt sich sicher voraussehen, dass mindestens zwei Operationen nöthig sein werden, so kann man der Zeitersparniss wegen beide Augen in einer Sitzung operiren. Wünscht man dabei einen möglichst grossen Effect zu erreichen, so ist es zweckmässiger nach der Operation eine leicht divergente Stellung der Sehaxen etwa 24—36 Stunden lang zu unterhalten. Man verfährt dazu auf folgende Weise: Dicht am äusseren Hornhautrand wird eine Sutur so angelegt, dass die Nadel zunächst etwas oberhalb des horizontalen Meridians in die Conjunctiva eingeführt, und etwa $2\frac{1}{2}$ Mm. tiefer wieder ausgestochen wird; darauf wird die Nadel nochmals etwa $2\frac{1}{2}$ Mm. oberhalb des horizontalen Meridians in die Conjunctiva eingestochen und unter dem ersten Einstichpunkte ausgeführt. Die Conjunctiva wird also in einer Ausdehnung von etwa 5 Mm. in einer sehr haltbaren Weise gefasst. Die Fadenenden werden dann angezogen (aber nicht in einen Knoten geschlagen), und bei Strabismus convergens zum äusseren Lidwinkel hinausgeführt, um an der Schläfe mit Heftpflaster und Collodium befestigt zu werden. Bei Strabismus divergens werden die Fäden auf dieselbe Weise eingelegt, aber auf dem Nasenrücken befestigt, welcher wenn er zu niedrig ist, so dass die Fäden auf der Cornea reiben könnten, durch eine Heftpflasterrolle erhöht werden muss. Will man die Fäden wieder entfernen, so genügt es, den einen derselben

hart an der Conjunctiva durchzuschneiden, wonach sich die Fadenschlinge leicht herausziehen lässt. So lange die Fäden liegen, ist es zweckmässig, die Augen mit einer Binoculusbinde geschlossen zu halten.

Erweist sich auch die beiderseitige Operation als unzureichend, so kann eine Wiederholung der Operation an dem ursprünglich schielenden oder auch an beiden Augen vorgenommen werden.

Zur Verstärkung des Operationseffectes hört man manchmal den Rath geben, das Auge unmittelbar nach der Operation anhaltend nach der dem Schielen entgegengesetzten Seite gerichtet zu halten. Es liegt auf der Hand, dass davon nicht viel zu erwarten ist; man versuche nur selbst, wie lange man eine excentrische Blickrichtung zu ertragen im Stande ist; schon nach wenigen Minuten erfolgt Ermüdung des Muskels und unwillkürlich wird statt des Auges der Kopf gedreht. Nicht viel mehr leisten die sogenannten Schielbrillen, welche das eine Auge ganz verdecken und dem anderen nur eine excentrische, der Richtung des Schielens entgegengesetzte Oeffnung bieten. Etwas anderes ist es, wenn man vor der Operation oder einige Tage nachher, damit anfängt den Antagonisten einer methodischen orthopaedischen Uebung zu unterwerfen. Man sieht dabei in der That manchmal recht auffällige Beweglichkeitsdefecte in kurzer Zeit verschwinden.

Seltener als eine Indication zur Steigerung der Wirkung liegt der Wunsch vor, den unmittelbaren Effect der Schieloperation zu verringern. Dieser Zweck lässt sich erreichen durch eine Sutur der Conjunctivalwunde, welche man in der Richtung des Muskels, und so anlegt, dass auch das subjonctivale Gewebe, besonders in der Nähe des vorderen Muskelendes mit gefasst wird. Der Muskel wird dadurch nach vorn gezogen oder doch an einem zu weiten Zurückweichen gehindert.

Fast immer lässt sich durch die Schieloperation ein cosmetisch befriedigendes Resultat erreichen. Den Einfluss auf die Sehschärfe des schielenden Auges und auf das binoculare Sehen hat man dagegen überschätzt. Die mehrfach aufgestellte Behauptung, dass als unmittelbare Folge der Durchschneidung eines Augenmuskels eine erhebliche Besserung der Sehschärfe eintreten könne, steht so sehr mit allen Gesetzen der Physiologie in Widerspruch, dass darüber denn doch noch Untersuchungen ad hoc angestellt, und mit allen Garantien der Genauigkeit umgeben werden müssten. Nur Sehprüfungen, welche vor der Operation mehrfach wiederholt und mit Consequenz durchgeführt sind, welche sowohl die Sehschärfe für die Ferne als für die Nähe berücksichtigen, und zwar letzteres mit Zuhülfenahme von Convexgläsern oder Calabarextract, könnten gegen-

über einer so völlig unwahrscheinlichen Behauptung als beweisend anerkannt werden. Ich selbst habe bei derartig angestellten Untersuchungen keinen unmittelbaren Einfluss der Tenotomie auf die Sehschärfe gefunden.

Auch auf die Wiederherstellung eines normalen binocularen Sehens übt die Schieloperation keinen directen Einfluss aus, abgesehen von den verhältnissmässig seltenen Fällen, in welchen schon vor derselben ein normales Correspondenzverhältniss der Netzhäute bestand, und sich durch eine dem entsprechende Diplopie kundgab.

v. Graefe*) behauptet zwar, dass nur etwa die Hälfte sämmtlicher Schielenden nach der Operation für den gemeinschaftlichen Sehact unempfindlich bleibt, indess, es ergiebt sich aus dem Zusammenhang, dass für die andere Hälfte nichts weiter in Anspruch genommen wird, als die Möglichkeit, auf irgend eine Weise Doppelbilder wahrzunehmen. Das ist noch lange keine Wiederherstellung eines normalen binocularen Sehens.

Auch Knapp**) behauptet, in 50 pCt. seiner Fälle die Wiederherstellung einer binocularen Fixation erreicht zu haben, setzt aber sofort hinzu, dass das nicht gleichbedeutend sei mit binocularem Einfachsehen oder stereoscopischen Sehen, und dass sich bei manchen dieser „binocular Fixirenden“ mit Prismen auf keine Weise Doppelbilder provociren liessen. Natürlich hat diese Art von binocularer Fixation mit einem normalen binocularen Einfahsehen ebenfalls nichts gemein.

Bei weitem in den meisten Fällen kann man vor der Operation durch Untersuchung des binocularen Sehens mit Prismen, oder dem Stereoscop den Nachweis führen, dass überhaupt gar keine Disposition zur binocularen Verschmelzung der Netzhautbilder vorhanden ist, und meinen Erfahrungen nach halte ich es für das wahrscheinlichste, dass hieran durch die Operation nichts geändert wird. Selbst in Fällen, in welchen bei beiderseitiger guter Sehschärfe vor der Operation noch deutliche Reste eines vorhanden gewesenen normalen binocularen Sehactes nachweisbar waren, dann durch die Operation eine anscheinend völlig richtige Fixation erreicht, und durch mehrere Monate langen Bestand gesichert war, trat kein normales binoculares Sehen wieder ein. Zwar wurden mit Hülfe von Prismen Doppelbilder leicht provocirt und ihre Stellung richtig angegeben, es konnte sogar mit dem Stereoscop eine unzweifelhafte Verschmelzung beider Netzhautbilder erreicht werden, wenn sie auch nicht allemal von selbst

---

*) Arch. f. Ophth. III. 1., pag. 235.
**) Klin. Monatsbl. 1863, pag. 472.

eintrat, und dennoch fiel der Hering'sche Fallversuch negativ aus. Es war also durch die Operation die Möglichkeit eines normalen binocularen Sehens wieder hergestellt, aber es wurde von dieser Möglichkeit für gewöhnlich kein Gebrauch gemacht.

Diese Resultate sind nicht ohne practische Consequenzen. In vielen Fällen von Strabismus convergens mit Hypermetropie weicht die Sehlinie weiter als gewöhnlich nach innen von der Hornhautmitte ab. Gerade so gut, wie dies bei richtiger binocularer Fixation einen scheinbaren Strabismus divergens veranlasst, hat es bei Strabismus convergens die Consequenz, dass eine cosmetisch völlig befriedigende Stellung vorhanden sein kann, trotzdem dass eine fortbestehende Convergenz der Sehlinien deutlich zu Tage tritt, sobald man die Fixation zwischen beiden Augen wechseln lässt. Die Beseitigung dieses letzten Restes von Convergenz würde, wenn keine Aussicht zur Wiederherstellung eines normalen binocularen Sehens vorhanden ist, dem Patienten keinen Vortheil bringen, sondern lediglich das bereits erreichte cosmetische Resultat verschlechtern, indem bei richtiger Stellung der Sehlinien ein scheinbarer Strabismus divergens in auffallender Weise hervortreten würde.

Nicht in allen Fällen von Strabismus convergens, in welchen Hypermetropie vorhanden ist, ist es nothwendig, dieselbe nach der Operation durch Convexgläser zu corrigiren, doch kommen Fälle vor, in welchen die Correction der Hypermetropie zur Beseitigung des Schielens durchaus erforderlich ist. Es ist dies allemal dann zu vermuthen, wenn trotz eines anfänglich genügenden Effectes, innerhalb der ersten Wochen nach der Operation die Convergenz sich rasch wieder von Neuem entwickelt.

Es mögen schliesslich noch einige Eigenthümlichkeiten der Augenbewegung ihre Erwähnung finden, welche nach der Schieloperation auftreten können. Manchmal zeigt sich nach einseitiger Rücklagerung des rectus internus eine auffallende Differenz im Schielwinkel beim Wechsel der Fixation. War z. B. ein rechtsseitiger Strabismus convergens von 6—7 Mm. vorhanden, welcher durch eine Rücklagerung des rechten rectus internus auf 3—4 Mm. ermässigt wurde, so kann es geschehen, dass bei Fixation mit dem rechten Auge das linke nicht um 3—4 Mm. sondern um 6—7 Mm. nach Innen abweicht. Während also der rectus externus das rechte Auge um 3—4 Mm. nach rechts dreht, wendet der rectus internus das linke Auge gleichzeitig um 6—7 Mm. nach derselben Richtung; es scheint demnach eine auffallende Ungleichheit der associirten Bewegungen vorzuliegen. Die Thatsache begreift sich indessen, wenn man bedenkt, dass es sich dabei häufig, nicht lediglich um eine associirte, sondern zugleich um eine

accommodative Bewegung handelt. In der Regel befindet sich auch das Fixirobject nahe genug am Patienten um selbst bei Emmetropie eine Anspannung der Accommodation zu erfordern. Ist beiderseits Hypermetropie aber in verschiedenem Grade vorhanden, so bedarf das Factum keiner weiteren Erklärung, denn unter diesen Umständen zeigt auch vor der Operation der Schielwinkel beim Wechsel der Fixation eine deutliche Ungleichheit. Aber auch wenn keine Refractionsdifferenz besteht, kann die mit der Accommodation verbundene Innervation des rectus internus auf dem nicht operirten Auge eine stärkere Convergenzbewegung zur Folge haben als auf dem andern, dessen internus rückgelagert und dessen Beweglichkeit beschränkt ist. Die Beweglichkeitsbeschränkung tritt ja eben bei den accommodativen Bewegungen früher ein als bei den associirten.

Eine andere Eigenthümlichkeit, welche ebenfalls manchmal nach der Schieloperation auftritt, ist die, dass das schielende Auge, wenn es zur Fixation eingestellt werden soll, mit einer zuckenden Bewegung über das Ziel hinausschiesst und dann erst zu einer richtigen Fixation zurückkehrt. Das Phänomen pflegt, wenn es vorkommt, nur während einiger Tage nach der Operation deutlich zu sein und dann allmählig zu verschwinden. Offenbar ist in diesen Fällen der normale Zusammenhang zwischen der Excentricität des Netzhautbildes und der Augenbewegung, welche nöthig ist, um das Bild mit der macula lutea aufzufangen, durch die Operation aufgehoben, und entwickelt sich erst allmählig in einer den Verhältnissen entsprechenden Weise von Neuem.

Da viele Fälle von Strabismus convergens in den ersten Lebensjahren entstehen, so wird häufig die Frage aufgeworfen, ob das kindliche Alter auch zur Vornahme der Schieloperation geeignet sei. Im Allgemeinen lässt sich die Frage bejahen, es ist sogar möglich, dass im Kindesalter die Wiederherstellung eines normalen binoçularen Sehactes leichter geschieht als später. Andererseits aber ist daran zu erinnern, dass die Beihülfe, welche für manche Fälle von Strabismus convergens durch die Correction der Hypermetropie geboten wird, doch erst in einem etwas entwickelteren Alter ausführbar ist. In der Regel wird es sich empfehlen zu warten, bis die geistige Entwickelung des Kindes so weit vorgeschritten ist, dass wenigstens eine genaue Untersuchung ausgeführt werden kann. Bis zu diesem Zeitpunkt mögen mit dem schielenden Auge Separatübungen, sowohl des Sehvermögens als der Beweglichkeit angestellt werden. Am zweckmässigsten ist es eine Schielbrille, welche das gesunde Auge ganz verdeckt, das schielende an der der Richtung der Ablenkung entgegengesetzten Seite offen lässt, einige Stunden täglich tragen zu lassen.

Die Vorlagerung der Augenmuskeln wurde bisher hauptsächlich zu dem Zwecke ausgeführt, entstellende Deviationen, welche als excessive Effecte von Schieloperationen zurückgeblieben waren, auszugleichen. Es liegt hier nicht im Plane, die zu diesem Zwecke angewendeten Methoden geschichtlich zu entwickeln, sondern es soll nur eine Technik angegeben werden, welche ich als eine Vervollkommnung der von J. Guerin, v. Graefe, Critchett, Knapp, Liebreich und Snellen cultivirten Methoden betrachten zu dürfen glaube.

Zunächst wird der verkürzte Muskel auf die oben beschriebene Weise abgelöst und dann die Vorlagerung auf folgende Weise ausgeführt:

Die Conjunctiva wird gerade auf der Insertion des vorzulagernden Muskels und in der ganzen Ausdehnung derselben incidirt, dann nebst dem subconjunctivalen Gewebe durch flache, hart auf der Sclera geführte Scheerenschnitte bis zum Hornhautrand und in einem Umfang, welcher der Breite der Sehneninsertion (10—12 Mm.) entspricht, gelockert. Auch der Zusammenhang zwischen der vorderen Fläche des Muskels und der Conjunctiva wird auf eine Strecke von etwa 5 Mm. gelöst.

Da die Conjunctiva dabei besonders am Hornhautrand nicht gefenstert werden darf, so operirt man am besten mit einer feinen an den Spitzen abgerundeten Scheere.

Darauf wird an dem einen Ende der Muskelinsertion eine kleine Incision der Tenon'schen Kapsel gemacht, durch welche man einen flach gekrümmten stumpfen Haken zwischen Muskel und Sclera durchschiebt; am anderen Ende der Insertion wird ebenfalls die Tenon'sche Kapsel auf dem Haken so weit incidirt, dass derselbe frei zu Tage tritt.

Jetzt geht man sofort dazu über, die Suturen in den Muskel einzulegen.

Ein feiner gewachster, mit zwei Nadeln versehener Seidenfaden wird längs des Hakens geführt und hinter demselben, von der Scleralfläche des Muskels aus, so durchgestochen, dass die Fadenschlinge ein 2—3 Mm. breites Stück aus der Mitte der Sehne umfasst. Darauf wird an jedem Rande der Insertion ein ebenfalls mit zwei Nadeln versehener Faden in ähnlicher Weise angelegt.

Nun erst wird die Insertion vor dem Haken, hart an der Sclera, abgelöst, die Nadeln von der Scleralfläche des Conjunctivallappens aus, nahe am Hornhautrand durchgestochen und festgeknüpft. Es ist zweckmässig, wenn die einzelnen Fäden sich durch ihre Farbe von einander unterscheiden, damit man die zu einander gehörenden Fadenenden sofort heraus erkennt.

Von jeder Sutur wird das eine Fadenende kurz abgeschnitten,

das andere aber hinreichend lang gelassen, um das Herausnehmen der Suturen am zweiten oder dritten Tage zu erleichtern. Die Conjunctivalwunden werden, wenn es nothwendig erscheint, durch einige Suturen vereinigt.

Für die Nachbehandlung scheint es am zweckmässigsten, 24 bis 36 Stunden Eisumschläge machen zu lassen und dann einen Druckverband anzulegt.

Die hier empfohlene Technik, die Suturen in den Muskel einzulegen, ehe er von der Sclera abgelöst wird, ergiebt eine wesentliche Erleichterung des Verfahrens und macht die Operation weniger verletzend. Löst man in der bisher üblichen Weise den Muskel ab, ehe man ihn durch die Suturen gesichert hat, so zieht er sich, seiner Elasticität gemäss, zurück, und man muss dann mit der Pincette in eine dunkle Tiefe tauchen, um ihn wieder hervorzuholen, fördert dabei aber nicht viel mehr als die gerade mit der Pincette gefassten Faserbündel zu Tage, und muss für jede Sutur, welche man einlegen will, dieses keineswegs angenehme Manöver wiederholen.

Die Indicationen dieses Verfahrens halte ich für ausgedehnter, als man sie für die bisher üblichen Vorlagerungsmethoden aufzustellen pflegte. Das Verfahren empfiehlt sich zunächst für alle Fälle von hochgradigen Strabismus convergens mit erheblicher Schwachsichtigkeit des schielenden Auges.

Vertheilt man unter diesen Umständen in der üblichen Weise die Operation auf beide Augen, so fällt der Effect an dem schielenden Auge, dessen rectus externus in Folge der fortwährenden Dehnung verlängert und geschwächt worden ist, in der Regel recht unbedeutend aus, da die elastische Spannung des Antagonisten, durch welche die Rücklagerung des externus erst für die Stellung des Auges verwerthet wird, eben zu gering ist. Der grösste Theil der Correction kommt unter diesen Umständen gewöhnlich auf Rechnung der Operation am normalen Auge, bei welchem auch die elastische Spannung des Antagonisten normal ist. Die Vorlagerung giebt uns nun ein sehr einfaches Mittel an die Hand, durch Vermehrung der elastischen Spannung des Antagonisten einen recht ausgiebigen Effect zu erreichen. Selbst bei recht hochgradigem Strabismus convergens kann man fast immer darauf rechnen, auf die oben angegebene Weise durch eine Operation am schielenden Auge ein cosmetisch ganz befriedigendes Resultat herzustellen.

Auch der Umstand kommt noch hinzu, dass manche Patienten mit hochgradiger Schwachsichtigkeit des schielenden Auges davor zurückschrecken, ihr einzig sehfähiges Auge einer Operation zu unterwerfen, welche lediglich cosmetische Zwecke verfolgt. Diese Befürch-

tungen mögen übertrieben sein, jedenfalls sind sie ebenso leicht begreiflich, als berücksichtigenswerth.

Den von v. Graefe*) erhobenen Einwurf, dass nach der Vornähung des rectus externus ein zu tiefes Einsinken der Carunkel und eine zu beträchtliche Beweglichkeitsbeschränkung zurückbleibe, habe ich nicht bestätigt gefunden. In Fällen von hochgradigem Strabismus convergens mit Amblyopia amaurotica des schielenden Auges kommt man, wenn man sich auf die einfache Tenotomie beschränkt, mit weniger als 3 Operationen (2 am schielenden, eine am gesunden Auge) in der Regel nicht aus; die Carunkel ist dann auf beiden Augen eingesunken und auf dem schielenden gewiss nicht weniger als nach der Vornähung; ebenso verhält es sich mit der Beweglichkeitsbeschränkung, die ja ohnedem bei Amblyopia amaurotica des schielenden Auges nicht sehr in Betracht kommt.

Haben bei Strabismus convergens beide Augen ein brauchbares Sehvermögen, so kann die Vornähung immerhin noch durch Beweglichkeitsdefecte auf Seite der Antagonisten indicirt sein.

Für entstellenden Strabismus divergens bildet die Vornähung geradezu die Hauptmethode; bei hochgradiger Divergenz mit verloren gegangener Convergenzbewegung, ist das Resultat einer einfachen Tenotomie des externus denn doch zu gering, aber auch der Effect der Vornähung fällt etwas geringer aus als bei convergirendem Schielen. Da die Sehneninsertion des rectus externus 8 Mm., die des rectus internus nur 6 Mm. vom Hornhautrand entfernt liegt, so kann sie auch nur um ebenso viel vorgelagert werden, wenn man nicht etwa ein Stück vom vorderen Ende des Muskels abschneiden will. Immerhin aber wird man darauf rechnen dürfen, durch eine Vornähung des internus mit Tenotomie des externus am schielenden Auge, ebenso viel zu erreichen wie durch drei auf beide Augen vertheilte einfache Tenotomien des externus.

Für besonders hochgradige Fälle von Strabismus divergens empfiehlt sich die beiderseitige Vornähung der interni mit Rücklagerung der externi.

Der vorgelagerte Muskel verräth sich eine Zeit lang durch seine fleischrothe Färbung, welche durch die Conjunctiva hindurch schimmert, nach einigen Monaten verschwindet aber auch dieser kleine cosmetische Nachtheil.

---

*) Arch. f. Ophth. Bd. IX. 2. pag. 48.

Nystagmus.

Unter Nystagmus versteht man eine fortwährende oscillatorische Bewegung der Augen, welche gewöhnlich in horizontaler Richtung, manchmal mit gleichzeitiger Rotation um die Sehaxe, sehr selten in verticaler Richtung stattfindet. Manchmal wird der Nystagmus bei gewissen Stellungen des Auges stärker, bei andern geringer.

In einigen Fällen sind mit den Bewegungen um die verticale Axe ähnliche aber in entgegengesetzter Richtung verlaufende Drehungen des Kopfes verbunden.

In den meisten Fällen entsteht Nystagmus im frühen Kindesalter, vielleicht kommt er sogar angeboren vor, und es scheint, dass Schwachsichtigkeit auf die Entwickelung dieser Anomalie von grösstem Einfluss ist. Beiderseitige Amblyopia congenita, Hornhauttrübungen nach Blennorrhöa neonatorum oder aus anderer Ursache, Cataracta congenita u. s. w. oder vollständige Erblindung im Kindesalter, führen daher recht häufig zu Nystagmus. Fälle von hochgradigem Albinismus des Auges zeigen stets die Complication. In vielen Fällen ist das eine Auge in höherem Grade schwachsichtig als das andere. So wichtig also auch der Einfluss ist, welche eine in frühester Kindheit bereits vorhandene Schwachsichtigkeit auf die Entstehung von Nystagmus ausübt, so scheint doch gleichzeitig die Mitwirkung anderer wesentlicher Ursachen nothwendig zu sein, denn garnicht selten sieht man Fälle von recht erheblicher angeborener oder im Kindesalter acquirirter Schwachsichtigkeit mit vollkommen ruhiger Fixation. Volle Sehschärfe scheint bei Nystagmus allerdings nicht vorzukommen, manchmal aber ist das Sehvermögen doch ein so gutes, und für die gewöhnlichen Beschäftigungen als Lesen etc. ausreichendes, dass man kaum begreift wie die fortwährend in grossen Excursionen oscillirenden Netzhautbilder ein so scharfes Erkennen ermöglichen können. Auch die Scheinbewegungen der Objecte, welche man aus derselben Ursache erwarten sollte, kommen den Patienten in der Regel nicht zum Bewusstsein.

In manchen Fällen ist gleichzeitig Strabismus convergens vorhanden, dessen operative Beseitigung durch den Nystagmus nicht behindert wird.

Sehr selten wird Nystagmus erst im späteren Lebensalter acquirirt. P. Schröter*) theilt zwei derartige Fälle mit, welche an Bergleuten zur Beobachtung kamen. In beiden Fällen waren die Seh-

---

*) Klin. Monatsbl. f. Augenh. 1871. pag. 135.

schärfe und die Augenbewegungen in allen Beziehungen normal; der Nystagmus war zuerst beim Arbeiten in der Dunkelheit des Schachtes aufgetreten, dauerte dann aber auch den Tag über fort und erfuhr bei fehlendem Tageslicht eine erhebliche Verstärkung. Auch hier war bei gewissen Blickrichtungen der Nystagmus erheblich geringer. Besonders auffallend ist, dass beide Patienten durch die Scheinbewegungen in hohem Grade gestört und schwindlig gemacht wurden. Die Anwendung des Inductionsstromes, besonders aber Extract. nucis. vomicae spirit. (in Pillenform und in Dosen von 0,015) erwies sich nützlich.

Auch einseitiger Nystagmus ist beobachtet worden. Der merkwürdigste Fall dieser Art ist vielleicht der von Zehender*) veröffentlichte, in welchem das eine Auge ein normales Sehvermögen besass, während das andere ohne nachweisbare ophthalmoscopische Ursache erblindete, in verticaler Richtung oscillirte.

Manchmal erfolgt eine Verminderung des Nystagmus im späteren Lebensalter; therapeutische Resultate sind nicht zu erreichen.

---

*) Klin. Monatsbl. f. Augenh. 1870. pag. 112.

ZWEITER THEIL.

KRANKHEITEN DER ORBITA, DER THRÄNENORGANE, DER AUGENLIDER, CONJUNCTIVA, CORNEA, SCLERA UND IRIS, DER LINSE UND DES GLASKÖRPERS.

Krankheiten der Orbita.

Entzündung des Gewebes, und Caries oder Necrose der Wandungen der Orbita.

Die Entzündung des orbitalen Fett und Bindegewebes kommt als selbstständige Affection ziemlich selten vor, häufiger in Begleitung von Periostitis. Selbst Erkrankungen der benachbarten Knochen, der Basis cranii, der fossa zygomatica oder pterygopalatina können eine entzündliche Infiltration des Orbitalgewebes mit Hervortreibung und Beweglichkeitsstörung des Auges veranlassen. In ähnlicher Weise wirken Krankheitsvorgänge in den anstossenden Knochenhöhlen, in den sinus frontales und ethmoidales und in der Highmorshöhle, besonders dann, wenn Eiteransammlungen oder Neubildungen in denselben die knöchernen Wände der Orbita durchbrechen. Manchmal liegen traumatische Veranlassungen zu Grunde: Contusionen oder Verwundungen dieser Gegend, fremde Körper, welche in die Orbita eindringen oder Operationen, z. B. Schieloperation*) oder Exstirpation der Thränendrüse. Andere Fälle treten als puerperale Metastasen, als Theilerscheinungen von Rotz, oder in Begleitung von Gesichtserysipel auf; auch Typhus, Scharlach und Pocken werden als Veranlassungen angeführt, und endlich hat Leyden**) darauf aufmerksam gemacht, dass in Folge von eitriger Meningitis eine haemorrhagisch eitrige Entzündung des orbitalen Bindegewebes auftreten kann. Die aetiologische Verbindung zwischen beiden Affectionen würde sich aus dem von Schwalbe***) nachgewiesenen Zusammenhang zwischen dem Arachnoidalraum und dem die äussere Sehnervenscheide umge-

---

*) Desmarres: Maladies des yeux I. pag. 170. Paris 1854.
**) Virchow's Archiv für path. Anatomie 1864. B. 29. pag. 197.
***) Arch. f. microscop. Anatomie B. VI.

benden und in den Tenon'schen Raum übergehenden Lymphraum erklären lassen.

Die Symptome gestalten sich einigermaassen verschieden, je nachdem das gesammte orbitale Fettgewebe gleichmässig, oder in einem mehr localisirten Heerde erkrankt.

Im letzteren Falle liegen meistens traumatische Ursachen oder circumscripte Periostitis der Orbita zu Grunde. Im ersteren Falle, bei der genuinen Entzündung des Fettgewebes entwickelt sich unter tiefsitzenden Schmerzen eine entzündliche Schwellung, durch welche der Bulbus in der Richtung der Axe der Orbita nach vorn gedrängt wird; zugleich ist seine Beweglichkeit meistens nach allen Seiten hin ziemlich gleichmässig beeinträchtigt, da auch die Augenmuskeln an der haemorrhagisch eitrigen Entzündung theilnehmen. Bald gesellt sich dazu eine Anschwellung und Hyperaemie der Conjunctiva und der Lider.

Die Conjunctivalschwellung ist nicht immer vorhanden, kann aber erheblich werden, so dass die Uebergangsfalte wulstig hervorspringt und die Cornea von einer wallartigen Schwellung umgeben ist; ist die Protrusion des Bulbus nur gering, so kann sie durch die Conjunctivalschwellung verdeckt werden, und man könnte unter diesen Umständen, besonders wenn man die Entwickelung der Krankheit nicht von Anfang an verfolgen konnte, sich der Gefahr einer Verwechslung mit Blennorrhöe aussetzen, wenn nicht die Abwesenheit einer blennorrhoischen Secretion vor diesem Irrthum schützte. Die Lidschwellung besonders des obern Lides wird in der Regel beträchtlich, die Haut dunkelroth, glatt und glänzend, meistens sind auch Störungen des Allgemeinbefindens, Fiebererscheinungen u. s. w. vorhanden.

Nur selten erfolgt Zertheilung, meistens geht die Entzündung in Eiterung über; die Hautröthe wird dunkler, beim Umschlagen der Lider zeigt sich die Uebergangsfalte der Conjunctiva vorgetrieben manchmal schon gelblich durchscheinend, es wird Fluctuation zwischen Bulbus und Orbitalwand wahrnehmbar, und endlich kommt der Abscess zum Aufbruch.

Fast genau dasselbe Krankheitsbild wie bei genuiner Entzündung des orbitalen Fettgewebes kann zu Stande kommen durch eitrige Periostitis der Orbita. Man wird das Vorhandensein derselben mit grosser Wahrscheinlichkeit annehmen können, wenn der Orbitalrand auf Druck empfindlich ist. Auch wird nach v. Graefe*) die Haut und das subcutane Bindegewebe bei Periostitis nicht so schnell

*) Klin. Monatsbl. für Augenheilk. 1863. pag. 51.

wie bei genuiner Entzündung des Fettgewebes mitergriffen, sie bleibt längere Zeit intact, oder zeigt sich nur mit einem rosigen Anflug behaftet. Die secundäre Theilnahme des Bindegewebes concentrirt sich ferner bei Periostitis vorwaltend auf die Nachbarschaft der betreffenden Stelle, und es wird daher der Bulbus häufig mehr nach einer Seite hin verdrängt, auch die Beschränkung der Beweglichkeit ist nach gewissen Richtungen stärker, nach andern geringer. Immerhin bleibt die Diagnose häufig genug unsicher, bis zur Eröffnung des Abscesses; dann aber kann sowohl die Beschaffenheit des Eiters, welcher bei Affection der knöchernen Orbitalwandungen gewöhnlich den fötiden Geruch und die sonstigen Eigenschaften des Knocheneiters besitzt, als die Untersuchung mit der Sonde genauere Auskunft geben.

Die Prognose bietet nach verschiedenen Seiten hin Bedenken. Zunächst kann eine acut verlaufende Caries oder Necrose an der oberen Orbitalwand, leicht eine tödtliche Gehirnaffection zur Folge haben; ausserdem aber wird das Sehvermögen in erheblicher Weise gefährdet.

Der Exophthalmos kann so stark werden, dass die Augen nicht mehr von den Lidern bedeckt werden können, in Folge dessen trübt sich die Cornea und geht endlich durch Verschwärung zu Grunde.

Häufiger wird das Auge nicht sowohl durch den Exophthalmos als durch den entzündlichen Process in der Orbita in Gefahr gebracht. Erblindung wird unter diesen Umständen gewöhnlich durch Neuritis optica veranlasst, in manchen Fällen wohl auch durch eine retrobulbaere Neuritis, welche nur durch ihren Endausgang, nämlich durch atrophische Degeneration des intraocularen Sehnervenendes sich ophthalmoscopisch zu erkennen giebt.

Seltener erfolgt Erblindung durch Netzhautablösung oder durch eitrige Iridochoroiditis; beide Complicationen lassen sich aus der durch Schwalbe nachgewiesenen Communication zwischen dem Tenon'schen Raum und dem von ihm beschriebenen suprachoroidalen Lymphraum erklären.

Der Verlauf ist meistens, acut und vorausgesetzt, dass kein Knochenleiden zu Grunde liegt, innerhalb einiger Wochen beendet, doch kommen auch Fälle von chronischen Entzündungen des orbitalen Bindegewebes mit endlichem Ausgang in Eiterung vor, welche sich monatelang hinziehen und die grössten diagnostischen Schwierigkeiten machen können. Auch nach der Eröffnung des Abscesses bleibt in diesen Fällen manchmal ein lang anhaltender Eiterausfluss bestehen, selbst wenn keine Knochenaffection vorhanden ist.

Mildere nicht eiterige Entzündungsformen des orbitalen Binde-

gewebes hat man unter dem Namen einer Entzündung der Tenon-schen Kapsel beschrieben; freilich wird man diese Bezeichnung nicht zu wörtlich verstehen dürfen, denn es ist nicht wahrscheinlich, dass ein Entzündungsprocess, welcher sich überhaupt durch deutliche Symptome verräth, sich lediglich auf die Tenon'sche Kapsel beschränken sollte, ohne in das orbitale Bindegewebe überzugreifen. Die Symptome sind übrigens dieselben, wie bei der eben beschriebenen Orbitalentzündung nur minder entwickelt.

Die Lider sind normal oder ödematös geschwollen, die Conjunctiva besonders in der Uebergangsfalte und auf der Sclera hyperämisch und stark geschwellt, etwas Exophthalmos und leichte Beweglichkeitsbeschränkung sind vorhanden.

Die Prognose dieser milderen Fälle ist durchschnittlich gut, doch können auch sie Netzhautablösung veranlassen.

Der Verlauf ist meistens acut, kann aber ebenfalls chronisch werden.

Therapie. In leichten Fällen orbitaler Zellgewebsentzündung genügt es nach einer entsprechenden Antiphlogose sich auf warme Umschläge und Druckverband zu beschränken.

Tritt die Entzündung von Anfang an heftiger auf, so ist zunächst eine kräftigere Antiphlogose indicirt. Wird Uebergang in Eiterung wahrscheinlich, so unterstützt man diesen Ausgang durch Kataplasmen und öffnet den Abscess sobald sich deutliche Fluctuation zeigt. Besonders dann, wenn sich Periostitis der Orbita vermuthen lässt, muss die Eröffnung möglichst bald vorgenommen werden, um wo möglich eine ausgedehnte Entblössung der Knochen zu verhüten.

Der Abscess wird zunächst durch einige Charpiefäden offen gehalten, und je nach den Umständen sofort, oder erst nach einiger Zeit mit der Sonde untersucht. Es ist dabei die Beschaffenheit und Tiefe der Abscesshöhle und das Verhalten der Knochenwandungen festzustellen.

Man muss gleichzeitig daran denken, dass fremde Körper in der Orbita lange Zeit sich aufhalten und Ursache von Abscessbildung werden können, ohne dass über deren Vorhandensein vom Patienten in allen Fällen sichere Auskunft zu erhalten ist.

Ist die Abscesshöhle ausgedehnt, buchtig und erstreckt sie sich bis hinter den Bulbus, so muss dieselbe durch häufige Einspritzungen gereinigt und die äussere Oeffnung so lange offen gehalten werden, bis der Abscess von der Tiefe aus verheilt. Am zweckmässigsten wird es in diesem Falle sein, eine Drainageröhre einzulegen um einen leichteren Ausfluss des Eiters zu sichern. Dasselbe Verfahren empfiehlt

sich bei Knochenaffection, nur ist dann gleichzeitig für die Entfernung lockerer Knochenstücke zu sorgen.

Caries und Necrose des Orbitalrandes kommen am häufigsten vor am äussern untern Umfange desselben, meistens bei scrophulösen Kindern und zwar in der Mehrzahl der Fälle auf traumatische Veranlassung. Der demnächst am meisten zu Knochenerkrankung geneigte Theil des vorderen Orbitalabschnittes ist die Thränendrüsengegend.

Ueber oder unter dem äussern Lidwinkel entwickelt sich meistens, aber nicht immer unter Hautröthung und Schmerzen, eine Anschwellung, welche allmählig fluctuirend wird. Auch die Augenlider schwellen ödematös an, die Conjunctiva kommt in einen entzündlichen Zustand, es treten leichte Fiebererscheinungen ein, der Abscess spitzt sich zu und bricht endlich auf. Trotzdem halten die Entzündungserscheinungen der äussern Haut und der Conjunctiva an, die Eiterabsonderung in der Abscesshöhle dauert fort, die Durchbruchsöffnung wird fistulös und verwächst mit dem Periost, entblösste Knochentheile werden mit der Sonde wahrnehmbar; wenn die Lidschwellung rückgängig geworden, und die äussere Haut dicht mit dem Periost verwachsen ist, können sogar einzelne Strecken des cariösen Knochenrandes frei zu Tage liegen.

Endlich wird dadurch, dass auch die fascia tarso-orbitalis an die erkrankte Knochenstelle herangezogen und durch Ulceration verkürzt wird, ein Ectropium des Lides eingeleitet.

Eine ganz ähnliche Form von Caries oder Necrose kommt bei bejahrten Individuen und meistens ohne bekannte Ursachen am oberen Orbitaldache vor und nimmt denselben Verlauf wie die Knochenerkrankungen am Rande der Orbita.

Kommen solche Fälle zeitig genug in Behandlung so ist der Abscess baldigst, und so weit als möglich vom Orbitalrand entfernt zu eröffnen.

Exophthalmos durch Morbus Basedowii.

Die Basedow'sche Krankheit besteht in einem Symptomencomplex dessen wesentlichste Grundzüge gegeben sind in Herzklopfen, abnormer Pulsfrequenz (100 Schläge und mehr in der Minute), Anschwellung der Schilddrüse und Exophthalmos. Manchmal kommen, besonders in der ersten Zeit der Erkrankung auch noch Verdauungsstörungen hinzu, bestehend in häufigem Erbrechen wässriger Massen.

Am Herzen ist anatomisch fast in allen Fällen eine Vergrösserung, meist mit Dilatation gefunden worden, und zwar am stärksten

am linken Ventrikel. Abnormitäten der Klappen waren nur in einer geringeren Anzahl von Fällen vorhanden, auch scheint sich die Herzhypertrophie erst im Verlaufe der Krankheit zu entwickeln.

Der Zustand der Schilddrüse ist schon bei Lebzeiten sehr verschieden. In der Regel ist ihre Anschwellung nicht so bedeutend, wie bei gewöhnlichen Kröpfen, doch finden sich auch beträchtliche Vergrösserungen. Das am meisten hervorstechende Symptom daran ist eine stärkere Entwicklung der Gefässe, welche nicht selten ein diastolisches Klopfen und Rauschen wahrnehmen lassen.

Anfänglich ist eine blosse Schwellung der Drüse vorhanden, dieselbe kann sich aber zu einem wahren Kropf ausbilden, welcher seine gewöhnlichen Stadien durchläuft, indem er von sehr mässiger, meist gleichförmiger Hyperplasie zur Gallert- und Cystenbildung oder zur Bildung fibröser Induration in Knotenform fortschreitet.

Die Ursache des Exophthalmos liegt im Fettgewebe der Orbita, welches zuweilen hypertrophisch wird, meist aber wohl durch hyperämische, während des Lebens in der ersten Zeit durch Druck zu überwindende, und nach dem Tode leicht verschwindende Schwellung sich ausdehnt.*) Für eine Erweiterung der orbitalen Gefässe spricht auch eine Beobachtung von Snellen**), welcher in einem Falle von Morb. Basedowii bei Untersuchung des Auges mit dem Stethoscop ein starkes Gefässgeräusch, übereinstimmend mit dem bekannten Placentargeräusch, aber mit geringerer systolischer Verstärkung vorfand. Derartige Geräusche entstehen nur an Stellen, wo in der Blutbahn eine Erweiterung vorhanden ist, und lassen also, wenn sie bei Exophthalmos vorkommen, auf eine Ausdehnung der Gefässe in der Orbita schliessen.

Der Exophthalmos ist in der Regel doppelseitig und gleichmässig, doch kommt es auch vor, dass er zunächst einseitig oder wenigstens stärker auf einer Seite eintritt. Er kann sehr gering sein, aber auch so beträchtlich werden, dass die Lidspalte nicht mehr geschlossen werden kann.

Ein werthvolles diagnostisches Kennzeichen besonders für den Beginn der Krankheit ist eine eigenthümliche Innervationsstörung des oberen Lides auf welche v. Graefe***) zuerst aufmerksam gemacht hat.

Während im Normalzustand das obere Lid die Hebung und Senkung der Visirebene in entsprechender Weise begleitet, ist diese Mitbewegung bei der Basedow'schen Krankheit fast völlig aufgehoben

*) Vergl. Virchow: Die krankhaften Geschwülste. B. III. 1. pag. 73—83.
**) Arch. f. Ophth. B. XVII. 1. pag. 102.
***) Deutsche Klinik 1864. Nr. 16.

oder auf ein Minimum reducirt. Namentlich folgt bei Senkung der Cornea das obere Augenlid nicht. Dies ist keine directe Folge des Exophthalmos, denn bei Geschwülsten in der Orbita, oder andern Protrusionsursachen sieht man das Symptom oft fehlen, wenngleich bei sehr hohen Graden die Lidbewegung natürlich genirt ist. Dagegen ist es bei den geringsten Graden von Exophthalmos in der Basedow'schen Krankheit vorhanden, selbst da wo die Lage des Augapfels die physiologischen Grenzen noch kaum überschreitet.

Im Verlaufe der Krankheit kann das Symptom verschwinden während der Exophthalmos fortbesteht; in einem Falle sah v. Graefe sogar ein plötzliches Verschwinden des Symptoms nach einer Morphiuminjection.

v. Stellwag*) macht ausserdem darauf aufmerksam, dass auch eine ungewöhnlich weite Oeffnung der Lidspalte, so wie Seltenheit und Unvollständigkeit des unwillkürlichen Lidschlags zu den häufigern Symptomen gehören, und will diese Erscheinungen ebenso wie die mangelhafte Mitbewegung des obern Lids auf eine Innervationsstörung des musc. orbicularis zurückführen.

Für diese Auffassung spricht allerdings der Umstand, dass Fälle vorkommen, in welchen bei aufgehobener Mitbewegung des obern Augenlides, aber kaum nachweisbarer, jedenfalls zweifelhafter Protrusion der Augen, der willkürliche Schluss der Lidspalte nur mit sichtlicher Anstrengung möglich ist — eine blosse spastische Contraction der von H. Müller nachgewiesenen glatten Muskelfasern des obern Lides, dürfte doch kaum im Stande sein einem normal wirkenden Orbicularis ein erhebliches Gegengewicht zu bieten.

Die Augenbewegungen sind meistens frei, doch können sie bei hochgradigem Exophthalmos beeinträchtigt werden durch starke Dehnung der Muskeln, auch Augenmuskellähmungen und fettige Degeneration**) derselben sind constatirt worden.

Ist der Exophthalmos so hochgradig, dass die Cornea beim Schlafen nicht mehr bedeckt werden kann, so wird dadurch die Gefahr einer Erblindung durch Hornhautverschwärung eingeleitet; es scheint sogar dieser traurige Ausgang bei Basedow'scher Krankheit etwas häufiger vorzukommen, als in andern Fällen von chronischem Exophthalmos, weshalb v. Graefe***) geneigt ist einen neuroparalytischen Character der Hornhautaffection anzunehmen um so mehr, da in vorgerückten Graden des Uebels eine Herabsetzung der Hornhautsensibilität häufig nachweisbar ist.

---

*) Wiener med. Jahrbücher II. Heft 1869.

**) Recklingshausen: Deutsche Klinik 1863. Nr. 29. pag. 286.

***) Arch. f. Ophth III. 2. pag. 290.

Die gemeinschaftliche Ursache des zusammengesetzten Symptomencomplexes lässt sich wohl nur im Nervensystem suchen, doch lässt sich nicht behaupten, dass dieselbe bereits mit Sicherheit nachgewiesen sei. Die grosse Mehrzahl der Krankheitsfälle betrifft das weibliche Geschlecht, und entwickelt sich meistens in der Zeit der Pubertät oder im Wochenbett; ausserdem werden als Ursachen betrachtet, vorausgegangene schwere Erkrankungen z. B. Typhus, Erkältungen zumal des Halses, und am häufigsten die Chlorose. Bei Männern tritt nach v. Graefe die Krankheit nicht nur seltener, sondern auch durchschnittlich in etwas späterem Lebensalter als bei Frauen auf, und erweist sich in ihrem Verlaufe als gefährlicher. Sowohl Erblindung durch Hornhautdestruction als tödtlicher Ausgang der Krankheit ist bei Männern, trotz der geringeren Anzahl der Erkrankungsfälle, überwiegend häufiger beobachtet worden als bei den Frauen.

Der Tod erfolgt unter Zunahme aller Erscheinungen, zuweilen sehr schnell unter grossen Beängstigungen und Gehirnzufällen, meist allmählig unter Verfall der Ernährung und der Kräfte; copiöse manchmal ruhrartige Durchfälle und Lungenblennorrhöe pflegen das Ende zu beschleunigen.

In andern Fällen, zumal bei noch kürzerer Krankheitsdauer tritt Heilung oder wenigstens eine Rückbildung der Erscheinungen auf ein sehr erträgliches Maass ein.

Jod hat sich selten, Digitalis manchmal nützlich erwiesen; auch Tinct. Veratri viridis wird empfohlen (mit 1 Tropfen täglich beginnend und langsam steigend, am besten in Verbindung mit Tinct. Opii, da das Mittel leicht Durchfall und Erbrechen verursacht). Eisenmittel, Kaltwasserbehandlung, Seebäder und kräftige Diät scheinen am meisten zu leisten.

Hornhautaffectionen, welche im Verlaufe der Krankheit eintreten, erfordern Atropin und Druckverband.

Um das starke Klaffen der Lidspalte zu vermindern empfahl v. Graefe*) ursprünglich die Tarsoraphie, später die partielle Durchschneidung der Sehne des levator palpebrae superioris.

Exophthalmos aus Stauungsursachen.

Eine ganz ähnliche Form von Exophthalmos ist auf Stauungsursachen zurückzuführen, welche den Abfluss des Venenblutes aus der Orbita verhindern, z. B. Thrombose der vena ophthalmica oder Compression derselben durch Geschwülste.

---

*) Arch. f. Ophth. III. 2. pag. 302 und Klin. Monatsbl. 1867. pag. 272.

Die Ursachen dieser seltenen Form von Exophthalmos lassen sich nicht immer feststellen, manchmal sind sie transitorischer Natur, da die Affection spontan oder unterstützt durch eine ziemlich indifferente Behandlung im Laufe mehrerer Monate rückgängig werden kann.

Eine andere Gruppe hierhergehöriger Fälle bietet das eigenthümliche Phänomen eines pulsirenden Exophthalmos dar.

Das Pulsiren im Auge. in der Orbita, selbst in Stirn und Schläfe und das auscultatorisch wahrnehmbare begleitende Geräusch macht sich dem Patienten in quälender Weise fühlbar. Manchmal lässt sich der vorgetriebene Augapfel durch einen geeigneten Druck in die Orbita zurückdrängen, tritt aber mit Nachlass des Druckes sofort wieder hervor.

Die anatomischen Ursachen dieses pulsirenden Exophthalmos können ebensowohl innerhalb der Orbita, als ausserhalb derselben in der Schädelhöhle ihren Sitz haben.

Aneurysmen der arteria ophthalmica oder ihrer Aeste, oder der Carotis interna in der Gegend des sinus cavernosus, varicöse Ausdehnung der Orbitalvenen, Compression der vena ophthalmica durch Geschwülste, sowie Thrombose derselben, sind als Ursachen beobachtet worden. Häufig liegen traumatische Veranlassungen oder körperliche Anstrengungen zu Grunde, denen der pulsirende Exophthalmos früher oder später nachfolgt, manchmal sind gar keine Veranlassungen zu ermitteln.

In der Voraussetzung dass ein Aneurysma das Pulsationsphänomen verursache, hat man in einer Reihe von Fällen die Unterbindung der Carotis communis ausgeführt, und zwar unter 31 von Zehender*) zusammengestellten Fällen 23 mal mit gutem Erfolg, 2 mal mit tödtlichem Ausgang. Die Digitalcompression der Carotis wurde in mehreren Fällen erfolglos, in einigen mit Erfolg angewendet.

Geschwülste der Orbita.

Geschwülste, welche sich in der Tiefe der Orbita entwickeln, verdrängen den Bulbus nach vorn und häufig gleichzeitig, je nach der Gestalt und dem Wachsthum des Tumors in peripherischer Richtung. Die Gefahren für das Sehvermögen sind, da der Exophthalmos meistens nur langsam zunimmt, etwas geringer als in den rasch entwickelten entzündlichen Formen; wenigstens kommt die Cornea nicht so leicht in Gefahr den Schutz des oberen Lides zu verlieren, da letzteres manchmal eine ganz beträchtliche Flächenausdehnung erfährt. Ein

*) Klin. Monatsbl. 1868. pag. 99.

brauchbares Sehvermögen kann daher lange Zeit erhalten bleiben, schliesslich aber pflegen doch durch Irritation, Compression oder Dehnung des Sehnerven Processe von Neuritis oder atrophischer Degeneration angeregt zu werden.

Es kann aber auch der Sehnerv selbst der Sitz der Geschwulstbildung sein, was denn mit vollkommener Erblindung verbunden ist.

Auch die Beweglichkeit des Auges bleibt selten ungestört; dieselbe wird beeinträchtigt dadurch, dass die Muskeln oder deren Nerven vom Tumor comprimirt werden, oder mit demselben verwachsen; auch der Bulbus selbst kann mit dem Tumor Adhärenzen eingehen, ja die Geschwulst kann sogar in den Bulbus hineinwachsen, obwohl der umgekehrte Fall, dass nämlich intraoculare Tumoren schliesslich den Bulbus durchbrechen und in der Orbita weiter wuchern, häufiger vorkommt.

Nur selten ist es möglich durch die klinische Untersuchung ein begründetes Urtheil über die Natur der Geschwulst zu gewinnen, da dieselbe durch ihre Lage in der Tiefe der Orbita der directen Untersuchung entzogen wird. Häufig ist der einzige Weg die Geschwulst zu betasten der, dass man mit dem kleinen Finger zwischen Augenlid und Bulbus in den Conjunctivalsack eingeht, aber auch dadurch wird nur ein ziemlich beschränktes Terrain der Untersuchung zugänglich.

Irgend welche Symptome, aus welchen man mit einiger Sicherheit auf die Natur der Geschwulst schliessen könnte, lassen sich auch nicht angeben. Höchstens wäre hier zu erwähnen, dass bei cavernösen Tumoren in der Orbita einigemal, aber keineswegs in allen Fällen, eine Zu- und Abnahme des Exophthalmos betrachtet wurde, unter dem Einfluss von Ursachen, welche das Entstehen einer mechanischen Hyperämie in der Orbita begünstigen.

Dieselben Erscheinungen wie durch Geschwülste im engern Sinne, können auch durch Echinococcusblasen oder Cysticercen in der Orbita verursacht werden.

Geschwülste, welche sich im vorderen Umfang der Orbita entwickeln, sind der Diagnose etwas leichter zugänglich. Erstrecken sie sich bis hinter den Bulbus und bewirken sie Exophthalmos, so ist es oftmals nicht möglich zu bestimmen, wie weit nach rückwärts die Geschwulst reicht.

Orbitaltumoren, welche sich rasch vergrössern, indiciren die Exstirpation, und man wird sich um so leichter zu diesem Eingriff entschliessen, wenn das Sehvermögen bereits in erheblichem Grade gelitten hat. Hat der Tumor seinen Sitz ausserhalb des Trichters der Augenmuskeln, so wird jedenfalls der Versuch zu machen sein den Bulbus zu erhalten. Man kann zu diesem Zwecke mehrere Augen-

muskeln ablösen, den Tumor hinter dem Auge ausschälen, und den Bulbus (mit Wiederannähung der Muskeln) reponiren. Hat sich der Tumor ursprünglich hinter dem Bulbus entwickelt, oder hat er mit demselben feste Adhärenzen eingegangen, so kann es nöthig werden, die Operation mit der Exstirpation des Auges anzufangen, um sich den Zugang zum Tumor freizumachen.

Ist die Malignität der Geschwulst festgestellt, oder zeigt es sich, dass dieselbe, was z. B. bei orbitalen Sarcomen häufig der Fall ist, mit den Fascien der Orbita und mit dem Periost fest zusammenhängt, so kann man genöthigt sein selbst das Periost der Orbita mit zu entfernen, entweder, was das einfachere Verfahren ist, als Schlussact der Operation oder man kann die Operation gleich von vorn herein auf Periostexstirpation anlegen.

In Fällen, in welchen diese Operation überhaupt indicirt ist, bleiben nach Exstirpation des Tumor gewöhnlich nur noch wenig Gewebsreste in der Orbita zurück, und es macht keine Schwierigkeiten das Periost nach dem foramen opticum hin zusammenzuschieben, und dort so tief als möglich nebst allem was von ihm umschlossen wird abzuschneiden.

Will man gleich von vorn herein das Periost mit exstirpiren, so verfährt man auf folgende Weise: Man umschneidet zu diesem Zweck die Augenlider bis zum Orbitalrand, vollendet den Schnitt aber nicht ringförmig, sondern lässt am inneren Augenwinkel eine Hautbrücke von etwa 20 Mm. Breite stehen. Das Periost wird dann am Orbitalrand, wo es fest adhärirt, mit einem kleinen Hohlmeisel, weiter nach rückwärts, wo seine Verbindung mit dem Knochen lockerer ist, mit dem Scalpellstiel abgelöst. Die ganze in den Periosttrichter eingeschlossene Masse wird dann an die Spitze der Orbita mit einer auf die Fläche gekrümmten Scheere durchschnitten, darauf der ganze Inhalt der Orbita herausbefördert, umgeschlagen, und von der Innenfläche der Augenlider abgetragen. Schliesslich wird der Hautlappen wieder an seinen Ort reponirt und durch Suturen befestigt.*)

Knochengeschwülste der Orbitalwandungen können zwar von allen Theilen derselben ausgehen, am häufigsten jedoch geschieht dies vom obern innern Umfang aus. Häufig hängen diese Geschwülste mit Erkrankungen (Polypen, Granulationen) der Nasenhöhlen oder der Stirnhöhlen zusammen, oder erstrecken sich bis in die Schädelhöhle.**)

Besonders die letztere Möglichkeit ist in Bezug auf Prognose

---

*) Snellen nach v. Langenbeck. Zevende Verslag 1866. pag. 51.

**) Vergl. Virchow: Geschwülste I. 1. pag. 43.

und Therapie sehr zu beachten. In manchen Fällen hat sich der Gebrauch von Jodkalium nützlich erwiesen. Die Resection dieser Knochengeschwülste giebt durchschnittlich wenig günstige Resultate was bei der Unsicherheit der Diagnose in Bezug auf die räumliche Ausdehnung der Geschwulst und bei der schwer zugänglichen Lage derselben in der Orbita wohl erklärlich ist.

Blutergüsse in die Orbita nach Contusionen verursachen Exophthalmos, Beweglichkeitsbeschränkung und in Folge dessen Diplopie; auch Herabsetzung des Sehvermögens kommt vor. Ecchymosirung der Lider und der Conjunctiva sichern die Diagnose.

Die Behandlung besteht in localen Blutentziehungen, kalten Umschlägen und Druckverband.

Fracturen der Orbita, welche die Schädelwandung derselben betreffen, können durch Gehirnaffection tödtlich werden. Wird durch Fractur der medialen Wand eine Communication zwischen Nasenhöhle und Orbita hergestellt, so kann Emphysem der Orbita die Folge sein.

Fremde Körper können in der Orbita lange Zeit liegen bleiben ohne auffallende Symptome zu verursachen. Beobachtungen dieser Art liegen selbst für verhältnissmässig voluminöse Fremdkörper, grosse Holzstücke, Pfeifenspitzen u. s. w. vor. Die Art und Weise dieser Verletzungen bringt es häufig mit sich, dass der Patient keine Auskunft darüber geben kann, ob der in die Orbita eindringende Körper dieselbe wieder verlässt oder darin bleibt. Das eingedrungene Stück kann nämlich in der Orbita abbrechen, so dass das zurückbleibende Fragment von aussen nicht sichtbar ist.

Die Haut oder Conjunctivalwunde kann sich vollkommen schliessen oder aber sie bleibt offen und wird mit wuchernden Granulationen bedeckt. In andern Fällen ist eitrige Entzündung des Orbitalgewebes und Abscedirung die Folge.

Exophthalmos ist, wie sich aus dem vorhergehenden ergiebt, ein Symptom, welches in Folge der verschiedensten Orbitalerkrankungen und folglich auch in sehr verschiedenem Grade vorkommen kann.

Die Lage des Auges in der Orbita ist wie neuere Untersuchungen gezeigt haben auch im physiologischen Zustand keineswegs immer auf beiden Gesichtshälften dieselbe. Nicht selten liegt das eine Auge um einige Millimeter oberflächlicher oder tiefer, als das andere; kleine Lagendifferenzen lassen sich nur durch Messung nachweisen, grössere Unterschiede dagegen, verursachen eine auffällige Asymmetrie des Gesichtes.

Messungen über die Lage des Hornhautscheitels relativ zum Orbitalrande, mit eigens zu diesem Zweck construirten, und gewöhnlich als Exophthalmometer bezeichneten Instrumenten, wurden zuerst von Cohn*) dann auch von Hasner,**) Emmert***) und Zehender†) ausgeführt.

---

*) Klin. Monatsbl. 1867. pag. 339.
**) Die Statopatbien des Auges. Prag 1869.
***) Klin. Monatsbl. 1870. pag. 33.
†) Klin. Monatsbl. 1870. pag. 42.

Krankheiten der Thränenorgane.

Acute Entzündung der Thränendrüse (Dacryoadenitis) tritt auf unter dem Bilde einer Entzündung, welche sich auf die Thränendrüsengegend concentrirt, und sich von hier aus auf die Lider und die Conjunctiva erstreckt. Die Lider sind geröthet und infiltrirt, so dass die Lidspalte nur unvollkommen geöffnet werden kann, die Conjunctiva ist hyperämisch und geschwollen, häufig auch ein Erguss unter der Conjunctiva bulbi vorhanden, gewöhnlich findet auch eine vermehrte schleimig-eitrige Absonderung statt.

Wir finden demnach eine Reihe von Symptomen vor, welche auch bei Blennorrhöe vorkommen, nämlich: eine unter acuten Entzündungserscheinungen entwickelte Lid- und Conjunctivalschwellung mit schleimig-eitriger Secretion. Eine Verwechselung mit Blennorrhöe ist indessen nicht schwer zu vermeiden, da bei letzterer die Schleimhaut in ihrer ganzen Ausdehnung in gleichmässiger Weise erkrankt, während bei Dacryoadenitis die Entzündungserscheinungen in der Thränendrüsengegend ihre höchste Entwickelung zeigen und nach dem medialen Augenwinkel hin an Intensität abnehmen.

Das characteristischste Phänomen aber besteht darin, dass der geschwollene, nach vorwärts und unten gedrängte Thränendrüsenlappen zwischen Bulbus und oberem Lid sichtbar wird, wenn der Patient nach unten und innen sieht, während man zugleich das obere Lid möglichst nach oben drängt. Die Anschwellung der Thränendrüse kann so stark werden, dass sie das Auge nach unten und innen dislocirt.

Der gewöhnliche Ausgang ist Zertheilung, doch kann auch das die Drüse umgebende Bindegewebe, welches jedenfalls wesentlich an der Entzündung betheiligt ist, in Eiterung übergehen, und einen kleinen Abscess bilden, welcher wie es scheint mehr Neigung hat in den Conjunctivalsack als nach aussen durchzubrechen.

Auch der Ausgang in Induration und Hypertrophie der Drüse scheint vorzukommen.

Das Vorkommen acuter Dacryoadenitis ist nicht gerade selten; als Ursachen werden gewöhnlich Erkältungen bezeichnet. Auch Augenoperationen können zu Schwellung der Thränendrüse Veranlassung geben.*)

Für die Behandlung genügt in der Regel die Anwendung warmer Umschläge und die Abhaltung von Schädlichkeiten: es pflegt dabei im Laufe einiger Wochen Heilung einzutreten.

Seltener als die acute ist eine von Anfang an chronisch und ohne äusserlich sichtbare Entzündungserscheinungen auftretende Schwellung der Thränendrüse, welche manchmal sogar beiderseitig vorkommt. Jodkalium innerlich oder in Salbenform in der Umgegend der Thränendrüse applicirt hat sich in solchen Fällen nützlich erwiesen.

Fisteln der Thränendrüse kommen nur selten zu Stande. Sie können nach zufälligen Verwundungen oder Operationen in der Gegend der Thränendrüse zurückbleiben, oder auch durch Ulceration z. B. durch Lupus veranlasst werden.

So lange die Fistel offen bleibt, sind die Beschwerden gering und bestehen hauptsächlich im Abflusse des Thränendrüsensecretes aus der Fistelöffnung. Dieser Zustand kann lange Zeit unverändert bestehen, es kann aber auch geschehen, dass ohne Heilung des Fistelganges die Oeffnung sich schliesst. Die Drüsensecrete werden dann zurückgehalten, infiltriren sich aber in die umgebenden Gewebe, bewirken Entzündung derselben mit Schwellung der Lider und entzündlichen Erguss unter die Conjunctiva palpebrarum und sclerae, manchmal mit Ausgang in kleine Lidabscesse.

Gewöhnlich bricht im Verlauf der Krankheit die Fistelöffnung wieder auf, die entzündlichen Erscheinungen lassen dann nach und bleiben aus, so lange als die Fistel geöffnet bleibt, um nach Verschluss derselben zu recidiviren.

Die Heilung dieser Fisteln erreicht man nach Bowman**) auf folgende Weise: Ein starker Seidenfaden wird mit zwei Nadeln versehen; die eine Nadel wird in die Fistelöffnung eingeführt und dann oberhalb des Tarsus durch die Wandung der Fistel und die Conjunctiva durchgestochen; ebenso wird die zweite Nadel geführt, jedoch in einer Entfernung von etwa 5 Mm. von der ersteren durchgestochen. Beide Fadenenden werden durch die äusseren Augenwinkel nach

---

*) A. v. Graefe: Arch. f. Ophth. B. IV. 2. pag. 258.

**) Ophthalm. hospit. report. I. pag. 286.

aussen geführt und mit Pflasterstreifen befestigt. Es ist damit zunächst eine Oeffnung der Fistel an der Conjunctivalfläche hergestellt und sobald keine reactive Entzündung mehr zu fürchten scheint (nach 8—14 Tagen) wird dann die äussere Fistelöffnung angefrischt und sorgfältig vereinigt.

Ist der Verschluss der äussern Fistelöffnung auf diese Weise gelungen, so wird schliesslich die von der Fadenschlinge umschlossene Gewebsbrücke (Fistelgang und Conjunctiva) durchtrennt.

Ist eine früher vorhanden gewesene Fistelöffnung verschlossen und nicht wieder zu finden, während Patient durch immer wiederkehrende häufige Entzündungen gequält wird, so bleibt nur die Exstirpation der Thränendrüse übrig.*)

Als Dacryops bezeichnet man eine nur sehr selten vorkommende Geschwulst des oberen Lides, in der Nähe des Schläfenwinkels, welche dadurch zu Stande kommt, dass in einem der Ausführungsgänge der Thränendrüse die Thränen zurückgehalten werden. Es kann dies geschehen, ohne dass die Conjunctivalmündung des Ausführungsganges verschlossen ist, so dass sich die Geschwulst durch Druck entleeren lässt.**)

Die Geschwulst ist deutlich abgegrenzt, sehr elastisch, unschmerzhaft, die überkleidenden Hautdecken ganz normal; beim Umschlagen des oberen Lides drängt sie sich in Form einer dünnwandigen Cyste vor. Das am besten characteristische Merkmal ist die Zunahme der Geschwulst, sobald eine vermehrte Secretion der Thränendrüse eintritt.

Die Behandlung dieser Retentionsgeschwulst verfolgt den Zweck in der Wandung derselben, an der inneren Lidfläche eine ausgiebige Oeffnung anzulegen, welche ein leichtes Abfliessen der Thränen in den Conjunctivalsack sichert. Man erreicht diesen Zweck dadurch, dass man einen Faden durch die conjunctivale Wandung der Geschwulst hindurchzieht, so dass der Ein- und Ausstichspunkt etwa 5 Mm. von einander entfernt liegen. Der Faden wird nur leicht zugeschnürt, seine beiden Enden durch die äussere Lidspalte nach aussen geleitet, und so lange (etwa 8—14 Tage) liegen gelassen bis die Wundränder der Cyste vernarbt sind.

Geschwülste der Thränendrüse (einfache Hypertrophie, Cystenbildungen, Cancroide, Adenome u. s. w.) bewirken zunächst ein Hervordrängen der vergrösserten Drüse zwischen Bulbus und Orbital-

---

*) Alfr. Graefe: Arch. f. Ophth. B. VIII. 1. pag. 279.
**) A. v. Graefe: Arch. f. Ophth. B. VII. 2. pag. 1.

wand. Wenn beim weiteren Wachsthum der Geschwulst dieselbe sich nach hinten in die Orbita hinein ausbreitet, so wird der Bulbus nach vorn und innen und zugleich, je nach Umständen, nach oben oder nach unten dislocirt. Das Sehvermögen kann bei diesem Exophthalmos lange Zeit intact bleiben, oder auf verschiedene Weise beeinträchtigt werden. Wird die Cornea von den Lidern nicht mehr bedeckt, so ist entzündliche Trübung, eventuell Verschwärung und Durchbruch mit Ausgang in Atrophie des Auges die Folge; es kann ferner die mechanische Insultation des Sehnerven Neuritis veranlassen; endlich sind Verwachsungen der Thränendrüsengeschwulst mit dem Bulbus, und direkte Communicationen zwischen Thränendrüsencysten und dem Innern des Auges beobachtet worden.

Die Exstirpation der Thränendrüse mit Erhaltung des Bulbus geschieht am besten mittelst eines dem lateralen und oberen Rande der Orbita parallelen Schnittes durch die Haut, die Muskeln und die fascia tarso-orbitalis. Die Ausdehnung des Schnittes richtet sich nach der Grösse der Geschwulst, und beträgt bei normaler Drüse etwa 25 Mm. Der Bulbus wird, wenn nöthig, durch eine unter das obere Lid geschobene Hornplatte gedeckt, die Drüse mit einer Hakenzange gefasst, und zuerst vom Periost, dann von den umgebenden Weichtheilen gelöst; letzterer Act wird besonders bei normaler Drüse durch den festen Zusammenhang der Gewebe und die reichliche Blutung erschwert.

Die Wunde kann unter Anwendung von Eisumschlägen schnell heilen, es kann aber auch Eiterung, sowie erysipelatöse Entzündung mit starker Lidschwellung, heftigem Fieber und Symptomen cerebraler Hyperämie folgen.

Wesentliche Nachtheile für die Function des Auges werden durch die Exstirpation der Thränendrüse nicht veranlasst.

Abnormitäten der Thränenpunkte und Thränenröhrchen.

Als angeborene Anomalien der Thränenpunkte und Thränenröhrchen sind beobachtet Ueberhäutung und Verschliessung derselben, so wie das Vorhandensein überzähliger Punkte und Röhrchen.

Fremde Körper, welche zufällig in dieselben hineingerathen, Kopfhaare, Wimpern, Bruchstücke von Getreide-Grannen können die Kanälchen verstopfen und zugleich circumscripte Entzündungserscheinungen (z. B. durch mechanische Irritation der Thränencarunkel) hervorrufen.

Zu den fremden Körpern in den Thränenröhrchen ist auch das Vorhandensein von Pilzmassen*) (Leptothrix) in denselben zu rechnen. Dieselben sind bis jetzt nur im unteren Thränenröhrchen beobachtet worden, können aber dasselbe so stark ausfüllen, dass es eine fühlbare Anschwellung bildet; die benachbarten Gewebe gerathen in einen entzündlichen Zustand, die Thränencarunkel und die angrenzende Conjunctiva sind geröthet, die entsprechende Partie des Lidrandes abgerundet, der untere Thränenpunkt ist erweitert, und entleert häufig, besonders bei Druck ein weissliches Secret. Dabei findet ein lästiges Thränenträufeln statt. Im weiteren Verlaufe nehmen die localen Entzündungs- und Schwellungserscheinungen noch mehr zu, und gehen von Zeit zu Zeit in diffuse catarrhalische Schwellung der Conjunctiva über. Nach Spaltung der Thränenröhrchen lassen sich aus denselben Concremente entleeren, welche aus Leptothrixelementen, manchmal mit Beimischung von Kalksalzen bestehen. Die Therapie besteht in Spaltung und sorgfältiger Reinigung der Thränenröhrchen.

Falsche Stellung des unteren Thränenpunktes kommt vor in Folge chronisch entzündlicher Schwellung der Conjunctiva, oder jener oberflächlichen Hautcontraction, welche sich bei chronischer Blepharitis entwickelt. Im Grunde genommen handelt es sich um ein leichtes Ectropium, welches am deutlichsten beim Blick nach oben sichtbar wird, indem sich dabei der untere Lidrand vom Bulbus abhebt. In Folge dieser falschen Stellung wird der untere Thränenpunkt unfähig die Thränen aufzunehmen, dieselben sammeln sich im innern Lidwinkel an, und fliessen tropfenweise über. Die Thränenpunkte können dabei unverändert bleiben, oder, besonders bei chronischer Blepharitis obliteriren und vollständig verschwinden. Die kleine Prominenz, welche sie bilden, wird verstrichen, die ganze Lidrandpartie abgerundet, der Thränenpunkt erheblich verengert, und ist dann nur noch schwer, manchmal gar nicht mehr aufzufinden. Bowman hat zur Heilung dieser Fälle die Spaltung der Thränenröhrchen vorgeschlagen um die Thränenkanälchen in eine an der Conjunctivalfläche offene Rinne zu verwandeln. Man dilatirt zunächst den Thränenpunkt mit einer Dilatationssonde, deren feine abgestumpfte Spitze sich ziemlich schnell verdickt und gewinnt dadurch Raum um das Weber'sche Messerchen einzuführen. Dasselbe besitzt eine geknöpfte sondenförmige Spitze, welche etwa 2 Mm. hinter dem knopfförmigen Ende in eine kleine $1\frac{1}{2}$—2 Mm. breite leicht convexe Schneide übergeht. Man

---

*) v. Graefe: Arch. f. Ophth. Bd. I. 1. pag. 289 und Bd. XV. 1. pag. 324. — Förster: Arch. f. Ophth. Bd. XV. 1. pag. 318.

dringt mit der Sondenspitze bis in den Thränensack ein, und durchtrennt dann das Thränenröhrchen durch ein einfaches Aufrichten (oder beim oberen Thränenröhrchen durch Senken) des Heftes. Um eine Wiederverwachsung des geschlitzten Thränenröhrchens zu verhüten, ist es zweckmässig den Patienten während einiger Tage in Beobachtung zu behalten, und eine etwa eintretende Verklebung der Schnittwunde mit einer feinen Sonde zu durchbrechen. In der Regel gelingt es auf diese Weise die Wiederverwachsung dauernd zu verhüten; indessen bei chronischer Blepharitis ist dies manchmal trotz aller Mühe nicht möglich; auch ohne diese Complication kommt es vor, dass aufgeschlitzte, und Monate lang offen gehaltene Thränenröhrchen, schliesslich doch wieder bis zum Thränenpunkt verwachsen.

Verwundungen in der Gegend des medialen Augenwinkels, welche die Thränenröhrchen durchtrennt haben, erfordern eine sorgfältige Naht und nachheriges ruhiges Verhalten. Wird durch die Vernarbung die Continuität des Thränenröhrchens unterbrochen, so ist es gewöhnlich nachher nicht mehr möglich die Wegsamkeit wieder herzustellen.

In Folge von derartigen Verwundungen oder von Rupturen des Thränensacks durch Contusionen, kann beim Schnäuzen u. s. w. von der Nasenhöhle aus durch den Thränenkanal Luft in das subcutane Bindegewebe gepresst werden, und sich dort durch eine knisternde emphysematöse Auftreibung verrathen. Gleichzeitig kann auch Erguss von Thränenflüssigkeit in das Lidgewebe erfolgen.

Krankheiten des Thränensackes.

Das erste Symptom der acuten Dacryocystitis ist gewöhnlich eine erhebliche, sowohl spontan als bei Druck schmerzhafte Schwellung der Thränensackschleimhaut, welche sich durch das Tastgefühl als eine flach gewölbte circumscripte schmerzhafte Anschwellung erkennen lässt. Die darüber liegende Haut ist meistens von Anfang an geröthet und geschwellt, die Entzündung ergreift dann zunächst den medialen Lidwinkel, so dass die Lider, die Carunkel und manchmal auch die Conjunctiva palpebrarum sich ödematös infiltrirt zeigen. Schwellung und Röthung breiten sich nicht selten bis auf die entsprechende Seite der Nase und die Wangengegend aus. Der häufigste Ausgang der Entzündung ist Eiterbildung im Thränensack und Durchbruch nach aussen, es kommt aber auch Zertheilung, so wie Uebergang in chronische Dacryocystitis vor.

Das hauptsächlichste ätiologische Moment sind Stricturen des

Thränenkanals, welche Retention der Secrete, und dadurch entzündliche Veränderungen der Schleimhaut bedingen. Es können unter diesen Verhältnissen theils accidentelle schädliche Momente. z. B. Erkältungen, den Uebergang in acute Entzündung bedingen, theils kann eine ursprünglich geringe Entzündung der Schleimhaut die Menge der im Thränenkanal enthaltenen Secrete so rasch steigern, dass durch Ausdehnung und Spannung des Thränensacks das Uebergreifen der Entzündung von der Schleimhaut auf die umgebenden Gewebe bedingt wird.

Am zweckmässigsten ist es gleich von vorn herein warme Kataplasmen anzuwenden; die Spannung der Gewebe wird dadurch gemindert, die Schmerzen besänftigt und der Ausgang in Zertheilung. wenn er überhaupt noch möglich ist, unterstützt. Geht die Entzündung in Eiterung über, so wird die Geschwulst an einer unterhalb des Augenlidrandes gelegenen Stelle erhabener, weich und fluctuirend, und lässt endlich den in der Tiefe angesammelten Eiter durchscheinen. Man kann unter diesen Umständen unter Fortgebrauch von Kataplasmen den spontanen Durchbruch abwarten oder die künstliche Eröffnung vornehmen, was meistens vortheilhafter ist, da auf diese Weise eine ausgiebigere Entleerung des Thränensackes erreicht wird. Nach der Eröffnung des Thränensackes ist es räthlich um eine allzuschnelle Wiederverheilung zu vermeiden, einige Charpie-Fäden einzulegen, unter allen Umständen aber muss man durch Kataplasmen und häufiges Auswaschen mit warmem Wasser für freien Abfluss der Secrete sorgen, und die Perforationsstelle nicht eher wieder zuheilen lassen, bis die Schwellung der Schleimhaut so weit reducirt ist, dass die Secrete auf dem natürlichen Wege, d. h. durch die Nase oder durch die Thränenröhrchen wieder entleert werden können. Es versteht sich, dass eben durch die Schwellung der Thränensack Schleimhaut, dieser Weg verlegt, und erst nach Abschwellung der Gewebe wieder passirbar wird. Nur ausnahmsweise zeigt die Durchbruchstelle keine Neigung zur Heilung, so dass sich eine Thränensackfistel bildet. Gleichviel aber, welchen Ausgang die Dacryocystitis nimmt, ob sie in Zertheilung, Eiterung, chronische Entzündung oder Fistelbildung endet, immer wird der zweite Theil der Behandlung darin bestehen müssen, dass man feststellt, ob Stricturen des Thränenkanals vorhanden sind, welche dann das geeignete Verfahren erfordern.

Die chronische Entzündung der Schleimhaut des Thränenkanals (Blennorrhöa sacci lacrymalis) entwickelt sich, wie die acute, fast nur beim Vorhandensein von Stricturen.

Da jedenfalls nur sehr geringe Druckkräfte zur Disposition stehen, um die Thränensecrete durch den Nasenkanal zu befördern, so kann

schon eine mässige Verengerung dieses Weges eine Anhäufung der Secrete oberhalb der Strictur, Zersetzung derselben und Reizung der Schleimhaut bewirken. Die irritirte Schleimhaut trägt nun ihrerseits zur Vermehrung der Secrete bei, der oberhalb der Strictur gelegene, dehnbarste Theil des Kanals wird stark angefüllt, und die häutige Wandung des Thränensackes, welche durch die chronische Entzündung und Infiltration der Schleimhaut und der angrenzenden Gewebe bereits erschlafft ist, giebt dem Drucke der angesammelten Secrete allmählig nach.

Der ausgedehnte Thränensack wird nun als eine kleine Geschwulst am Nasenwinkel sichtbar, deren schleim-eitriger Inhalt sich durch geeigneten Fingerdruck nach unten in die Nasenhöhle, oder nach oben durch die Thränenröhrchen entleeren lässt. Dieser Zustand kann ohne äusserlich sichtbare Entzündungserscheinungen lange unverändert fortbestehen, oder die Erschlaffung und Ausdehnung des Thränensackes nimmt zu, die Anschwellung vergrössert sich allmählig bis auf Kirschkern- oder Haselnussgrösse, ja sie kann noch beträchtlicher werden, und gewöhnlich verliert dann allmählig auch der Inhalt seinen eitrigen Character und nimmt die Beschaffenheit eines fast farblosen hellen dünnen Schleimes an (Atonia oder Hydrops sacci lacrymalis). In andern Fällen kommen äussere Entzündungserscheinungen hinzu, welche unter dem Bilde acuter Dacryocystitis verlaufen oder in subacuter Form längere Zeit fortbestehen, und ebenfalls zum Durchbruch des Thränensackes führen können. Der Durchbruch erfolgt dann nicht immer auf dem kürzesten Wege; der Eiter ergiesst sich zunächst aus dem Thränensack in die angrenzenden Gewebe und breitet sich in unregelmässigen, manchmal in mehrfachen Gängen aus, ehe er die äussere Haut durchbohrt.

Die Aetiologie ist zunächst dieselbe wie die der acuten Dacryocystitis, fast ausnahmslos sind Stricturen vorhanden, doch können auch fremde Körper in der Nase, Nasenpolypen sowie, besonders bei gleichzeitig vorhandener Scrophulose oder Syphilis, Necrose der den Thränensack umgebende Knochen die Veranlassung abgeben.

Die Therapie erfordert, in so weit als acute Exacerbationen der Entzündung mit oder auch ohne Durchbruch der Thränensackwandungen in Frage kommen, im Wesentlichen das oben auseinander gesetzte Verfahren. In den meisten Fällen chronisch entzündlicher Zustände des Thränenkanals ist die Beseitigung der Stricturen zunächst in's Auge zu fassen.

Stricturen des Thränenkanals kommen am häufigsten vor an der Mündung desselben in die Nasenhöhle, und am unteren Ende des Thränensackes an der Grenze des orbitalen und maxillaren Theiles.

Dem Entstehen der Stricturen liegen häufig chronisch-catarrhalische Entzündungen zu Grunde, welche manchmal mit Erkrankung der Nasenschleimhaut in Verbindung stehen. Es kann in Folge dieses Zusammenhanges auch Scrophulose mit zu den veranlassenden Momenten gehören. Acut blennorrhoische Entzündungen der Conjunctiva geben nicht häufig Veranlassung zu einer gleichartigen Entzündung der Schleimhaut der Thränenwege, wahrscheinlich deshalb, weil durch die Schwellung der Conjunctiva während der am meisten infectiösen Periode der Blennorrhöe die Thränenresorption behindert wird. Eher scheinen chronisch entzündliche Conjunctivalleiden Stricturen veranlassen zu können. In vielen Fällen ist es überhaupt nicht möglich eine Veranlassung aufzufinden.

Die Verengerung des Kanals giebt natürlich immer ein Hinderniss für die Thränenleitung, indessen nicht in allen Fällen ist ein permanentes Thränenträufeln davon die Folge. Es ist keine grosse Seltenheit Personen zu finden, welche bei fast vollständiger Undurchgängigkeit des Thränen-Nasenkanals nur wenig von Thränen incommodirt werden, und auch dies nur unter Umständen, welche eine vermehrte Thränensecretion bewirken, z. B. leichte Conjunctivitis. Man kann daher in solchen Fällen, ohne die Strictur selbst anzurühren, manchmal durch leicht adstringirende Augenwässer (z. B. Zincum sulfur. in $\frac{1}{4}$ pCt. Lösung) die Störung beseitigen.

In der Mehrzahl der Fälle indessen scheinen die Stricturen zu den oben erwähnten blennorrhoischen Zuständen des Thränenkanals zu führen.

Die Behandlung der Stricturen geschieht am besten mit den von Bowman eingeführten Sonden, welche eine den Verhältnissen des speciellen Falles entsprechende Biegung erhalten. (Durchschnittlich ist eine kreisförmige Biegung von 40—50 Mm. Radius am zweckmässigsten).

Nachdem das eine Thränenröhrchen, z. B. das untere, in der oben angegebenen Weise geschlitzt, und die Blutung gestillt ist, gleitet man mit der Sonde an der vorderen unteren Wand des Röhrchens in den Thränensack. Der Thränenpunkt muss dabei nach aussen und etwas nach unten abgezogen und das Röhrchen in derselben Richtung angespannt erhalten werden, während der Patient angewiesen wird nach oben zu blicken. Die Sonde wird also in nahezu horizontaler Richtung vorsichtig fortgeschoben bis ihr geknöpftes Ende an der medialen Wandung des Sackes auf das Thränenbein aufstösst. Erst jetzt darf die Sonde in eine nahezu verticale Richtung gebracht werden. Erfolgt beim Einführen der Sonde durch das Röhrchen oder beim Versuche sie aufzurichten eine Verschiebung oder Einziehung der

äussern Haut, so ist anzunehmen, dass die Sonde noch nicht in den Thränensack eingedrungen ist, sondern noch im Thränenröhrchen stecke.

Beim Einführen der Sonde durch das obere Röhrchen gleitet man an der medialen Wand desselben in den Thränensack hinab.

Im Allgemeinen ist bei der Führung der Sonden die Richtung innezuhalten, welche durch den Verlauf des Thränenkanals angegeben wird; während das untere Ende im Kanal herabgleitet, soll sich die Sonde oben am Augenbrauenbogen etwa 4—6 Mm. einwärts von der incisura supraorbitalis befinden. Unter allen Umständen muss man ohne Anwendung von Gewalt vorsichtig vorwärts gehen, um durch drehende Bewegungen des Sondenknopfes den Weg durch die Strictur zu finden. Mitunter sind oberhalb der Strictur diverticulöse Ausbuchtungen der Thränensackwandung vorhanden, besonders in der Richtung nach vorn und aussen, in welche man leicht mit der Sonde hineingeräth, und welche dann natürlich dem weiteren Vordringen absoluten Widerstand entgegensetzen. Statt gewaltsam vorwärts zu bohren, muss man dann die Sonde eine Strecke weit zurückziehen, und unter Vermeidung des Divertikels den richtigen Weg suchen. Bei richtiger Führung der Sonde gelingt es fast immer die Strictur zu passiren, und ich entsinne mich nur sehr weniger Fälle, in welchen in der That eine absolut undurchdringliche Verwachsung vorhanden zu sein schien. Dass derartige absolute Verwachsungen vorkommen, davon habe ich mich durch anatomische Untersuchungen überzeugt. In einem Fall z. B. fand ich*) den Thränensack beträchtlich ausgedehnt, mit zähem glasähnlichen Schleim gefüllt, die Schleimhaut glatt, das untere Ende des Thränensackes durch ein dichtes narbiges Gewebe vollkommen abgeschlossen. In ähnlicher Weise zeigte sich auch die Einmündungsstelle des Thränenkanals in die Nase durch festes Narbengewebe verschlossen. Im Lumen des auf diese Weise allseitig abgeschlossenen Thränenkanals fand sich ein durchsichtiges zähes auf Essigsäurezusatz gerinnendes Secret mit zahlreichen (vielleicht erst post mortem abgestossenen) Epithelien vermischt.

Man darf übrigens nicht gleich völlige Verwachsung annehmen, wenn das Durchführen der Sonde nicht sofort in der ersten Sitzung gelingt. Die Aufschlitzung des Röhrchens, die leichtere und häufigere Entleerung der Secrete, eventuell unterstützt durch einige adstringirende Einspritzungen bewirken in manchen Fällen im Verlauf einiger Tage eine Abschwellung der Schleimhaut, so dass nun die Sonden ohne grosse Mühe durchgehen. Man lässt die Sonde $\frac{1}{4}$—$\frac{1}{2}$ Stunde im

---

*) Verhandlungen der physicalisch-medicinischen Gesellschaft zu Würzburg. Bd. X. pag. 12.

Kanal liegen und zieht sie dann vorsichtig und langsam wieder heraus. In der Regel geschieht die Sondirung täglich, ist dagegen das Einführen der Sonden sehr schmerzhaft oder zeigen sich nach dem Entfernen derselben Blutungen aus der Nase, so ist es zweckmässiger einige Tage bis zur nächsten Sondirung zu warten.

Man beginnt am besten mit Sonden von etwa 1 Mm. und steigt allmählig bis zu solchen von 1,5 bis 1,75 Mm. Durchmesser. Die ursprünglich von Bowman angegebenen Sonden haben in ihren stärksten Nummern eine noch etwas beträchtlichere Dicke, doch warnt Arlt*) mit Recht vor der Anwendung zu dicker Sonden. Die Beobachtung, dass als Folge der Sondenbehandlung eine Strictur des Thränenröhrchens an seiner Einmündung in den Thränensack eintreten kann, ist oft genug constatirt worden, und wird von Arlt dahin gedeutet, dass durch zu dicke Sonden diese Stelle verletzt wird. Durch Anwendung dünnerer Sonden kann dieser unerwünschte Ausgang vermieden werden.

Dieselben Gründe gelten natürlich noch vielmehr gegen die von A. Weber angegebenen Sonden, welche an der Stelle, welche der Einmündung der Thränenröhrchen in den Sack entspricht, wenigstens 2 Mm., die stärkeren Nummern sogar 3—4 Mm. messen. Allerdings sollen nach Weber die Thränenröhrchen in ihrer ganzen Länge bis in den Thränensack hinein gespalten, und dann auch noch das ligament. mediale von der Innenfläche des Thränensackes aus incidirt werden; indessen ist es doch zweifelhaft ob durch dieses Verfahren die mechanische Insultation verringert wird. Arlt macht ferner darauf aufmerksam, dass ähnliche Verengerungen als Folge zu dicker Sonden wahrscheinlich auch an der Nasenmündung des Thränenkanals eintreten können. Gewiss ist diese Befürchtung ebenso gerechtfertigt, wie sie für das Thränenröhrchen erwiesen ist, denn die anatomischen Verhältnisse bieten hier die beträchtlichsten Varietäten. „In manchen Fällen bildet die Schleimhaut einfach den Ueberzug der knöchernen Wände; dann steht die Nasenmündung des Kanals weit offen, ist scharfkantig und rund. Setzt sich der Kanal innerhalb der Schleimhaut an der Seitenwand der Nase eine Strecke weit fort, so ist die Mündung bald eng bald weit, hier rund dort spaltförmig und die Spalte bald horizontal bald vertical gestellt. Im Allgemeinen ist die Oeffnung um so enger je tiefer sie steht. Nicht selten bemüht man sich vergebens sie aufzufinden selbst wenn man nach Entfernung des Gaumens das volle Licht in den von der unteren Muschel

---

*) Behandlung der Thränenschlauchkrankheiten. Arch. f. Ophthalm. Bd. XIV. 3. pag. 270.

bedeckten Raum einfallen lässt, und man muss die Einführung einer feinen Borste oder die Injection zu Hülfe nehmen, um vom Thränensack und Kanal aus die Mündung zu öffnen und kenntlich zu machen.“*)

Welche dieser verschiedenen anatomischen Möglichkeiten vorliegt, kann man natürlich bei der Sondenbehandlung niemals wissen, vermuthlich aber wird man nicht häufig, oder wenigstens nicht in schädlicher Weise irren, wenn man die ungünstigsten Verhältnisse voraussetzt und deshalb die Sondirung in der vorsichtigsten und schonendsten Weise vornimmt.

Zweckmässig ist es, von Zeit zu Zeit während der Sondenbehandlung sich davon zu überzeugen, dass der Thränenkanal auch für Injectionen leicht durchgängig ist. Es kommen Fälle vor, in welchen Sonden leicht durchgehen, während dies bei Injectionen nicht der Fall ist, es sei denn, dass man die Kanüle der Spritze zunächst durch die Strictur hindurch geführt habe. (Die Kanüle muss dazu natürlich ganz die Dimension und Biegung einer Bowman'schen Sonde haben.) Es ist also nicht zu verwundern, wenn in solchen Fällen trotz der Durchgängigkeit für Sonden das Thränen fortbesteht.

Aber auch wenn Sonden sowohl als Injectionen leicht durchgehen, kann dennoch das Thränen fortdauern in Folge von Erweiterung und Erschlaffung des Thränensackes, da wahrscheinlich eine elastische Spannung seiner Wandungen zur Weiterbeförderung der Thränen nothwendig ist. Man sieht ferner manchmal bei Personen mit schlaffer Textur der sämmtlichen Augenlidgewebe, ein trotz Durchgängigkeit des Thränenkanals noch vorhandenes geringes Thränen überhand nehmen, unter dem Einfluss einer leichten Conjunctivitis, welche zugleich auch die Erschlaffung der Gewebe aufs deutlichste erkennen lässt. In solchen Fällen ist denn auch durch fortgesetztes Sondiren weniger zu erreichen, als durch locale Behandlung der Thränensackschleimhaut oder der Conjunctiva. In einer Reihe ähnlicher Fälle hat Alfr. Graefe**) als Ursache des Thränens Hypertrophie der Thränencarunkel nachgewiesen und durch Exstirpation derselben die Beschwerden beseitigt. Auf ganz ähnliche Weise kann auch durch Nasenpolypen das Thränen unterhalten werden.

Gleichzeitig mit der Behandlung der Stricturen ist auf die von denselben unterhaltenen secundären entzündlichen Vorgänge Rücksicht zu nehmen; zunächst ist hier chronische Conjunctivitis und Blepharitis

---

*) Henle: Anatomie Bd. II. pag. 712. Vergl. auch R. Maier: Ueber den Bau der Thränenorgane pag. 20. Freiburg 1869.

**) Klinische Monatsblatt f. A. 1868, pag. 223.

zu erwähnen. Erstere erfordert die Anwendung stärkerer adstringirender Lösungen von Argent. nitric. (1 bis 2 pCt.) oder Zinc. sulfur. (2 bis 3 pCt.), welche aufgepinselt und dann sofort mit Wasser wieder abgewaschen werden. Zur Heilung der Blepharitis, welche durch das Vorhandensein kleiner Geschwüre am Lidrand unterhalten wird, ist vor allem nöthig die Krusten, welche den Geschwürsgrund bedecken, sorgfältig zu entfernen und dann Mittel aufzupinseln, welche dort eine leichte Eschara zurücklassen. Z. B. Argent. nitric. (etwa 3 pCt.) oder Acet. plumbi oder eine concentrirte Lösung vom Cupr. sulfur. in Glycerin, oder endlich Salben von Quecksilberpräcipitat (1 pCt. bis 2 pCt. in Ung. Glycerini).

Wichtiger noch ist die Behandlung der Thränensackschleimhaut selbst, wenn dieselbe ein blennorrhoisches Secret absondert, ja in vielen Fällen hängt gerade hiervon die Beseitigung der hauptsächlichsten Beschwerden ab, über welche die Patienten zu klagen haben. In milderen Fällen genügen neben häufigem Ausdrücken der Secrete, Einspritzungen adstringirender Lösungen von $\frac{1}{4}$ pCt. Argent. nitricum, Cupr. sulfur. oder Zinc. sulf. u. s. w. Die Injectionen müssen stets sehr vorsichtig ausgeführt werden, da bei Verletzungen der Schleimhaut des Kanals die Flüssigkeiten in das Unterhautbindegewebe der Lider und selbst in die Orbita eingetrieben werden, und dort heftige Entzündungen anregen können. Ist dagegen die Absonderung reichlich, und die Thränensackwandung ausgedehnt, so ist es am zweckmässigsten die deutlich sichtbare Anschwellung des Thränensackes zu spalten, und sich auf diese Weise einen directen Zugang zur Schleimhaut zu eröffnen. Die Oeffnung muss so gross angelegt werden, dass man mit einem Stift von mitigirtem (mit Kali nitricum 1 : 2 oder 1 : 1 zusammengeschmolzenem) oder auch reinem Argent nitricum eindringen und die Schleimhaut cauterisiren kann; zur Neutralisation des überschüssigen salpetersauren Silbers bringt man dann mit einem Pinsel eine Kochsalzlösung in den Thränensack. Die Wundöffnung hält man so lange als man mit dem Aetzen der Schleimhaut fortzufahren wünscht durch eine Darmseite geöffnet.

Bei sehr erheblicher Ausdehnung des Thränensackes hat Bowman das Ausschneiden eines Stückes aus der vorderen Wand desselben empfohlen.

Die nicht zu leugnende Thatsache, dass die Thränensackstricturen auch nach günstig vollendeter Sondenbehandlung sich häufig wieder verengern, hat zu vielfachen Versuchen das Verfahren zu modificiren Anlass gegeben.

Zunächst suchte man durch möglichst dicke Sonden, oder aufquellende Laminaria Bougies die Stricturen so weit zu dehnen, als

es die Durchmesser des Thränenkanals nur irgend erlaubten. Wir haben schon oben angedeutet, welche Bedenken dem gegeüberstehen.

Um das tägliche Einlegen der Sonden zu umgehen, wurde zunächst von Walton*) vorgeschlagen statt derselben einen Stift einzuführen, welcher längere Zeit liegen bleiben kann. Auch Williams**) spricht sich zu Gunsten dieser Methode aus. Sobald die Bowmanschen Sonden ohne Beschwerden zu verursachen etwa eine halbe Stunde stecken bleiben können, kann man meistens darauf rechnen, dass auch Stifte, welche darauf eingerichtet sind längere Zeit liegen zu bleiben, ertragen werden. Das Verfahren empfiehlt sich also für solche Patienten, welche sich nicht so häufig als es für die Sondenbehandlung wünschenswerth ist, vorstellen können.

Endlich ist von Jaesche***) und Stilling†) die Durchschneidung der Stricturen vorgeschlagen worden. Nach beiden Methoden werden die zur Durchschneidung gebrauchten Instrumente von dem Thränenröhrchen aus in den Kanal eingeführt, was doch ohne gleichzeitige Nebenverletzungen des Thränenröhrchens kaum geschehen kann.

Ich habe es daher in einigen Fällen, die ich auf diese Weise behandelte, vorgezogen, den Thränensack von aussen zu öffnen, da einfache Schnittwunden desselben stets zur Heilung gebracht werden können, während die Durchführung der Instrumente durch die Thränenröhrchen eine Verletzung derselben bedingt, welche die vollständige Obliteration ihrer Einmündungsstelle veranlassen kann. Nach Eröffnung des Thränensackes wurde nun das Weber'sche Messerchen direct oder auf einer Leitungssonde durch die Strictur hindurch geführt, und dann dieselbe im Zurückziehen und Wiedervorwärtsschieben des Messers nach mehreren Richtungen hin durchschnitten.

Ob nach der Durchschneidung der Stricturen Recidive weniger häufig vorkommen als nach der Sondenbehandlung, muss erst noch bewiesen werden.

Die früher vielfach ausgeübte Verödung des Thränensackes findet nur noch wenige Indicationen. Nur Fälle in welchen oberhalb unüberwindlicher Verwachsungen des Kanals eine unheilbare Blennorrhöe der Schleimhaut besteht, können zur Obliteration des Thränensackes auffordern. Man spaltet zu diesem Zwecke die Wandung in möglichst ausgiebiger Weise, erweitert die Oeffnung durch Pressschwamm oder

---

*) Britisch medical Journal 1863 April.

**) Annales d'oculistique 9. Ser. III. pag. 86 u. Archiv für Augen- und Ohrenheilkunde von Knapp und Moos. Bd. I. pag. 78.

***) Arch. f. Ophth. 1864. X. 2. pag. 166.

†) Ueber die Heilung der Verengerung der Thränenwege mittelst der inneren Incision. Cassel 1868.

Quellsonden und sucht dann die Schleimhaut durch Aetzungen oder auch durch das ferrum candens zu zerstören.

Zu ersterem Zwecke sind verschiedene Mittel, concentrirte Mineralsäuren, Chlorzink u. s. w. empfohlen worden. Am zweckmässigsten indessen ist die Anwendung des Argent. nitricum, mit nachheriger Neutralisation durch Kochsalzlösung. Man kann dann sicher darauf rechnen, dass die Aetzung sich localisirt, und sich nicht in die umgebenden Gewebe infiltrirt. Nur muss man energische Aetzungen rasch aufeinander, eine Zeitlang täglich folgen lassen, um die Schleimhaut allmählig zu zerstören; auch ist es zweckmässig dafür Sorge zu tragen, dass nicht die concentrirte Silberlösung, welche sich während des Aetzens im Thränensack bildet, durch die Thränenpunkte in den Conjunctivalsack regurgitire.

Will man zur Obliteration des Thränensackes das cauterium actuale anwenden, so empfiehlt sich am meisten die Galvanocaustik.

Nicht immer bleibt nach der Obliteration ein störendes Thränenträufeln zurück, ebenso wie auch Stricturen, wenn sie nicht zu blennorrhoischer Entzündung der Schleimhaut Veranlassung geben, ohne Beschwerden bestehen können.

Kommt bei acuter oder chronischer Dacryocystitis Durchbruch des Thränensackes zu Stande so verschliesst sich in den meisten Fällen die Oeffnung bei geeigneter Behandlung oder auch von selbst. Manchmal aber zeigt dieselbe keine Heiltendenz, verengert sich nur einigermaassen, bekommt callöse Ränder, und stellt so eine Thränensackfistel dar, aus welcher sich Eiter und Thränen entleeren. Besonders ist dies der Fall, wenn auf Grund von Syphilis, Scrophulose oder aus sonstigen Ursachen Caries der knöchernen Wandung des Thränenkanals vorhanden ist. Aber auch ohne Knochenleiden kommen Thränensackfisteln vor. In manchen Fällen wird die Oeffnung der Fistel haarfein und wenn dann gleichzeitig keine oder nur sehr geringe Blennorrhöe der Thränensackschleimhaut besteht, so sind die Beschwerden wirklich sehr gering.

Die Therapie hat als erste Aufgabe die Durchgängigkeit wiederherzustellen. Das Vorhandensein von Knochenleiden erfordert ausser der localen Behandlung des Knochenleidens, der Schleimhauterkrankung und der Stricturen, auch noch die Berücksichtigung der vorhandenen Dyscrasien. Besonders Jodkalium ist in diesen Fällen häufig indicirt.

Ist kein Knochenleiden vorhanden, so empfiehlt es sich neben der Sondenbehandlung die Wandungen der Fistel mit Argent. nitricum zu touchiren. Ist unterhalb der Fistel der Kanal vollständig obliterirt und erhebliche Blennorrhöe der Schleimhaut vorhanden, so wird

die Verödung des Thränensackes in Frage kommen. Haarfisteln ohne Blennorrhöe bleiben am besten unangerührt, da bei völliger Undurchgängigkeit des Thränenkanals auch durch Verschluss der Fistelöffnung der Zustand wahrscheinlich um nichts gebessert werden würde.

Spontane Obliteration des Thränensackes kommt ziemlich selten in Folge von Dacryocystitis zu Stande und kann so hochgradig werden, dass die fossa lacrymalis sich äusserlich sichtbar ausprägt.

Polypen des Thränensackes kommen vor gleichzeitig mit Blennorrhöe desselben, und lassen sich in manchen Fällen daran erkennen, dass nach dem Ausdrücken des blennorrhoischen Secretes durch die Thränenpunkte der Thränensack nicht entleert ist, sondern immer noch einen elastischen Widerstand bietet. Die Exstirpation dieser Polypen nach Eröffnung des Sackes bietet keine Schwierigkeiten. Ebensolche polypöse Wucherungen kommen aber auch in den tieferen Theilen des Thränennasenkanals vor. Wenigstens habe ich*) einmal bei der anatomischen Untersuchung im untern Drittheil desselben eine gestielte zottige Schleimhautwucherung gefunden. In solchen Fällen werden freilich die Diagnose sowohl als die Therapie auf erhebliche Schwierigkeiten stossen.

---

*) Verhandlungen der medicinisch-physikalischen Gesellschaft zu Würzburg. Bd. 10, pag. XII.

Krankheiten der Augenlider.

Entzündung des Lidrandes. Blepharitis.

Viele Individuen, besonders solche mit scrophulöser Anlage und zarter Haut, leiden an einer leichten Röthung und feinen Abschilferung längs der äussern Lidkante.

Die Haut befindet sich daselbst gewöhnlich in einem gereizten Zustande, welcher auf geringe Veranlassungen hin einen entzündlichen Character annimmt, und sich häufig mit Conjunctivitis verbindet. Möglichste Vermeidung von Schädlichkeiten und bei stärkerer Reizung leichte adstringentia, wie z. B. Bleiwasserumschläge sind die geeigneten Hülfsmittel.

Intensivere Entzündungsformen des Lidrandes können auftreten als Folgezustände anderer Krankheiten, welche Hyperämie der Conjunctiva und ein abnormes Verhalten des Thränensecretes längere Zeit unterhalten, z. B. chronische Conjunctival- und Hornhautentzündungen, oder auch Verengerung des Thränennasenkanals. Nicht minder häufig indessen tritt die Blepharitis als selbstständiges Leiden auf und führt erst im weiteren Verlaufe zu einer secundären Erkrankung anderer Theile des Auges.

Die mildeste Form der Blepharitis ist diejenige, bei welcher die Entzündung in einzelnen umschriebenen Heerden auftritt, während die, zwischen den erkrankten Stellen gelegenen Theile des Lidrandes normal bleiben.

An einer oder auch an mehreren Stellen des Lidrandes findet circumscripte Schwellung und Röthung statt, die Cilien sind zusammen gebacken durch festanhaftende Krusten, deren Entfernung eine wunde und leicht blutende Stelle des Lidrandes oder ein zwischen den Cilien tief eindringendes kraterförmiges Geschwür blosslegt. Sind die Augen z. B. beim Schlafen längere Zeit geschlossen gehalten worden, so finden sich wohl auch die Lidränder durch eingetrocknete Secrete verklebt.

Die Heilung der Geschwüre erreicht man am besten durch metallische Mittel, welche auf den sorgfältig blosgelegten Geschwürsgrund aufgetragen werden und dort eine Eschara zurücklassen. Aufpinselungen mit Acetum plumbi, oder Argent. nitricum in 2 pCt. bis 3 pCt. Lösung, oder eine concentrirte Lösung von cuprum sulfur. in Glycerin,

endlich die Application von rothem Quecksilberoxyd mittelst eines feinen mässig angefeuchteten und zugespitzten Pinsels sind die wirksamsten Mittel. Muss man die locale Behandlung dem Patienten selbst überlassen, so lässt man Umschläge machen von Bleiwasser (oder Acet. plumbi 10 gtt. auf eine Tasse Wasser) und verordnet Salben von Argent. nitricum (1 pCt.—2 pCt.) Hydrarg. oxydat. rubr. (1 pCt.—2 pCt.) oder von weissem Quecksilberpraecipitat, gewöhnlich in Verbindung mit Zinkoxyd und mit einem Zusatz von Bleiessig (z. B. Hydrarg. praec. alb. 0,2—0,3. Zinc. oxydat. alb. 0,3—0,5 Acet. plumbi gtt. 4—6 auf Ung. Glycerini 10,0). Alle diese Mittel nützen aber nur dann etwas, wenn die mit den Cilien verbackenen Secrete vorher sorgfältig beseitigt und die Geschwüre blossgelegt sind. Da die Krusten gewöhnlich sehr fest anhaften so ist ihre Entfernung schmerzhaft, und wird deshalb leicht vom Patienten verabsäumt. Die Ablösung derselben wird erleichtert, wenn man sie vorher durch etwas mildes Oel oder durch warme Kataplasmen erweicht. Sind die Krusten entfernt, so müssen die Salben gründlich in die Geschwüre eingerieben werden, so dass sie ein Gefühl von Brennen verursachen.

Eine andere Form von Blepharitis characterisirt sich dadurch, dass Entzündung, Verschwärung, Eiterung, Krustenbildung und starke Verdickung des Lidrandes in dessen ganzer Ausdehnung vorhanden sind. Bei längerer Dauer nehmen die Cilien eine sparrige unregelmässige Richtung an; durch die an ihrer Basis tief eindringenden Geschwüre gehen sie allmählig ganz zu Grunde oder werden durch einen schlecht entwickelten kümmerlichen Nachwuchs ersetzt.

Die gefährlichste und hartnäckigste Form von Blepharitis ist diejenige, bei welcher zugleich eine ausgedehnte Erkrankung der Lidhaut vorhanden ist. Ebenso wie auf der Lidkante entstehen zuerst hart am Lidrand, dann auch in einiger Entfernung davon auf der Lidhaut ausgedehnte Excoriationen, welche sich mit flachen Krusten bedecken, nach deren Entfernung eine wunde und leicht blutende Hautstelle zu Tage liegt. Die Haut verliert dadurch ihre Weichheit und Dehnbarkeit, und geräth in einen Zustand von Schrumpfung und Verkürzung, welcher zunächst Ectropium zur Folge hat, wodurch gewöhnlich schon frühzeitig die Thränenpunkte nach aussen gewendet und dadurch functionsunfähig werden. Fernerhin wird der Lidrand mehr und mehr abgerundet, die innere Lidkante, so wie der intermarginale Theil verschwinden allmählig vollständig, von den Mündungen der Meibom'schen Tarsaldrüsen und den Thränenpunkten ist keine Spur mehr zu sehen, die Lage der äussern Lidkante lässt sich nur noch mühsam durch die Reste der Cilien, oder vielmehr der statt derselben entwickelten dünnen und blassen Härchen erkennen.

Diese Veränderungen stehen in einem so engen ursächlichen Zusammenhang, dass die Krankheit dadurch in einen circulus vitiosus geräth. Die Thränensecretion wird durch den Entzündungsreiz erhöht, der Mangel der normalen Anfettung des Lidrandes durch das Secret der Meibom'schen Tarsaldrüsen, so wie die Unmöglichkeit der Ableitung durch die Thränenröhrchen bedingt ein fortwährendes Ueberfliessen der Thränen über den Lidrand. Die Reizung und Verkürzung der äussern Haut wird dadurch vermehrt, das bereits eingeleitete Ectropium vergrössert, die Lider erscheinen mit einem breiten rothen Saum (der ectropionirten Conjunctiva) umgeben, schliessen nur unvollständig an den Bulbus an, und endlich ist die gemeinschaftliche Wirkung der Verkürzung der Lidhaut und des Ectropium die, dass die Lidspalte überhaupt nicht mehr genügend geschlossen werden kann. Das Auge ist eines grossen Theils seiner natürlichen Schutzmittel beraubt, wodurch sich leicht, besonders am unteren Hornhautrand, Geschwüre entwickeln.

Nicht immer erreicht die Krankheit diese bedenkliche Höhe, allein schon in einem früheren Stadium hat sie die Grenze der Heilbarkeit überschritten. Ist einmal Ectropium vorhanden und die Lidkante verstrichen, sind die Mündungen der Tarsaldrüsen und die Thränenpunkte obliterirt, so ist eine restitutio ad integrum nicht mehr möglich. Um so wichtiger ist es in den früheren Stadien der Krankheit nichts zu versäumen, was zur Heilung derselben dienlich ist. Besonders das Verhalten der Thränenwege ist zu berücksichtigen, da andauerndes Thränenträufeln vom schädlichsten Einfluss ist. Sobald der Thränenpunkt von seiner normalen Lage nach aussen abweicht, ist das Thränenröhrchen zu spalten und offen zu erhalten: auch wird es sich empfehlen die Durchgängigkeit des Thränenkanals zu constatiren. Entwickelt sich Ectropium so ist demselben durch ein geeignetes operatives Verfahren entgegenzustreben; manchmal finden hierbei die weiter unten zu beschreibenden Snellen'schen Ectropiumnähte eine zweckmässige Verwendung. Von den oben genannten äusseren Mitteln wird besonders weises Quecksilberpraecipitat allein oder in Verbindung mit Zinkoxyd empfohlen. Besonders gerühmt wird seine Verbindung mit Theer (Hydrarg. praecip. alb. 0,5—0,75. picis. liquid. 2,0 ung. commun. 7,5).

An den Cilien und den Augenbrauen kommen als ziemlich seltener Befund Läuse vor, welche einen chronischen Entzündungszustand und starkes Jucken unterhalten. Sie sind so klein, dass sie leicht zu übersehen sind, wenn man nicht die Loupe zu Hülfe nimmt. Die Cilien erscheinen durch die anhaftenden Eier wie mit einem schwarzen

Pulver bedeckt.*) Durch Reinlichkeit und unguent. ciner. oder Auf-pinseln einer Sublimatlösung von etwa ½ pCt. aber mit Vorsicht damit nichts ins Auge kommt, ist das Uebel zu beseitigen.

Manchmal entwickeln sich mit oder ohne gleichzeitige andere Conjunctivalleiden an der Lidhaut feine, höchstens mohnkorngrosse hyaline Bäschen, welche Empfindlichkeit der Augen verursachen. Es genügt dieselben einfach mit dem Fingernagel oder irgend einem Instrument zu zerdrücken.

Das Hordeolum oder Gerstenkorn entsteht in Gestalt einer kleinen entzündlich gerötheten bei Berührung schmerzhaften Anschwellung am Lidrande. Dieselbe nimmt während einiger Tage an Grösse zu und geht entweder in Zertheilung, oder was der häufigere Fall ist in Eiterung über. Die Geschwulst spitzt sich dann zu und kommt auf der äussern Lidkante zum Durchbruch. Da die Durchbruchsstelle stets in der Nähe der Cilien liegt, pflegt man das Hordeolum gewöhnlich als Entzündung der Haarbalgdrüsen der Cilien aufzufassen.

In manchen Fällen verbindet sich das Hordeolum mit einer starken Anschwellung des Lidrandes, und wenn es in der Nähe des äussern Augenwinkels sitzt, auch wohl mit Anschwellung und Röthung beider Lider. Die Lidschwellung kann so stark sein, dass man auf den ersten Anblick das Vorhandensein blennorrhoischer Conjunctivitis vermuthen kann, ein diagnostischer Irrthum ist indessen hierbei sehr leicht zu vermeiden. Abgesehen davon, dass die Kennzeichen der Blennorrhöe auf der Conjunctiva fehlen, ist die Lidschwellung immer etwas ungleichmässig, in der unmittelbaren Nähe des Hordeolum am stärksten und von dort aus allmählig abnehmend; ferner kann man die circumscripte Anschwellung des Entzündungsheerdes leicht durch das Tastgefühl erkennen.

Häufig kommen mehrere Hordeola in kurzer Zeit nach einander vor, oder es entwickeln sich solche während längerer Zeit in Pausen von einigen Wochen, in ganz ähnlicher Weise wie beides auch bei Furunkel geschieht.

Die Behandlung kann sich auf Anwendung warmer Umschläge beschränken. Der spontane Aufbruch erfolgt meist ohne Schwierigkeiten, verzögert er sich, so kann man den Ablauf des Processes durch künstliche Eröffnung beschleunigen. Bei einer längere Zeit fortbestehenden Neigung zur Entwickelung von Hordeolis, werden besonders, wenn der Zustand mit Scrophulose zusammenhängt, gewöhnlich salinische Mittel, Soolbäder u. s. w. empfohlen.

---

*) Mackenzie: Practical treatise. London 1854 pag. 228.

Abnormitäten der Meibom'schen Tarsaldrüsen haben ihren Grund meistens in Retention der Secrete. Dieselben häufen sich manchmal im Ausführungsgange an, und bilden kleine rundliche Prominenzen auf dem Tarsaltheil der Conjunctiva in der Nähe des Lidrandes, welche sich dem Patienten durch ein Gefühl von Druck bemerklich machen. Zur Entfernung derselben genügt es die kleinen Geschwülste mit einer Staarnadel in der Längsrichtung des Ausführungsganges zu spalten; der Inhalt entleert sich dann leicht in Gestalt einer stearinähnlichen Masse.

Häufiger, besonders bei alten Leuten kommt eine Retention der Secrete in der Tiefe der Drüsenschläuche zu Stande. Man sieht am hinteren Ende des Tarsaltheils den ausgedehnten Grund der Drüse gelblich durchschimmern, welcher mit verhärteten Secreten gefüllt, sich etwas über das Niveau der Conjunctiva erhebt. In einzelnen Fällen kommen sogar durch Kalkablagerungen in den zurückgehaltenen Drüsensecreten steinige Concremente zu Stande (Lithiasis conjunctivae). Giebt dieser Zustand Veranlassung zu localer Reizung der Conjunctiva, chronischer Conjunctivitis oder sonstigen Beschwerden, so kann man die Drüse mit einer Staarnadel eröffnen und den Inhalt entleeren.

Als Chalazion bezeichnet man eine circumscripte Geschwulstbildung im Tarsalknorpel. Es entwickelt sich, meist ohne alle Beschwerden, im Lidknorpel eine Anschwellung, welche lange Zeit klein und stationär bleiben kann, in andern Fällen aber allmählig wächst und eine an der äussern Lidfläche vorspringende Geschwulst bildet. Da sich dieselbe im Tarsus selbst entwickelt, so ist sie immer nur mit demselben, nicht auf demselben verschiebbar. Ectropionirt man das Augenlid, so erscheint der entsprechende Theil des Tarsus leicht gelblich gefärbt und manchmal auch, aber wohl nur in Folge des Ectropionirens, etwas prominent.

Den Inhalt der Chalazien bildet anfänglich eine weiche lichtgraue Masse, welche aus rundlichen oder oblongen schwach körnigen Zellen von verschiedener Grösse zusammengesetzt ist, mitunter auch feine Blutgefässe enthält. Grosse Chalazien, welche lange bestanden haben, zeigen manchmal einen ganz flüssigen leicht gelblichen Inhalt.

Die Anschwellung kann Erbsen bis Haselnuss gross werden und kommt nur selten zum spontanen Durchbruch, und zwar dann immer an der Conjunctivalfläche des Tarsus. Aus dem Innern der Geschwulst kann dann ein Granulationsgewebe herauswachsen, welches sich durch den Gegendruck des Bulbus abplattet und nach allen Seiten hin über die Durchbruchsöffnung pilzförmig ausbreitet.

Im Anfange und so lange die Chalazien noch klein sind, lassen

sie sich manchmal durch äussere Mittel zur Zertheilung bringen: am meisten empfiehlt sich zu diesem Zweck die örtliche Anwendung des Jodkaliums entweder als Ung. Kalii jodat. oder in Form einer concentrirten Auflösung in Glycerin.

Gelingt die Zertheilung nicht, so ist es immerhin am zweckmässigsten ganz kleine und harte Chalazien sich selbst zu überlassen; haben diese Geschwülste aber eine solche Grösse erreicht, dass sie auffallend werden und als Entstellung zu betrachten sind, so empfiehlt sich die operative Beseitigung. Man ectropionirt das Lid und spaltet von der Conjunctivalfläche aus die Geschwulst in senkrechter Richtung zum Lidrand, entleert den Inhalt theils durch Druck von der Aussenfläche des Lides aus, theils dadurch, dass man in die Höhlung der Geschwulst mit einem Daviel'schen Löffel oder sonst einem geeigneten Instrument eingeht.

Nachträglich kann man auch noch die Höhle mit Argent. nitricum cauterisiren mit sofortiger Neutralisation durch Kochsalzlösung, doch scheint die Cauterisation in den meisten Fällen entbehrlich. Die äusserlich sichtbare Anschwellung wird durch die Eröffnung nicht sofort beseitigt, da das feste Gewebe des Tarsus nur allmählig wieder eine glatte Oberfläche annimmt. Endgültig aber erfolgt bei diesem einfachen Verfahren eine vollkommene Abglättung und ich habe die Abtragung des Chalazion von der äussern Lidfläche aus, niemals nothwendig gefunden.

Haben sich nach spontanem Durchbruch des Chalazion wuchernde Granulationsmassen in der Höhle der Geschwulst entwickelt, so werden dieselben im Niveau der Conjunctiva mit der Scheere abgetragen und die Innenwand der granulirenden Höhle mit Argent. nitricum geätzt.

Gelegentlich kommen auch circumscripte acute Entzündungen im Tarsalknorpel vor, welche ganz ähnliche Erscheinungen wie ein Hordeolum machen. Der Unterschied liegt nur darin, dass der Entzündungsheerd seinen Sitz weiter entfernt vom Lidrand hat als das Hordeolum, und dass die Geschwulst, wenn Eiterung eintritt nicht an der äussern Lidkante, sondern an der Innenfläche des Lids zum Durchbruch zu kommen pflegt. Die Behandlung besteht anfänglich in warmen Kataplasmen, doch ist es nicht zweckmässig den spontanen Durchbruch abzuwarten, welcher durch den Widerstand des Tarsus gewöhnlich vergrössert wird. Sobald beim Umschlagen des Lides die kleine Geschwulst über die Oberfläche des Lidknorpels hervorspringt und etwas gelblich durchzuschimmern anfängt, ist die Spaltung von der Conjunctivalfläche aus und in senkrechter Richtung zum Lidrand vorzunehmen.

Herpes zoster frontalis sive ophthalmicus.

Herpes zoster im Verbreitungsbezirke des ramus primus nerv. trigemini ist eine ziemlich seltene Affection. Am häufigsten findet sich die herpetische Eruption im Bereich des nerv. frontalis, sie kann sich aber auch entsprechend dem Verbreitungsbezirk des nerv. nasociliaris an der Nase bis zur Spitze derselben hinerstrecken. Ausnahmsweise findet die Erkrankung gleichzeitig im Gebiet des zweiten Trigeminus Astes statt. Hutchinson*) behauptet, dass Betheiligung des Auges am häufigsten dann vorkomme, wenn die Affection des ramus nasociliaris sich durch das Vorhandensein von Bläschen an der Seite der Nase bis zur Spitze derselben ausspricht, und bringt dies mit dem Umstand in Verbindung, dass die lange Wurzel des Ganglion ciliare, so wie die nerv. ciliares longi aus dem ramus naso-ciliaris entspringen. Bowman**) indessen konnte sich von dieser Coincidenz nicht überzeugen und auch Horner***) beschreibt einen Fall von Zoster mit Iritis bei dem die Erkrankung der Nasenseite vollkommen fehlte.

Die Affection beginnt gewöhnlich mit heftiger Trigeminus Neuralgie; nach einigen Tagen zeigt sich Schwellung und Röthung der Haut und Eruption einzelner Gruppen von Herpesbläschen, welche allmählig eintrocknen und sich in feste Borken umwandeln nach deren Abfallen gewöhnlich tiefe Narben zeitlebens zurückbleiben. Fast immer bleibt die befallene Hautstelle eine zeitlang nachher anaesthetisch, kann aber gleichzeitig der Sitz heftiger Neuralgien sein. Besonders bei alten Leuten scheint diese nachfolgende Neuralgie lange Zeit fortzubestehen, und kann so heftig werden, dass sie die Kräfte consumirt. (Joy Jeffries theilt einen Fall mit in welchem eine 80jährige Patientin auf diese Weise in Folge eines Herpes ophthalmicus zu Grunde ging). Bemerkenswerth ist ferner die von Horner†) nachgewiesene Temperatursteigerung auf der kranken Stirnhälfte, welche bis $1\frac{1}{2}$ Monate nach dem Ausbruch beobachtet werden konnte.

Die Augenaffection kann der Hauteruption vorausgehen, meistens aber folgt sie derselben um einige Tage nach. Die Hornhauterkrankung beginnt nach Horner stets mit dem Auftreten einer Reihe vollkommen wasserheller meistens gruppenweise zusammenstehender Bläs-

---

*) Ophthalmic Hospital Reports. 1866. Vol. V. 3. pag. 214.
**) Ophthalmic Hospital Reports. 1867. Vol. VI. 1. pag. 3.
***) Klin. Monatsbl. f. Augenheilk. 1868. pag. 371.
†) Klin. Monatsbl. f. Augenheilk. 1871. pag. 321.

chen, welche häufiger am Rande als im Centrum der Cornea sich finden. Die Bläschen platzen und lassen einen unregelmässigen Substanzverlust zurück, während die Cornea in ziemlich weitem Umfang sich trübt. Gleichzeitig ist eine Anaesthesie der Cornea fast über die ganze Oberfläche derselben nachweisbar. Sehr interessant ist auch eine gleichzeitig auftretende starke Herabsetzung des intraocularen Druckes, welcher in den von Horner beobachteten Fällen nur langsam und völlig gleichlaufend mit der Heilung der Cornea und der Ausgleichung der Temperaturdifferenz seine normale Höhe wieder erreichte. Die Hornhautaffection heilt in der Regel nur langsam und mit Hinterlassung von Trübungen. Zugleich mit der Keratitis ist häufig auch Iritis vorhanden, doch kann dieselbe auch unabhängig von der Hornhautaffection auftreten.

In schweren Fällen kann Reizbarkeit der Augen monatelang zurückbleiben.

Als sehr seltene Complicationen eines Herpes frontalis ist Oculomotoriuslähmung von Hutchinson*) beobachtet worden.

In diagnostischer Beziehung ist hauptsächlich vor Verwechslung mit Erysipelas zu warnen. Die Schmerzen, welche der Eruption vorausgehen, und die genaue Begrenzung der Krankheit auf die eine Gesichtshälfte geben im Beginne die wesentlichen diagnostischen Anhaltspunkte. Herpes frontalis überschreitet niemals die Medianlinie, während Erysipelas sich in unregelmässiger Weise ausbreitet. Die Schwellung der Haut ist geringer als bei Erysipelas und in manchen Fällen ziemlich unbedeutend; die Herpes-Bläschen sind kleiner, schärfer begrenzt und zahlreicher als die Blasen bei Erysipelas. Für den späteren Verlauf ist besonders das Zurückbleiben der Narben und der Sensibilitätsstörungen der befallenen Hautstelle für Herpes characteristisch.

Die Behandlung der Augenaffection erfordert ruhiges Verhalten und Atropin. Wegen heftiger zurückbleibender Neuralgie wurde von Bowman in einigen Fällen die subcutane Neurotomie ausgeführt, theils mit vorübergehendem, theils mit dauerndem Erfolg.

Eine Eruption wasserheller gruppenförmig zusammenstehender Bläschen auf der Cornea kommt nach Horner auch in Zusammenhang mit Herpes labialis vor, welcher nach Pneumonie oder heftigen catarrhalischen Erkrankungen der Respirationsorgane auftritt.

Eczem der Lidhaut kommt bei Kindern nicht selten vor, zugleich mit Eczem des Gesichts. Die Hyperämie pflanzt sich gewöhn-

*) Ophth. Hosp. Rep. Vol. VI. 3. pag. 183.

lich von der Lidhaut durch die ganze Dicke des Lides bis auf die Conjunctiva fort, und giebt dort zu katarrhalischer, blennorrhoischer oder selbst diphtheritischer Entzündung Veranlassung, wodurch dann wieder die Lidschwellung gesteigert wird. Auch Keratitis phlyctaenulosa mit ihren Folgezuständen, Ulceration oder pannöse Trübung der Cornea, sind häufige Complicationen.

Lang anhaltendes Lideczem, besonders wenn gleichzeitig Conjunctivalschwellung und Blepharitis vorhanden ist, befördert das Entstehen von Ectropium durch Verkürzung der Lidhaut.

Erysipelas der Augenlider ist in Fällen von Gesichtserysipel eine nicht gerade seltene Erscheinung. Hat die Entzündung ihren hauptsächlichsten Sitz in den Augenlidern, so hat man sich vor diagnostischen Irrthümern besonders in Bezug auf Blennorrhöe der Conjunctiva, und acute Dacryocystitis zu hüten.

Manchmal breitet sich die Entzündung von den Augenlidern auf das orbitale Bindegewebe aus und kann durch Mitbetheiligung des Sehnerven Erblindung verursachen. Heftige Entzündungen können in Vereiterung des Unterhautbindegewebes der Lider und in ausgedehnte Zerstörungen der Lidhaut übergehen. Hat man Ursache diesen Ausgang zu fürchten, so mache man Incisionen nach dem Verlauf der Orbicularis-Fasern.

Manchmal bleibt nach Erysipelas eine blasse schmerzlose teigige Anschwellung der Lider zurück, bisweilen so stark, dass die Lidspalte kaum geöffnet werden kann, und ist dann die Anwendung von Jodkalisalbe, oder das Aufpinseln einer concentrirten Lösung von Jodkali in Glycerin, oder reiner Jodtinctur indicirt.

Nur selten kommt es im Verlaufe des Erysipel zu ausgedehnter Gangraen der Lider, oder sogar bis in die Tiefe der Orbita.

Ausnahmsweise tritt das Erysipel der Lider gleich von vorn herein äusserst heftig und mit gangraenescirendem Character auf. Fälle dieser Art können rasch tödtlich verlaufen, und werden gewöhnlich als Folge einer Infection mit Thiergiften aufgefasst. Auch Pustula maligna ist an den Augenlidern beobachtet worden.

Lidabscesse entstehen häufiger bei Kindern als bei Erwachsenen, gewöhnlich im oberen Lide, und verursachen eine bedeutende Schwellung desselben. Die Behandlung besteht in warmen Breiumschlägen und Eröffnung des Abscesses sobald Fluctuation sich zeigt oder der Eiter durch die Haut durchschimmert.

Syphilitische Ulcerationen der Augenlider kommen als primäre und als secundäre Geschwüre vor. Meistens zeigen dieselben eine grosse Neigung sich in die Fläche auszudehnen, manchmal dringen sie auch in erhebliche Tiefe ein. Haben sie ihren Sitz in der Nähe des Lidrandes, so breiten sie sich unter Zerstörung desselben leicht auf die Conjunctiva aus. Am häufigsten scheint dies am medialen Augenwinkel zu geschehen, wo dann tief eindringende Geschwüre zu Stande kommen. Aber auch an andern Stellen der Conjunctiva, auf dem Tarsaltheil sowohl als in der Uebergangsfalte kommen syphilitische Ulcerationen vor, und bestehen manchmal mit grosser Hartnäckigkeit fort.

Die Behandlung erfordert locale Cauterisation mit argent. nitricum, oder auf der äussern Lidfläche auch mit rothem Quecksilberoxyd, und ausserdem eine entsprechende Allgemeinbehandlung.

Lupus geht gewöhnlich von der Gesichtshaut auf die Augenlider über, kann aber auch dort zuerst auftreten. Durch Uebergang der Ulceration auf die Conjunctiva erfolgt Verschrumpfung derselben, Symblepharon, Hornhauttrübung und endlich völlige Erblindung.

Auch circumscripte, völlig isolirt stehende exulcerirende Lupus Knoten auf der Conjunctiva bulbi kommen vor.

Epitheliom entwickelt sich häufig an den Lidrändern und zerstört bei längerem Bestande die Lider in ihrer ganzen Dicke. Eine möglichst frühzeitige Exstirpation, und meistens ein Wiederersatz des Substanzdefectes durch blepharoplastische Operationen ist daher erforderlich.

Telangiectasien an den Lidern sind nicht gerade selten, und haben ihren Sitz entweder in der Haut allein oder im subcutanen Bindegewebe oder in beiden zugleich. Manchmal erstrecken sich diese Geschwülste bis tief in die Orbita hinein.

Die Behandlung unterscheidet sich nicht wesentlich von der der Telangiectasien an andern Körperstellen.

Angeborene Cysten oder Balggeschwülste in den Augenlidern haben fast stets ihren Sitz in der Gegend des äussern Lidwinkels nahe den Augenbrauen. Sie enthalten ein seröses manchmal auch ein atheromatöses Fluidum, und manchmal auch Haare, welche von der Innenwandung der Cyste auswachsen. Sie liegen oft unterhalb des orbicularis, erstrecken sich manchmal in beträchtliche Tiefe und können mit dem Periost zusammenhängen.

Die Exstirpation derselben erfordert daher eine ausgiebige Hautincision, und eine sorgfältige Präparation der Aussenwandung der Cyste bis an ihren hinteren Umfang. Wird dieselbe dabei verletzt,

so ist dennoch eine möglichst sorgfältige Exstirpation des Balges auszuführen, da das Zurücklassen einzelner Theile desselben die Verheilung der Wunde verzögern oder ein Wiederaufbrechen derselben verschulden kann.

Abnorme Secretion an der Augenlidhaut kommt vor als locale Hypersecretion der Schweissdrüsen (Ephidrosis) und veranlasst ein lästiges Jucken und Beissen auf den Lidern, in höheren Graden auch Reizung der Conjunctiva, der Lidränder so wie Excorationen der Lidhaut.

Als Seborrhöe bezeichnet man eine übermässige Secretion der Schmeerdrüsen der Lider.

Unter der Bezeichnung der Chromhidrose wird eine abnorme, meistens dunkelblaue oder auch schwarze Färbung einiger Stellen der Lidhaut beschrieben, welche plötzlich entsteht. ohne Schwierigkeit mit Wasser oder mit Glycerin von den Lidern abgewaschen werden kann, aber sich in ganz unregelmässiger Weise wieder erzeugt.

Ueber die Natur des Leidens ist nichts genaues bekannt, jedenfalls ist nicht in allen Fällen Simulation vorhanden.

Xanthelasma oder Vitiligoidea nennt man eine eigenthümliche Augenkrankheit, welche nach den vorliegenden anatomischen Untersuchungen*) darauf beruht, dass ein gelbliches Fett die Bindegewebszellen der veränderten Stelle anfüllt. Sie zeigt sich in Gestalt von dunkelstrohgelben Flecken, welche sehr wenig über das Niveau der Haut hervorragen, sich sehr langsam entwickeln und fast immer an den Augenlidern ihren Sitz haben. Aehnliche Flecken sind in seltenen Fällen auch am Ohr, an den Ellenbogen und an den Händen beobachtet worden.

Blepharospasmus.

Krampfhafte Zustände des orbicularis kommen in sehr verschiedenen Formen vor. Als mildeste Form sind zu erwähnen, kurze Zuckungen in einigen Orbicularis-Fasern meistens im untern Lid in der Nähe des äussern Augenwinkels, welche meistens nur einige

---

*) v. Baerensprung: Deutsche Klinik 1855, pag. 17. — Waldeyer: Virchow's Archiv 1871, pag. 318. — Virchow: Arch. f. path. Anat. 1871, pag. 504. — Manz: Klin. Monatsbl. f. Augenheilk. 1871, pag. 251.

Minuten anhalten, ohne bekannte Veranlassungen eintreten und wieder verschwinden und ausser einer etwas unbequemen Empfindung keinen Nachtheil mit sich führen.

Gewöhnlich bezeichnet man als Blepharospasmus nur diejenigen Fälle, in welchen es zum völligen Verschluss der Augenlidspalte kommt, wobei der Krampf in einzelnen Anfällen auftreten oder längere Zeit anhalten kann. Die Augenlider werden plötzlich mittelst einiger krampfhafter Zuckungen auf einige Secunden oder Minuten geschlossen und öffnen sich dann von selbst wieder. Die einzelnen Krampfanfälle treten ohne bestimmte Veranlassungen oder Vorboten, in verschiedenen Fällen mit verschiedener Heftigkeit und Häufigkeit ein, manchmal in so kurzen Zwischenräumen, dass dadurch das Gehen auf frequenten Strassen gefährlich wird. Meistens stellt sich dann auch eine Hyperämie der Bindehaut ein, die Hautvenen der Lider sind erweitert, und das Auge ist gegen Licht mehr oder weniger empfindlich.

Diesen Fällen von krampfhaften Zuckungen des orbicularis steht eine andere Reihe von Fällen gegenüber, in welchen ein andauernder krampfhafter Verschluss der Lidspalte stattfindet. Schon aus diesem Grunde werden die Patienten äusserst lichtscheu, tragen deshalb meistens den Kopf stark nach vorn übergebeugt und sind mit aller Kraftanstrengung nicht im Stande die Augen zu öffnen. Auch einem gewaltsamen Oeffnen der Lidspalte setzen sie wegen des damit verbundenen schmerzhaften Blendungsgefühles allen Widerstand entgegen, während das Auge selbst krampfhaft nach oben gerollt wird, und sich hinter dem obern Lid verbirgt.

Am häufigsten unter den hierher gehörigen Formen ist der Blepharospasmus scrophulosus. Keratitis ist zwar bei scrophulösen Individuen in der Regel mit einem viel lebhafteren Reizzustand verbunden, als bei anderweitig gesunden, so lange indess noch ein acuter Entzündungsprocess in der Cornea nachweisbar ist, wird man den Verschluss der Lidspalte ebenso gut wie die Verengerung der Pupille oder das starke Thränen als Reflexerscheinung auffassen. Ist dagegen der entzündliche Process auf der Cornea geheilt, ohne oder mit Hinterlassung untilgbarer Reste, Trübungen u. s. w., welche den Character eines acut entzündlichen Processes nicht mehr an sich tragen, und bleibt dennoch die Lidspalte anhaltend und krampfhaft verschlossen, so verliert auch der Blepharospasmus den Character einer lediglich reflectorischen Affection.

Das Zugrundeliegen einer constitutionellen Ursache, sowohl für die Keratitis als für den Blepharospasmus wird auch dadurch angedeutet, dass Blepharospasmus scrophulosus in der grossen Mehrzahl

der Fälle doppelseitig vorkommt. Zum Zwecke einer genaueren Untersuchung der Cornea ist es räthlich die Chloroform Narcose zu Hülfe zu nehmen. Die Lidspalten lassen sich dann leicht öffnen und man bekommt nur auf diese Weise das Auge in seinem natürlichen Zustand zu sehen, während wenn man ohne Chloroform die Lidspalte gewaltsam öffnet, schon durch den Schmerz und das Blendungsgefühl eine Injection der Conjunctiva, eventuell auch der Cornea, Thränenerguss u. s. w. eintritt, wodurch die Entscheidung der Frage ob entzündliche Affectionen noch bestehen oder nicht, unmöglich gemacht wird. Diese Frage ist aber von therapeutischer Wichtigkeit. Ist bei Blepharospasmus scrophulosus kein entzündlicher Zustand der Cornea mehr vorhanden, so sind auch die gegen die Keratitis üblichen örtlichen Mittel (Aropin, Ung. hydrarg. oxyd. subr. oder Calomel etc.) nicht mehr indicirt, oder sogar schädlich.

Manchmal ist zwar die Hornhautaffection geheilt oder sie besteht nur noch in geringem Grade fort, aber es ist eine entzündliche Schwellung und abnorme Secretion der Conjunctiva vorhanden, durch welche der Reizzustand unterhalten wird. Bei localer Behandlung der Conjunctiva, am zweckmässigsten meistens mit 1 bis 2 pCt. Argent. nitricum Lösung, sieht man dann häufig den Blepharospasmus rasch abnehmen.

Das Hauptgewicht aber ist in der Regel auf eine zweckmässige Allgemeinbehandlung zu legen; besonders empfehlenswerth sind Soolbäder und wenn, was häufig der Fall ist, die Augenlider oder das ganze Gesicht abnorm warm erscheinen, Eisumschläge oder fleissiges Eintauchen des Gesichtes in kaltes Wasser (kalte Gesichtsbäder).

In ähnlicher Weise wie die durch Keratitis bedingten Reflexerscheinungen auch nach Ablauf der Entzündung fortdauern können, kann Blepharospasmus bedingt werden durch fremde Körper, welche die Cornea oberflächlich streifen. Auch hier besteht manchmal ein krampfhafter Verschluss der Lidspalte noch fort, nachdem der fremde Körper längst entfernt ist. Im Laufe der Zeit kann sogar der Krampf von dem ursprünglich verletzten Auge auch auf das andere übergehen.

Es liegt diesen Fällen also ursprünglich eine Reizung der sensibeln Nerven der Cornea oder der Conjunctiva zu Grunde, nur dass der Reflexkrampf den sensibeln Reiz erheblich überdauert.

Auch Reizung anderer Trigeminusäste besonders im Gebiete des supraorbitalis und der Zahnnerven wird als Ursache von Blepharospasmus genannt. Durch Compression der betreffenden Nervenstämme, besonders an solchen Stellen, wo sie gegen eine knöcherne Unterlage angedrückt werden können, lässt sich dann die Leitung

des Reflexes unterbrechen und der Krampf momentan zum Stillstand bringen.

Eine sehr eigenthümliche Form von Blepharospasmus wurde von Donders*) als sympathische Neurose nachgewiesen. Nachdem das eine Auge, meistens in Folge einer Verletzung, an Iridocyclitis zu Grunde gegangen, entwickelt sich auf dem andern sonst ganz gesunden Auge Blepharospasmus, welcher anhaltenden und völligen Verschluss der Lidspalte bedingt, und nach der Exstirpation des primär erkrankten Auges sofort verschwindet. Jedenfalls handelt es sich auch hier um einen Reflexkrampf, dessen Quelle im zu Grunde gegangenen Auge zu suchen ist.

Blepharospasmus kann ferner auftreten als Theilerscheinung von Krämpfen, welche das ganze Gebiet des Facialis beherrschen, oder er kann bei längerer Dauer solche Krämpfe veranlassen. Es können sogar allmählig noch andere Nervengebiete in Mitleidenschaft gezogen werden.

Mackenzie**) erwähnt einseitigen Blepharospasmus nach Kopfverletzungen und warnt vor einer Verwechslung mit Lähmung des levator palpebrae superioris. Ein unruhiges Zucken am Lidwinkel und der Widerstand der sich dem Aufheben der Lider mit dem Finger entgegenstellt sichern die Diagnose.

Endlich ist als Ursache von Blepharospasmus noch Hysterie zu nennen.

Die Therapie findet bei Blepharospasmus durchschnittlich kein günstiges Terrain. Als Mittel, welche überhaupt empfohlen werden, sind zu nennen: kalte Douche, kalte Gesichtsbäder, Ableitungen in der Stirn- und Schläfengegend oder am processus mastoideus. Die besten therapeutischen Anhaltspunkte liefern diejenigen Fälle, in welchen der Blepharospasmus als Reflexkrampf aufgefasst werden darf, wenn es gelingt die Quelle des Reflexes nachzuweisen. v. Graefe***) empfiehlt für solche Fälle subcutane Morphiuminjectionen, und hat auch die ursprünglich von Romberg vorgeschlagene Durchschneidung derjenigen Nervenstämme, in welchen die Leitung des Reflexes stattfindet vielfach ausgeführt. Es lässt sich von diesem operativen Eingriff Erfolg erwarten, wenn durch Compression des Nervenstammes der Krampf unterbrochen wird. Am häufigsten bietet der nerv. supraorbitalis die Indicationen zu diesem Verfahren.

Es ist indessen bei dieser Gelegenheit daran zu erinnern, dass

---

*) Klinische Monatsbl. 1863, pag. 448.

**) Practical treatise on the diseases of the eye. London 1854, pag. 181.

***) Arch. f. Ophthal. IX. 2. pag. 73 und IV. 2. pag. 184.

in manchen Fällen der Krampf von ziemlich entfernten Druckpunkten aus sistirt werden kann, z. B. in einem von Charl. Bell*) beobachteten Fall durch Druck auf die Rippenknorpel in der Gegend der linken regio hyponchondriaca. Bei Hysterischen sieht man manchmal auch bei Druck auf ganz beliebige Körperstellen den Krampf momentan stillstehen.

Ptosis.

Unvollständige Hebung des obern Lides kann bedingt sein durch mangelhafte Wirkung des musc. levator palpebrarum, z. B. nach Verletzungen desselben, ferner als Folge von Oculomotoriuslähmung oder dadurch, dass in Folge verschiedener pathologischer Veränderungen das Lid zu schwer geworden ist, was in Folge chronischer Conjunctivalentzündungen, z. B. Trachom, Blennorrhöe u. s. w., oder durch phlegmonöse Lidentzündung geschehen kann. Endlich können auch abnorme Adhaesionen die Erhebung des Lides verhindern.

Bei manchen Individuen kommt ein so starker Ueberschuss der Haut am obern Lid vor, dass dieselbe eine Falte bildet, welche bis über den Lidrand herabreichen kann. Dieser Uebelstand lässt sich durch Ausschneiden der überschüssigen Hautfalte (parallel dem Verlauf der Orbicularisfasern) beseitigen. Dasselbe Operationsverfahren ist anwendbar in den Fällen, in welchen eine ähnliche Erschlaffung und Verlängerung der Cutis nach wiederholten Gesichtserysipelen oder localen Lidinfiltrationen zurückgeblieben ist.

Im Gegensatz zu den eben erwähnten steht eine andere Reihe von Fällen, in welchen wie z. B. bei angeborener unvollkommener Ptose weder eine mechanische Immobilitätsursache noch eine Verlängerung des Lides vorhanden ist. Lässt man in diesen Fällen den Blick senken, so verschwindet die Differenz des beiderseitigen Lidstandes, und dem entsprechend hat dann eine Hautexcision leicht eine Verkürzung des oberen Lides zur Folge, welche den Lidschluss erschwert und beim Blick nach abwärts ein Zurückbleiben des obern Lides verursacht. v. Graefe empfiehlt daher für solche Fälle nicht die Haut, sondern nur den Orbicularis in einer Breite von 7—10 Mm. auf dem obern Lid zu excidiren um dem geschwächten Levator ein geringeres Gegengewicht zu bieten. Die Lidhaut wird parallel zum Lidrand und etwa 5 Mm. davon entfernt incidirt, nach beiden Seiten hin gelockert, der Orbicularis mit der Pincette in die Höhe gehoben

*) Mackenzie l. c. pag. 184.

und in der erwähnten Ausdehnung excidirt und die Wunde so vereinigt, dass die unten und oben stehen gebliebenen Orbicularispartien mit in die Suturen gefasst werden.*)

Eine eigenthümliche Form von leichter Ptosis kommt zuweilen vor zugleich mit Verengerung der Pupille. In einem von Horner**) beschriebenen Fall wurde gleichzeitig eine anfallsweise auftretende Gefässturgescenz der betreffenden Gesichtshälfte beobachtet, was die Vermuthung einer zu Grunde liegenden paretischen Affection des Halsstranges des nerv. sympathicus unterstützt.

Bekanntlich bewirkt Reizung dieses Nerven Erhebung des obern Lids durch Contraction der darin enthaltenen glatten Muskelfasern und Erweiterung der Pupille.

Lähmung des Orbicularis tritt meistens als Theilerscheinung von Facialis Parese auf. Die geringsten Grade ungenügender Orbicularis Wirkung manifestiren sich nur durch Thränenträufeln; bei stärker entwickelter Lähmung kommt noch ein ungenügender Verschluss der Lidspalte hinzu; in den höchsten Graden wird das obere Lid durch den levator in die Höhe gezogen, während das untere seiner Schwere gemäss herabsinkt, mit dem Lidrand sich vom Auge abwendet und sich endlich vollständig ectropioniren kann.

Das fortwährende Offenstehen der Lidspalte (Lagophthalmus) setzt die Augen allen den Schädlichkeiten aus, gegen welche sie durch die Lidbewegungen geschützt werden sollen. Es entwickelt sich daher unter diesen Umständen leicht Entzündung der Conjunctiva und der Cornea.

Erschlaffung des orbicularis, unabhängig von Facialisparese, kommt manchmal bei alten Leuten vor, und veranlasst ebenfalls Thränenträufeln, chronische Conjunctivitis, und endlich Ectropium des untern Lids.

Ectropium.

Bei acuter Blennorrhöe besonders bei der der Neugeborenen kommt es manchmal vor, dass die Lider zufällig oder durch starke Contractionen des Orbicularis ectropionirt, und von den gerade anwesenden Personen nicht sofort reponirt werden. Die ohnehin schon geschwollene Schleimhaut wird dann durch Contraction der Lidrand-

---

*) Arch. f. Ophth. Bd. IX. 2. pag. 57.
**) Klin. Monatsbl. 1869. pag. 193.

partie des musc. orbicularis strangulirt und erleidet in Folge dessen eine starke ödematöse Auftreibung. Gewöhnlich lässt sich trotzdem der umgeschlagene Lidrand ohne besondere Schwierigkeiten reponiren und durch einen sofort aufzulegenden Druckverband in seiner Lage erhalten. Ist die Schwellung so stark, dass die Reposition nicht gelingt, so ist die Schleimhaut zunächst durch einige seichte Einschnitte zu scarificiren. Sobald eine dauernde Reposition des Lides gesichert erscheint, ist dann die locale Behandlung der Blennorrhöe einzuleiten.

Häufiger kommt Ectropium bei chronisch blennorrhoischer Conjunctivitis zu Stande, durch welche der Tarsus allmählig erweicht und die Lider im Bereich desselben nicht nur dicker, sondern auch breiter und länger werden. Auch die dem Lidrand anliegenden Orbicularisfasern nehmen an der Erschlaffung der Gewebe Theil, so dass eine durch zufällige Reize oder durch die Lichtscheu bewirkte stärkere Action der übrigen Partien des Ringmuskels eine Umstülpung des Lidrandes bewirkt. Leichter und daher häufiger geschieht dies am unteren als am oberen Lid. Man hat diese Form als Ectropium sarcomatosum bezeichnet, da der nach aussen umgeschlagene Theil der Conjunctiva, welcher fortwährend der Luft und allen darin enthaltenen Schädlichkeiten ausgesetzt ist, sich erheblich verdickt, und als eine wulstförmige Schwellung erscheint. Die innere Lidkante ist dabei gewöhnlich vollständig verstrichen, die äussere nur noch durch eine Reihe schlecht entwickelter Cilien angedeutet, während die hintere, dem Bulbus anliegende Kante des Wulstes gewöhnlich durch eine scharfe Linie gegen den nicht ectropionirten Theil der Conjunctiva abgegrenzt wird.

In frisch entstandenen Fällen genügt manchmal, wie bei acuter Blennorrhöe, die Reposition mit nachherigem Druckverband. Hat sich das Ectropium allmählig entwickelt und besteht es schon einige Zeit, so kann man den Lidrand gewöhnlich sehr leicht reponiren, er fällt aber nach einigen Lidschlägen in seine falsche Stellung zurück. Durch entsprechende locale Behandlung der Conjunctiva und Druckverband lässt sich auch in diesen Fällen manchmal noch Heilung erreichen.

Ist einmal eine nachweisbare Verlängerung des Knorpels und des Lidrandes eingetreten, so ist die operative Aufgabe die, die normale Spannung des Lidrandes dadurch wiederherzustellen, dass man ihn bis auf sein zukömmliches Maass verkürzt. Man erreicht diesen Zweck durch Excision eines keilförmigen Stückes aus der ganzen Dicke des Lides (nach Adams). Wie breit das zu excidirende Stück des Lidrandes sein soll, ermittelt man dadurch, dass man die Länge

des Lidrandes mittelst eines von der Carunkel längs der Cilien bis zum äusseren Lidwinkel angelegten Bleifadens misst, und mit dem andern Lid vergleicht. Man führt nun, Fig. 34, mit dem Messer zwei nach unten convergirende Schnitte vom Lidrande gegen die Wange, deren Anfänge am Lidrand so weit von einander abstehen, als derselbe zu lang ist, und deren Enden in einer Entfernung von etwa 10 Mm. zusammenstossen; dann fasst man mit einer Pincette, den einen Arm an die Cutis den andern an die Conjunctiva angelegt, das zu excidirende Stück und schneidet mit einer geraden Scheere, die eine Schneide in der Hautwunde, die andere im Conjunctivalsack, diese und die dazwischenliegenden Gebilde auf der einen, wie auf der andern Seite der Pincette durch. Auch aus der Conjunctiva wird also ein dreieckiges Stück excidirt dessen Spitze jenseits des verdickten Wulstes nahe der Uebergangsfalte gelegen sein muss. Um eine genaue Vereinigung des Lidrandes zu erzielen, sticht man eine Karlsbader Nadel dicht unter dem Lidrande und knapp vor dem Knorpel durch und legt die umschlungene Naht an. Der übrige Theil der Hautwunde wird mit Knopfnähten vereinigt.

Fig. 34.

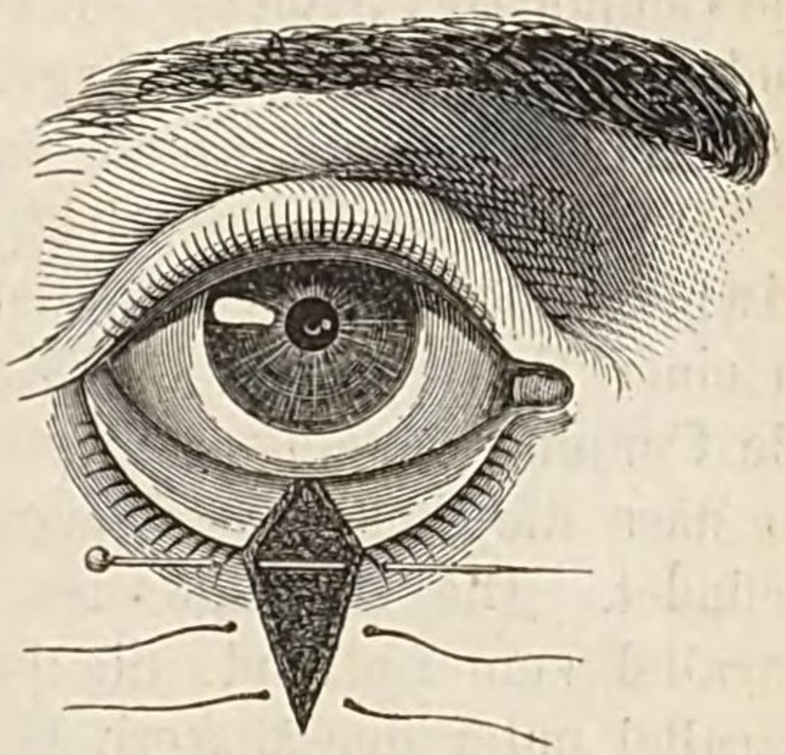

Man wählt für die Operation diejenige Stelle, an welcher das Ectropium am entwickelsten ist; nimmt dasselbe den ganzen Lidrand ziemlich gleichmässig ein, so verlegt man die Excision in die Mitte der Lidspalte; ist hauptsächlich der äussere Augenwinkel ectropionirt, so geht das Verfahren in die Tarsoraphie nach Walther über. Mit Schnitten, welche nach der Schläfe hin convergiren trägt man sowohl vom obern als vom untern Lide einen Streifen von 4 bis 5 Mm. Länge und 2 Mm. Breite ab, und achtet darauf, dass die dem excidirten Stücke angehörenden Haarzwiebeln vollständig mit entfernt werden.

Die wundgemachten Lidränder werden dann mittelst der umschlungenen Naht vereinigt, und dadurch die Lidspalte verkleinert, die Lider stärker gespannt und an den Bulbus angedrückt.

Ganz ähnlich verhält sich eine Form von Ectropium, welche in Folge von Atonie des musc. orbicularis am untern Lide zu Stande kommt. (Ectr. senile oder paralyticum.) Auch für diese Form passt das Adams'sche Verfahren, eventuell die Tarsoraphie, oder auch eine

von Dieffenbach*) angegebene Methode. Dieffenbach machte etwas oberhalb des untern Orbitalrandes und parallel zu demselben einen Schnitt durch die ganze Dicke des Lides, und dann auch, mittelst eines geknöpften Messers, durch die Conjunctiva; darauf wurde die Conjunctiva palpebr. mit einem Häkchen zur Wunde herausgezogen und mittelst der umschlungenen Naht, so in der Wunde befestigt, dass dadurch der Lidrand emporgerichtet wurde.

In ähnlicher Weise wirkt die von Snellen**) angegebene Ectropium-Naht. Ein Seidenfaden wird mit zwei Nadeln versehen, welche in einer Entfernung von 3 Mm. nebeneinander hinter dem Lidrand in die Conjunctiva eingestochen und gerade nach unten geführt werden, so dass die Ausstichsöffnung etwa 20 Mm. unter dem Lidrand sich befindet. Die Schlinge des Fadens liegt also auf der Conjunctiva parallel zum Lidrand, die beiden Fadenenden verlaufen miteinander parallel unter der äussern Haut. Nach Entfernung der Nadeln wird jeder Faden mit einer nicht zu kleinen Glasperle versehen und mit ziemlich starkem Zuge in einen Knoten gebunden. Die Perlen verhindern das Durchschneiden der Fäden an der Ausstichsstelle und erleichtern ihre Entfernung, wenn sie in Folge zu starker Schwellung nöthig werden sollte. Auf diese Weise werden drei Fäden eingelegt, von denen der eine zweckmässigerweise hinter den Thränenpunkt zu liegen kommt. Ist der Effect anfänglich zu stark, so dass der Lidrand ectropionirt wird, so kann man den dadurch ausgeübten Reiz durch einige Tropfen Oliven-Oel und einen Druckverband mildern. Nach etwa drei Tagen werden die Fäden entfernt, oder man kann sie auch, wenn kein erheblicher Reizzustand vorhanden ist, liegen lassen bis sie von selbst durchgeschnitten haben.

Ectropien durch Schrumpfung der Lidhaut, wie sie in Folge von Blepharitis zu Stande kommen, stehen gewöhnlich an der Grenze der Heilbarkeit. v. Graefe***) empfieht in diesen Fällen eine schmale Abtragung der zugerundeten, exulcerirten (der Conjunctiva angehörenden) Lidrandpartie von einem Augenwinkel zum andern zu machen, und den entstehenden Spalt zu benutzen, um die beiden Lidplatten mindestens in einer Ausdehnung von 13 bis 20 Mm. gegeneinander zu lockern. Um nun eine Verlagerung der cutanen Lidplatte zu erreichen, werden Suturen durch ganz oberflächliche Hautfalten nahe dem Lidrand eingelegt und mit ähnlichen Suturen, welche durch

---

*) Staub, Dissert de Blepharoplastice. Berlin 1835. Casper's Wochenschr. für die gesammte Heilkunde. I.

**) Jahresbericht der Utrechter Augenklinik 1870. pag. 120.

***) Klin. Monatsbl. für Augenheilk. 1868. pag. 427.

Falten entfernterer Hautpartien, an der Stirn oder an der Backe, je nach der gewünschten Richtung durchgezogen werden, verbunden. Zieht man die Theile durch solche Suturen kräftig gegeneinander, so kann man stärkere Verlagerung des Lidrandes erzielen.

Ectropien, welche durch ausgedehnte und tief eindringende Zerstörungen der Lidhaut, Verbrennungen, Lupus u. s. w. bedingt sind, und auch nach vollständiger Verheilung der Ulceration fortbestehen, lassen sich manchmal durch eine der bereits erwähnten Operationsmethoden beseitigen, häufiger erfordern sie ein blepharoplastisches Verfahren. Dasselbe gilt von den Ectropien, welche nach Caries des Orbitalrandes zurückbleiben, und bei welchen die fascia tarso-orbitalis verkürzt und die Lidhaut am Knochen fixirt ist.

Entropium.

Einwärtsrollung des Lidrandes kommt in zwei verschiedenen Formen vor. Die eine wird bedingt durch abnormes Verhalten des orbicularis, die andere durch Verschrumpfung der Conjunctiva und des Tarsus.

Die erste Form entsteht nur am untern Lid und meist nur bei alten Leuten mit schlaffer und faltiger Lidhaut. Ist der Orbicularis überhaupt erschlafft, jedoch so, dass die dem Lidrand unmittelbar anliegenden Muskelbündel relativ am stärksten gespannt sind, so kann jeder Reizzustand, welcher ein Zukneifen der Augenlidspalte bedingt eine Einwärtsrollung des Lidrandes bewirken. Nicht immer wird der ganze Lidrand, häufig nur die temporale Hälfte desselben nach innen umgeschlagen.

Fremde Körper, Augenentzündungen aller Art, geringe Reizzustände nach Operationen sind die hauptsächlichsten Ursachen dieser Art von Entropium. Der Reiz den die Cilien auf die Conjunctiva und die Cornea ausüben, trägt natürlich dazu bei die unregelmässige Orbicularis Wirkung zu unterhalten und das Entropium zu steigern.

Gewöhnlich genügt ein geringer Zug am Lid um den Rand in seine normale Stellung zu bringen, aber nach wenigen Lidschlägen rollt er sich wieder nach innen um. Da die Ursachen dieser Form von Entropium vorübergehend zu sein pflegen, so ist in den meisten Fällen zunächst nur die Indication vorhanden, das untere Lid durch einen geeigneten Verband in seiner Lage zu erhalten, bis die zu Grunde liegende Reizungsursache (Entzündung u. s. w.) vorübergegangen ist.

In manchen Fällen ist es ausreichend die Haut des untern Lids mit Collodium zu bepinseln durch dessen Contraction dem Entropium ein genügender Gegenzug geleistet wird. Meistens aber ist die Lidhaut durch den fortwährenden Thränenfluss so feucht, dass Collodium nicht haftet. Etwas mehr leistet ein Heftpflasterverband.

Man spannt zunächst die Lidhaut durch einen nach unten, und am temporalen Augenwinkel zugleich auch nach der Medianlinie hin wirkenden Zug stark an, worauf ein etwa 1 Cm. breiter, 4 bis 10 Cm. langer Heftpflasterstreifen dicht unter dem Lidrande so angelegt wird, dass er zunächst an der Thränensackgegend fixirt, und dann stark angespannt an der vom äussern Augenwinkel entgegengeschobenen Haut der Jochbeingegend befestigt wird. Unmittelbar nachher wird der Pflasterstreifen mit Collodium bestrichen um ihn gegen Flüssigkeit impermeabel zu machen und seine Spannung noch zu erhöhen. Ist der Effect noch nicht genügend so kann man ungefähr auf die Mitte des ersten Heftpflasterstreifens noch in nahezu senkrechter Richtung einen zweiten anlegen, welcher einen nach unten gerichteten Zug ausübt und am Unterkiefer seinen Stützpunkt findet.

Besteht trotz Beseitigung des ursprünglichen Reizzustandes das Entropium unverändert fort, so wird es nothwendig durch ein operatives Verfahren der zu stark gespannten Lidrandpartie des Orbicularis einen dauernden Gegenzug entgegen zu setzen. Man kann zu diesem Zweck eine subcutane Narbenbildung einleiten, durch folgendes Verfahren:

Eine Hautfalte wird mit Daumen und Zeigefinger der linken Hand mitten unter dem Lidrande gefasst, worauf medialwärts davon eine leicht gekrümmte Nadel von unten nach oben (an der Basis der Falte) und dann wieder 2 bis 4 Mm. davon entfernt von oben nach unten durchgestochen wird; auf dieselbe Weise wird ein zweiter Faden an der Schläfenseite der Finger eingelegt, worauf die Enden jedes Fadens für sich, fest zusammengeknüpft werden. Die Falte wird dadurch an zwei etwa 1 Cm. von einander entfernten Stellen fixirt und abgeschnürt. Nach 48 bis 60 Stunden werden die Ligaturen entfernt.

Die Fäden dürfen nicht zu dünn sein, damit sie nicht zu bald durchschneiden, und nicht zu knapp abgeschnitten werden, damit ihre Entfernung nicht durch das Anschwellen der Cutis zu sehr erschwert werde. Nach einigen Tagen verliert sich die Schwellung und allmählig auch die Faltung der Cutis und die Heilung ist erreicht.*)

Andere Verfahren sind darauf berechnet denselben Zweck durch Verkürzung der Lidhaut zu erreichen, entweder durch Excision eines

---

*) Arlt. (nach Gaillard und Rau) Augenheilkunde III. pag. 368.

ovalen Hautstückes, oder nach folgender von v. Graefe*) angegebenen Methode. Man macht 3 Mm. unter dem Lidrand und parallel mit demselben einen Hautschnitt dessen Enden von der orbitalen Flucht der Commissuren nur 2—4 Mm. zurückbleiben. Alsdann wird ein dreieckiges Hautstück in der Form von *A* (Fig. 35) hinweggenommen die beiden seitlichen Lappen *B* und *C* etwas gelockert und durch zwei bis drei Nähte mit einander vereinigt. Die übrigbleibende horizontale Wunde (entsprechend dem ursprünglichen Schnitt), welche ohnedem nur wenig klafft wird der Vernarbung überlassen.

Fig. 35.

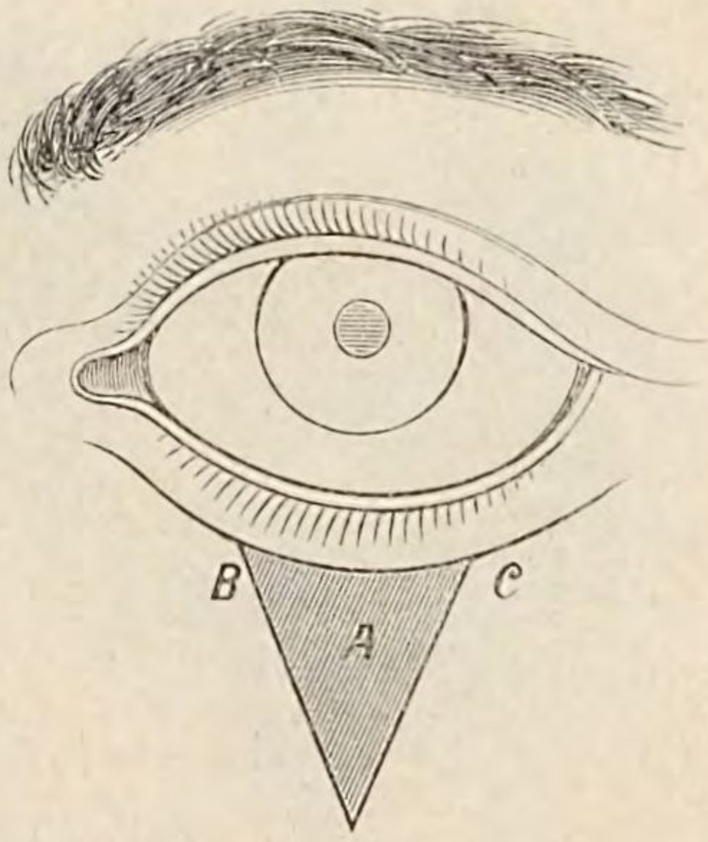

Entropium durch Verschrumpfung der Conjunctiva und des Lidknorpels kommt in der Mehrzahl der Fälle durch Trachom zu Stande. Meistens entwickelt sich das Entropium in der Weise, dass zunächst die innere Lidkante in Folge der Conjunctivalschrumpfung abgeschliffen und dadurch die äussere Kante nebst den Cilien dem Bulbus zugewendet wird. In den meisten Fällen ist, besonders am obern Lid, längs des ganzen Lidrandes oder nur an einem Theile desselben, zugleich Verschrumpfung und muldenförmige Verkrümmung des Knorpels vorhanden, wodurch die Lidkante nebst den Cilien noch mehr nach einwärts gewendet wird. In Folge der im Haarwurzelboden stattfindenden Schrumpfung, wird die Ernährung der Cilien beeinträchtigt, und zugleich den einzelnen Cilien noch ausserdem eine falsche Richtung gegeben, so dass dünne, blasse, schlecht entwickelte Härchen den Lidrand in abnormer Richtung durchbohren, und mehr gegen die innere Kante hin hervorsprossen, (Trichiasis und Distichiasis). Diese Uebelstände werden noch dadurch gesteigert, dass in Folge der Verschrumpfung des Knorpels die Lidrandportion des Orbicularis auf einer schiefen gegen das Auge hin abschüssigen Ebene ruht, und ausserdem durch den anhaltenden Reizzustand, welcher in solchen Augen stattfindet, in einen Zustand habitueller Contraction geräth.

Gleichzeitig ist häufig eine Verengerung der Lidspalte vom äusseren Lidwinkel her vorhanden (Blepharophimosis), welche grösstentheils dadurch zu Stande kommt, dass Excoriationen der Lidränder an dieser Stelle endlich Verwachsung derselben herbeiführen. Gleich-

*) Arch. f. Ophth. X. 2., pag. 223.

zeitig aber kommt auch beim Entstehen der Blepharophimose die Schrumpfung der Schleimhaut im Tarsaltheil der Lider mit in Betracht, was daraus folgt, dass in manchen Fällen der temporale Lidwinkel durch eine dahinter gelegene Schleimhautfalte überbrückt erscheint, welche sich noch um einige Millimeter weiter nach der Medianebene hin erstreckt.

Fig. 36.

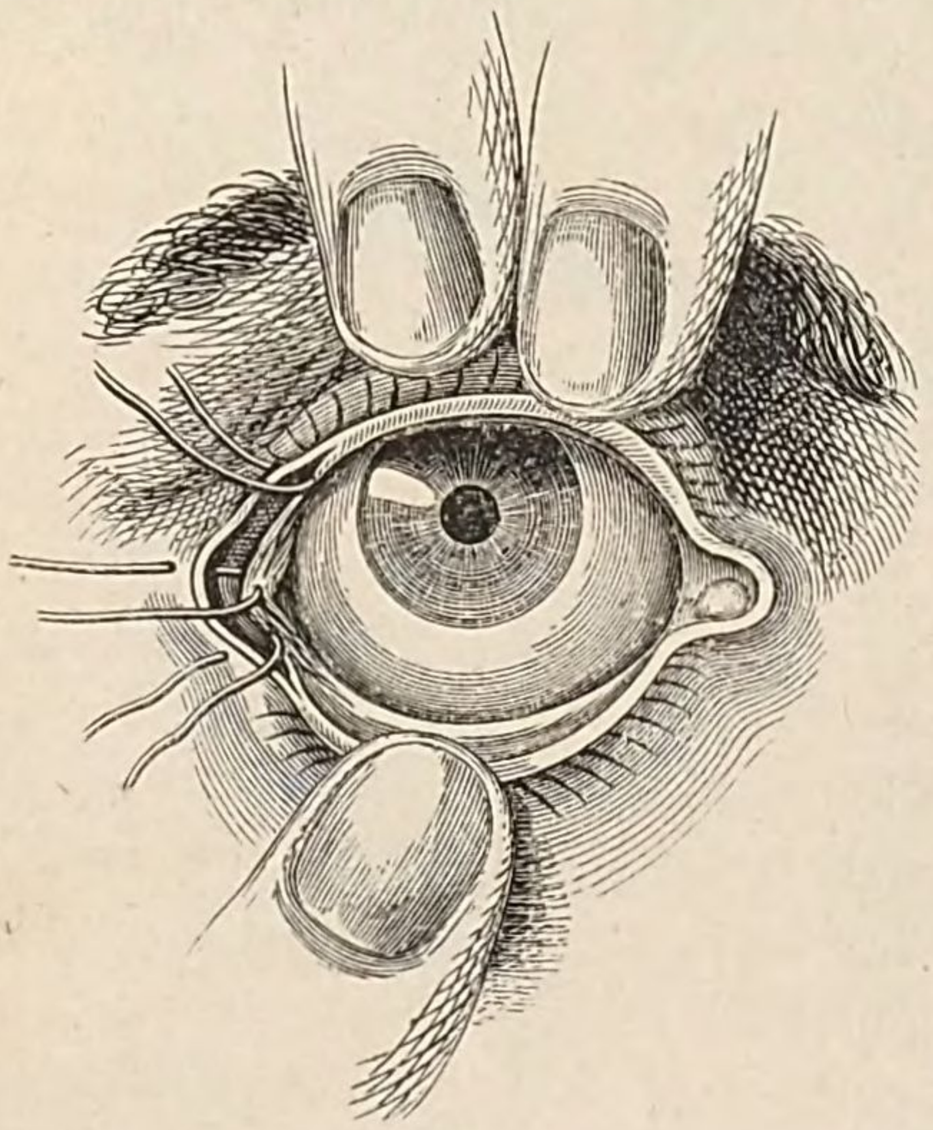

Hat die Blepharophimose einen höheren Grad erreicht, so ist die Beseitigung derselben häufig die Vorbedingung für die Ausführung einer Entropiumoperation.

Man spaltet den temporalen Augenwinkel in horizontaler Richtung mit einer starken Scheere deren geknöpftes Blatt hinter der äussern Commissur bis in den Blindsack der Conjunctiva eingeschoben wird, und vereinigt dann um Wiederverwachsung zu verhüten, vom temporalen Wundwinkel anfangend die Conjunctiva mit der Cutis durch einige Suturen.

Bei der operativen Behandlung des Entropium mit Trichiasis und Distichiasis genügt es den Zweck zu verfolgen, mit Erhaltung der Cilien denselben eine richtige Lage zu geben.

Am unteren Augenlid lässt sich dies in der Regel schon durch eine der oben angegebenen Operationsmethoden erreichen. Für das obere Lid sind dieselben nicht genügend und man verfährt daher in folgender Weise. Nachdem man eine Hornplatte unter das obere Lid geschoben hat, rollt man das Lid auf derselben aufwärts, so dass der Lidrand so weit als nothwendig von der Platte absteht. Dann wird ein spitzes schmales Messer nächst dem Thränenpunkte mit nach auswärts gerichteter Schneide mitten zwischen der äusseren und inneren Lefze des Lidrandes da, wo die Mündungen der Tarsaldrüsen erscheinen, auf 3 bis 4 Mm. Tiefe eingestochen, und das Lid durch Fortführen des Schnittes in zwei Platten gespalten (Fig. 37) deren innere die Conjunctiva und den Lidknorpel mit den Tarsaldrüsen, deren äussere die Cutis, die Fasern des Orbicularis und die Cilien sammt ihren Zwiebeln enthält. Nun führt man, die Haut des Lides stark anspannend, parallel dem Lidrand und etwa 3 bis 4 Mm. über

demselben einen Schnitt durch die äussere Platte, welcher sowohl medial- als temporalwärts einige Millimeter länger sein muss, als der am Lidrand geführte. Indem der zweite Schnitt senkrecht auf den

Fig. 37.

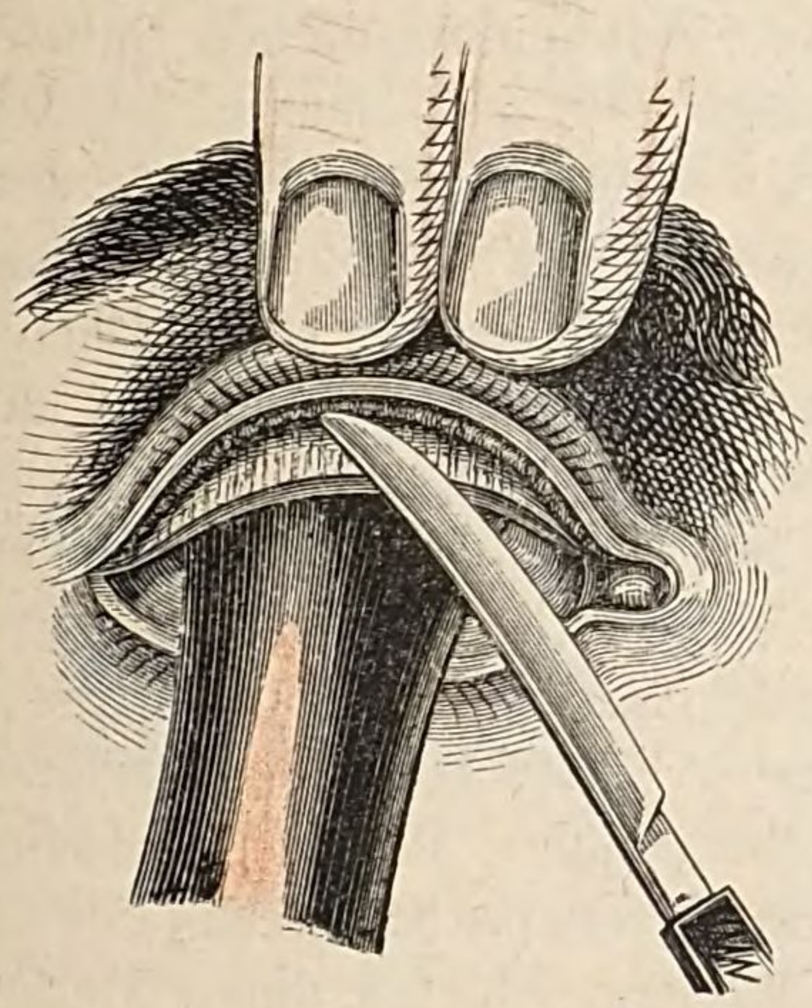

Fig. 38.

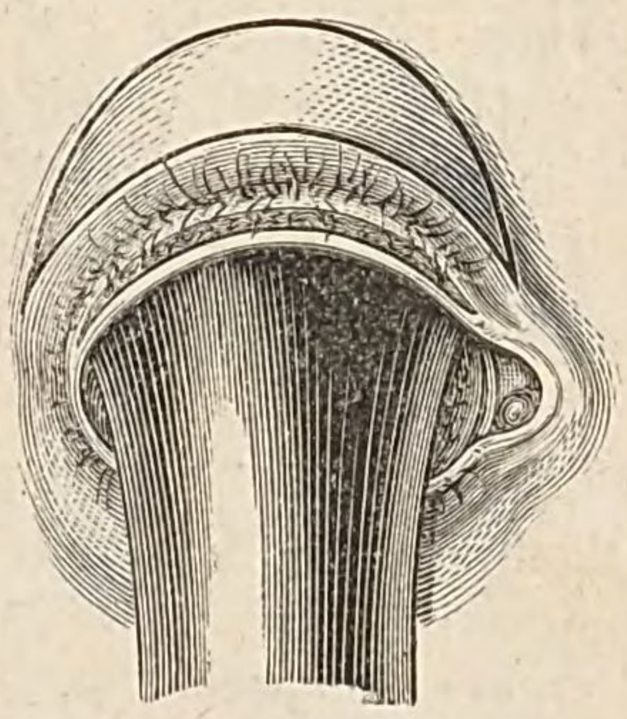

ersten geführt wird, soll die äussere Platte dadurch in eine förmliche Brücke verwandelt werden, welche nur zu beiden Seiten mit dem Lide noch verbunden ist. Wäre dies nicht der Fall, die Brücke wenigstens in der Mitte nicht verschiebbar, so führe man das Messer durch die obere Wunde so ein, dass die Spitze in der untern zum Vorschein kommt, und bewerkstellige durch Fortschieben des Messers die Communication beider Wunden.

Ist dies erreicht, so schreitet man (Fig. 38) zur Ausschneidung eines halbmondförmigen Hautstückes, dessen Breite verschieden gross zu sein hat, je nach dem Grade der Einwärtswendung des Lidrandes und je nachdem die Haut mehr oder weniger schlaff und ausgedehnt, gleichsam überschüssig ist. Die Secante des Halbmondes bildet der oben genannte zweite Schnitt; die Bogenlinie beschreibt man als dritten Schnitt mit dem Messer, vom Anfang des zweiten Schnittes ausgehend und am Ende desselben endend. Hierauf fasst man die Cutis an einem Ende mit der Pincette und präparirt sie mit einer krummen Scheere oder mit dem Messer vom musc. orbicularis los. Sollte letzterer, in Folge der habituellen zur Unterhaltung des Entropium beitragenden Contractionen, stärker entwickelt sein, so durchschneide man die dem Lidrande benachbarten Fasern desselben und schreite dann, in der Mitte der Wunde beginnend, zur Anlegung der Naht. So wie diesesbe vollendet ist, klafft die erste Schnittwunde

stark, indem die äussere Platte des Lidrandes höher hinaufgerückt und so gestellt ist, dass die Cilien wagerecht oder selbst etwas aufwärts gerichtet stehen.

Die Nachbehandlung besteht lediglich in kalten Umschlägen; die Suturen werden nach 30—36 Stunden entfernt. Die Wunde am Lidrand bedeckt sich mit einer plastischen gelblich röthlichen Substanz und heilt in 3—6 Tagen ohne Eiterung. Der schlimmste Zufall ist, dass manchmal die Hautbrücke an einer oder mehreren Stellen durch Eiterung zerstört wird.*) Um diese Gefahr möglichst zu beschränken hat v. Graefe**) vorgeschlagen die Operation derart zu modificiren, dass man mit zwei verticalen Schnitten beginnt, welche von der unteren Lidkante durch Haut und Orbicularis aufsteigend die zu transplantirende Partie seitlich begrenzen, bei totaler Trichiasis also hart an der äussern Commissur und am obern Thränenpunkt beginnen. Alsdann wird der intermarginale Schnitt ganz wie bei der Arlt'schen Methode ausgeführt und nun die äussere Platte längs der verticalen Schnitte um etwa 3—4 Mm. in die Höhe genäht. Ist ein Ueberschuss der Haut vorhanden, so kann nun noch ein ovales Stück aus der Lidhaut excidirt werden. Wesentliche Vortheile bietet diese Methode nicht; überhaupt sollte auf den Augenlidern eine verticale Schnittführung möglichst vermieden werden.

Die Resultate des Arlt'schen Verfahrens sind durchschnittlich so befriedigend und die Technik desselben eine so einfache, dass sie für die Bedürfnisse der Praxis als ausreichend bezeichnet werden kann. Allerdings wird ein wesentliches Moment, welches diesen Formen von Ectropium zu Grunde liegt, dadurch nicht beseitigt, nämlich die muldenförmige Verkrümmung des Tarsalknorpels. Andere Operationsmethoden haben daher gerade die Verbesserung der Form des Lidknorpels zum Ziele genommen um die Heilung des Entropium auf diesem Wege zu erreichen. Nach der Crampton-Adams'schen Methode z. B. wird der Tarsus in der Nähe beider Lidwinkel durch zwei verticale Schnitte von etwa 5 Mm. Höhe gespalten, die oberen Enden dieser Schnitte werden durch eine an der Innenseite des Lides parallel zum Lidrand verlaufende Incision des Knorpels verbunden. Der Lidrand wird nun nach aussen umgeschlagen und dadurch in dieser Lage erhalten, dass ein ovales Hautstück auf der Aussenfläche des Lides excidirt und die Wunde durch Suturen vereinigt wird. Es ist dafür zu sorgen, dass die verticalen Incisionen des Tarsus nicht zu bald verwachsen. Die Bedenken, welche man gegen dieses Ver-

---

*) Arlt (nach Jäsche) Augenheilkunde I. pag. 146.

**) Arch. f. Ophth. X. 2. pag. 226.

fahren zu erheben hat, richten sich gegen die verticale Spaltung der Lidränder und die Incision des Tarsus an der Conjunctivalseite. Von den Methoden, welche darauf ausgehen die Form des verkrümmten Tarsus zu verbessern verdient jedenfalls die von Snellen den Vorzug. Das Verfahren ist folgendes: Das obere Augenlid wird durch eine untergeschobene Hornplatte stark gespannt um die Blutung zu vermindern oder mittelst des Snellen'schen Blepharospath*) comprimirt. Parallel zum Lidrand und 2 bis 3 Mm. oberhalb desselben wird nun die Haut in der ganzen Breite des Lids incidirt, darauf wird die Haut der untern Wundlippe etwas gelockert und ein Streifen aus der Lidrandportion des musc. orbicularis mit der Scheere abgetragen, wodurch nahezu der ganze Tarsus bloss gelegt wird. Mit einem kleinen sehr scharfen Messer werden jetzt in der ganzen Breite des Tarsus zwei horizontale Schnitte geführt, welche nach unten (d. h. nach der Conjunctivalfläche des Tarsus zu) convergiren, derart, dass ein keilförmiger Streifen des Tarsus ausgeschnitten wird. Diese Schnitte gehen nicht durch die ganze Dicke des Tarsus, so dass die Conjunctivalfläche desselben unbeschädigt bleibt. Ist nun auf diese Weise eine Furche in den Tarsus eingegraben, so wird er zugleich mit dem Lidrand auf folgende Weise nach aussen gewendet: Zunächst wird die Lidhaut nach oben gezogen und dadurch der obere Rand des Tarsus bloss gelegt. Ein mit zwei Nadeln versehener Seidenfaden wird dann mittelst der einen Nadel durch den oberen Rand des Tarsus durchgezogen, darauf werden die beiden Fadenenden von der Wunde aus, dicht auf der Vorderfläche des Tarsus und etwa 3 bis 4 Mm. von einander entfernt, nach unten geführt, so dass die Nadeln am Lidrand dicht oberhalb der Insertion der Cilien wieder ausgestochen werden, um hier zusammen geknüpft zu werden. Um den Tarsus nach aussen umzubiegen und den Lidrand aufzurichten ist es nöthig den Knoten recht stark anzuziehen, was aber leicht das Durchschneiden der Haut und das Zurückweichen des Fadens nach oben zur Folge hat, wenn man nicht einen kleinen Kunstgriff anwendet, welcher für das Gelingen der Operation von erheblichem Einfluss ist.

Ehe man nämlich den Knoten schürzt wird auf jedes der beiden Fadenenden eine kleine Glasperle aufgezogen. Nun kann man die Naht so stark als möglich anziehen, ohne dass sie durchschneidet,

---

*) Ein pincettenartiges Instrument, dessen einer Arm in eine Metallplatte von der Grösse und Gestalt des obern Lids endigt, und bei der Operation unter dasselbe geschoben wird. Der andere Arm der Pincette ist rundlich und so gekrümmt, dass er den Rand der Platte bedeckt mit Ausnahme des Theiles, welcher dem Lidrand entspricht. Wird nun die Pincette durch die daran angebrachte Schraube zugeklemmt, so wird dadurch jede störende Blutung verhindert.

ausserdem aber wird hierdurch das Entfernen des Fadens sehr erleichtert.

Auf die eben beschriebene Weise werden drei Suturen angelegt. Die Hautwunde zuzunähen ist nicht nöthig; die Enden der drei erwähnten Fäden nämlich werden mit Heftpflasterstreifen oberhalb der Augenbrauen auf der Stirn befestigt, wodurch der untere Wundrand an den oberen angedrückt erhalten wird. Nach etwa zwei Tagen können die Fäden entfernt werden.

Der Vortheil dieses Verfahrens ist der, dass der Lidrand unverletzt bleibt und nicht der Ort einer Vernarbung wird, welche von Neuem Distichiasis verursachen kann. Da ferner mit der Operation keine Hautexcision verbunden wird, so kann sie, wenn der Effect ungenügend ausfällt, oder wenn durch den weiteren Verlauf des Trachoms Recidive herbeigeführt werden, ohne Nachtheil wiederholt werden.

Ist nicht der ganze Lidrand, sondern nur ein Theil der Cilien nach innen gekehrt oder der Zustand überhaupt so gering, dass eine eingreifendere Operation nicht indicirt erscheint, so kann man die betreffende Stelle des Lidrands mit Acid. sulf. conc. cauterisiren. Wenn bei sonst normalem Lidrand nur eine einzelne Cilie oder eine ganz geringe Anzahl derselben nach innen gerichtet ist und die Cornea reizt, so kann man die Zurückführung in eine normale Lage auf folgende Weise erreichen: Eine sehr feiner Faden (oder ein hinreichend langes Haar) wird mit beiden Enden in eine Nadel eingefädelt, so dass er am Oehr derselben eine Schlinge bildet. Die Nadel wird nun gerade in der Insertionsstelle der falsch gerichteten Cilie ein- und dicht dabei zwischen den normalen Cilien wieder ausgestochen. Der Faden wird nun soweit durchgezogen, dass an der Einstichsstelle nur noch die Schlinge hervorragt, in welche die abnorme Cilie mit einer Pincette hineingelegt wird. Durch weiteres Anziehen der Schlinge wird nun die eingefangene Cilie mit durchgezogen, so dass sie mit ihrer Spitze zwischen den normalen Wimpern zum Vorschein kommt. Fällt die Cilie nicht zu bald nachher aus, so kann auf diese Weise die Lage und Richtung des Haarbalgs dauernd verändert werden. Das Verfahren ist bereits von Celsus als „illaqueatio“ beschrieben worden.

Gelegentlich findet man bei Patienten, welche durch das Gefühl eines fremden Körpers im Auge irritirt werden, mit blossem Auge oder mit der Lupe eine Anzahl sehr feiner Cilien (stark entwickelte Lanugo), welche mit ihren Spitzen die Caruncula lacrymalis berühren. Hiergegen ist nur die Epilation anwendbar.

Distichiasis congenita kommt nur sehr selten vor. Die Lidränder und die Cilien der äussern Lidkante sind ganz normal

entwickelt, aber am intermarginalen Theil nahe der Mündung der Tarsaldrüsen sprosst eine zweite Reihe von Cilien hervor, welche sich an den Augapfel anlehnen. In manchen Fällen sind noch andere angeborene Anomalien vorhanden, z. B. in einem der mir vorgekommenen Fälle Epicanthus und beiderseitige Ptosis congenita, in einem andern Falle fand ich gleichzeitig Spaltung des weichen Gaumens.

Mit dem Namen Epicanthus hat Ammon einen angeborenen Ueberschuss von Haut auf dem Nasenrücken bezeichnet, welche zur Folge hat, dass der mediale Augenwinkel von einer verticalen Hautfalte überbrückt erscheint. Das Uebel kommt nur bei flachen Nasenrücken vor und ist in seinem höchsten Grade gewöhnlich mit Ptosis congenita verbunden. Scheint eine operative Abhilfe indicirt, so lässt sich dieselbe durch Excision eines elliptischen Stückes aus dem Ueberschuss der Haut auf dem Nasenrücken erreichen.

Angeborene Spaltung (Colobom) des oberen Lides ist in einigen Fällen beobachtet worden, meistens zusammen mit andern congenitalen Anomalien. Ist die Spaltung so tief, dass sie eine operative Vereinigung erfordert, so sind die Spalträndер anzufrischen und durch Sutur zu vereinigen.

Symblepharon.

Als Symblepharon bezeichnet man eine Verwachsung der innern Lidfläche mit dem Bulbus, welche nach Zerstörung der Conjunctiva zustande kommt. Gewöhnlich sind Verbrennungen derselben durch glühende Metalle, durch concentrirte Mineralsäuren, durch Kalk u. s. w. manchmal auch fehlerhafte Aetzungen mit Argent. nitricum die Ursache. Verwundungen mit scharfen Instrumenten geben nur ausnahmsweise zu Symblepharon Veranlassung.

Da es sich fast immer um ein zufälliges Hineinspritzen jener Aetzmittel ins Auge handelt, so werden gewöhnlich die beiden einanderzugewendeten Stellen der Conjunctiva palpebrarum und sclerae gleichzeitig zerstört, fast immer aber wird auch die Cornea durch dieselben Schädlichkeiten mitbetroffen.

Die unmittelbare Folge der Verletzung ist gewöhnlich eine heftige traumatische Keratitis und Conjunctivitis, bei welcher im acuten Stadium die Lidspalte entweder durch Schwellung der Lider oder durch den begleitenden Reizzustand geschlossen gehalten wird. Während dieser Zeit entwickelt sich zwischen den beiden einander anliegenden Wundflächen der Conjunctiva oder auch zwischen der inneren Lidfläche und einem Theil der gleichfalls verbrannten Cornea eine feste Verwachsung, welche bei Wiederherstellung der Beweglichkeit zwar etwas

gedehnt wird, immer aber eine abnorme Adhärenz des Lides am Bulbus unterhält.

Die Form und Ausdehnung der Verwachsungen gestalten sich verschieden, je nach der Verletzung der Conjunctiva. Meistens erstreckt sich die Zerstörung bis in die Uebergangsfalte, so dass die Lider in grosser Flächenausdehnung dem Bulbus adhäriren, häufig wird dabei, wenn beide Lider gleichzeitig betheiligt sind, auch die Lidspalte verengert, und die Beweglichkeit der Lider sowohl als des Bulbus beschränkt.

In andern Fällen erstreckt sich die Verwachsung der beiden Conjunctivalflächen von der Uebergangsfalte aus in schiefer Richtung nach dem Lidrand hin; man kann dann vom Lidrand aus unter die Verwachsung mit einer Sonde eingehen und dieselbe eine grössere oder geringere Strecke vorwärts schieben bis sie am Ende der durch das Symblepharon gebildete Tasche aufstösst.

Endlich kommt es vor, dass die Verwachsung sich nicht bis in die Uebergangsfalte hinein erstreckt, sondern dieselbe gleichsam überbrückt, so dass eine Sonde unter dem Symblepharon durchgeführt werden kann.

In Folge der gegenseitigen Verwachsung wird die Beweglichkeit der Lider sowohl als des Bulbus beschränkt, was sich dem Patienten als ein Gefühl von Zerrung, und wenn das befallene Auge noch hinreichend sehfähig ist, auch durch eine dem Beweglichkeitsdefecte entsprechende Diplopie bemerklich macht.

Die Beseitigung des Symblepharon kann indicirt sein, um das Auge wieder functionsfähig zu machen, oder auch, wenn eine Wiederherstellung des Sehvermögens nicht möglich ist, um ein künstliches Auge tragen lassen zu können.

Ist durch die Verletzung, welche das Symblepharon verursachte die Cornea vollständig zerstört und der Wunsch ein künstliches Auge zu tragen nicht vorhanden, so liegt auch keine Indication zu einem operativen Eingriff vor. Ist ein brauchbares Sehvermögen noch vorhanden, oder lässt sich dasselbe bei ausgedehnter Hornhauttrübung z. B. durch eine Iridectonomie retabliren, so ist die Beseitigung des Symblepharon zu unternehmen, wenn die Verwachsung nicht mehr als höchstens die Hälfte des obern oder untern Lides einnimmt. Zu ausgedehnte Verwachsungen sind deshalb unüberwindlich, weil die Aufgabe der Symblepharon-Operation sich keineswegs darauf beschränkt das Narbengewebe, welches die innere Lidfläche mit dem Bulbus verbindet zu durchtrennen. Nicht hierin liegen die Schwierigkeiten des Verfahrens, sondern darin, dass die Wiederverwachsung der Wundflächen verhütet werden muss. Nach Trennung der Verwachsung

liegt der Wundfläche an der Innenseite des Lides, die andere am Bulbus befindliche gegenüber, und beide Wundflächen gehen in der Uebergangsfalte continuirlich in einander über, wenn sich nämlich, wie gewöhnlich, die Verwachsung bis in die Uebergangsfalte erstreckte und nicht etwa nur ein die normale und unveränderte Uebergangsfalte überbrückendes Symblepharon vorhanden war.

Der Contact der beiden Wundflächen würde sich nun sehr leicht unschädlich machen lassen; schon die Augenbewegungen oder ein häufiges Abziehen des Lides vom Bulbus würden dazu ausreichen, und nach Spaltung eines brückenförmigen Symblepharon genügt dies in der That vollständig, um eine Wiederverwachsung zu verhüten. Gehen indessen die beiden Wundflächen ununterbrochen in einander über, so erfolgt eben von dieser Uebergangsstelle aus eine Vernarbung, welche allmählig aber sicher den status quo ante wiederherstellt. Die Aufgabe ist also die, vor allen Dingen in der Uebergangsstelle der beiden Wundflächen eine narbige Verwachsung zu verhüten. Man kann versuchen das Symblepharon zunächst in ein brückenförmiges zu verwandeln, indem man mittelst einer krummen Nadel einen mässig dicken Bleifaden durch die tiefste Stelle der Verwachsung durchzieht und denselben so lange liegen lässt, bis sich um ihn herum ein callöser Gang entwickelt hat. Immerhin gehört dazu eine Zeit von mehreren Wochen oder Monaten und gelegentlich erreicht man auch weiter nichts, als dass der Faden allmählig durchschneidet, während die Verwachsung in demselben Maasse nachrückt.

Empfehlenswerther ist das von Arlt angegebene Verfahren, welches den Zweck verfolgt in der Uebergangsfalte die Conjunctiva durch einige Suturen zu vereinigen. Ist nämlich die Verwachsung nicht zu breit, so gelingt es leicht nach vollendeter Trennung die Wunde am Bulbus zu heften, indem man mittelst einer krummen Nadel einen Faden durch die Bindehaut und die subconjunctivale Fascie von einem Wundrand zum andern hindurchzieht.*) Spannt sich dabei die Conjunctiva zu stark an, so dass die Sutur durchzuschneiden droht, so empfehlen sich entspannende seitliche Incisionen in derselben Weise, wie man sie bei plastischen Operationen anwendet.

Auch in Fällen, in welchen ein von der Uebergangsfalte an, schief zum Lidrand hin verlaufender Verwachsungstreifen, die beiden Lidflächen verbindet, kommt es darauf an, nach Trennung der Verwachsung den Wundwinkel in der Uebergangsfalte zu schliessen, da von hier aus die Wiederverwachsung zu Stande kommt.

Ein brückenförmiges Symblepharon, welches sich nicht bis in die

---

*) Prager Vierteljahrsschrift 1854 und Augenkrankheiten III. pag. 375.

Uebergangsfalte erstreckt, kann auf einer darunter hindurch geführten Hohlsonde einfach durchschnitten werden. Eine Sutur ist unter diesen Umständen nicht gerade nothwendig; der Sicherheit wegen kann man indessen die Wunde der Conjunctiva sclerae durch einige Nähte schliessen.

Nach ausgedehnten Verbrennungen der Gesichtshaut in der Gegend der Augenlider, manchmal auch durch lupöse Ulcerationen in dieser Gegend kann es zu einem totalen Verschluss der Augenlidspalte kommen (Ankyloblepharon). Von den Augenlidern ist keine Spur mehr vorhanden, der Bulbus findet sich von einer straff gespannten Narbenmasse überzogen und kann durch dieselbe hindurch manchmal noch an seinen Bewegungen erkannt werden, auch ein entsprechender Lichtschein kann noch vorhanden sein. Dennoch ist eine operative Verbesserung nicht zu erreichen, da die Hornhaut zerstört oder mit dem Narbengewebe verwachsen ist.

Blepharoplastik.

Die Indicationen zu blepharoplastischen Operationen werden hergeführt durch ausgedehnte Substanzverluste der Augenlider. In den meisten Fällen handelt es sich entweder um die Deckung des Substanzverlustes, welcher nach Exstirpation von Geschwülsten an den Augenlidern zurückbleibt, oder um die Reposition von Ectropien, welche nach ulcerösen oder andern Substanzverlusten, durch die Narbencontraction unterhalten werden.

Als die wichtigsten Punkte für die Blepharoplastik sind folgende zu bezeichnen:

1) Niemals darf ein gesunder Theil des defecten Augenlides geopfert werden, weil der neugebildete Theil des Lides nur von und zugleich mit den Resten des noch vorhandenen ursprünglichen Lids bewegt werden kann.

2) Gesunde Conjunctiva, auch wenn sie entzündlich gereizt ist, darf nicht weggeschnitten werden; sie ist wo möglich zur Umsäumung des neuen Augenlidrandes zu verwenden.

3) Es darf ferner das zu transplantirende Hautstück nicht zu weit hergeholt werden, und muss eine solche Form erhalten, dass der Lappen nicht zu schmal und nicht zu lang wird, damit er sich nicht zusammenrolle.

4) Endlich ist es am zweckmässigsten, die Operation so einzurichten, dass der Defect der durch die Ausschneidung des Lappens

gebildet wird, nicht per granulationem zu heilen braucht, da sonst in Folge der narbigen Schrumpfung neben dem transplantirten Lappen und an seiner hinteren Fläche eine Deformität des neuen Augenlids zu Stande kommt. Die von Dieffenbach ausgesprochene Hoffnung, dass die eben erwähnten Schrumpfungen sich in ihrem Effect auf den transplantirten Lappen ausgleichen würden, hat sich leider nicht bewährt.

Unter Beobachtung dieser Regeln ist der Operationsplan für jeden einzelnen Fall zu entwerfen, denn die hier vorkommenden individuellen Verschiedenheiten sind so erheblich, dass fast jeder einzelne Fall eine oder die andere besondere Berücksichtigung in Bezug auf die Schnittführung erfordert. Es würde aus diesem Grunde die hier innezuhaltenden Grenzen überschreiten, auf eine casuistische Behandlung dieses Kapitels einzugehen und es mag daher genügen das ursprüngliche Dieffenbach'sche Verfahren zu besprechen, da sich dasselbe den meisten Fällen mit den nöthigen individuellen Abänderungen anpassen lässt.

Fig 39.

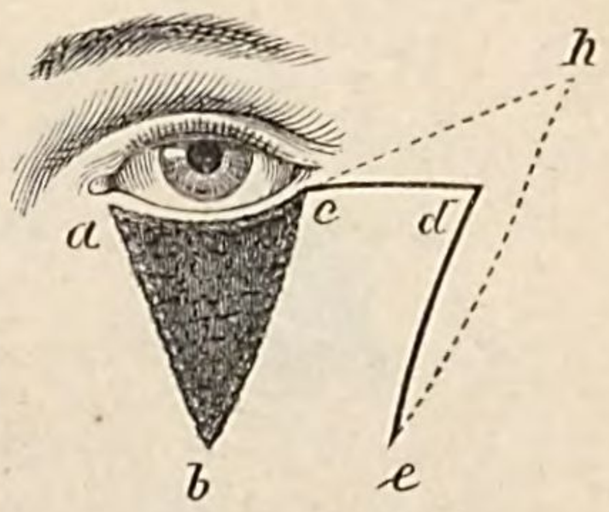

Handelt es sich um das untere Lid, so wird die Exstirpation der Narbe oder der Geschwulst so eingerichtet, dass ein dreieckiger Substanzverlust entsteht, dessen Basis Fig. 39 *a c* der Lidrand bildet und dessen Spitze *b* nach unten gerichtet ist.

Zum Ersatz des Defectes *a c b* umschnitt Dieffenbach den Lappen *c d e*, welcher durch flache Messerzüge mit Hinterlassung des Fettgewebes getrennt und nach Sistirung der Blutung und Reinigung der früher entblössten dreieckigen Stelle auf dieselbe so hinüber gelegt wird, dass sein oberer Rand jetzt die Stelle des Augenlidrandes einnimmt oder wo dieser noch vorhanden ist, sich an denselben anlegt, sein medialer Rand aber die Linie *a b* berührt. Man heftet ihn nun zuerst an den medialen Augenwinkel mit einer Knopfnaht, vereinigt hierauf den Wundsaum der Conjunctiva (oder den Lidrand, wo er noch vorhanden ist) mit dem obern Rande des Hautlappens; ebenso wird die Wunde bei *a b* geschlossen, nachdem man zuvor den medialen Wundrand in einiger Ausdehnung subcutan gelockert hat.

Es bleibt nun an der temporalen Seite des transplantirten Lappens ein ungedeckter Defect, welcher der Vernarbung überlassen wird, den man aber ohne Schaden, sogar mit Vortheil für den Lappen, von dem Winkel *d* aus, durch einige Suturen verkleinern kann.

Szymanowski*) schlägt vor, dem zu transplantirenden Lappen

*) Handbuch der operativen Chirurgie I. pag. 220 u. folg.

die Form *c h e* zu geben. Man gewinnt dadurch, 1) dass der Lappen *b c h e* länger ist und auch nach seiner Verkürzung durch Zusammenziehen, ohne Spannung den Defect *a b c* ausfüllt, 2) dass sein oberer breiter Rand es gestattet, auch am äussern Augenwinkel Suturen anzulegen, welche am besten geeignet sind, den Lappen am Herabsinken zu verhindern, und 3) dass man von dem spitzen Winkel *h* aus den seitlichen Defect leichter schliessen kann.

Erheblich grösser sind die Schwierigkeiten der Blepharoplastik für das obere Lid. Das einfachste und zweckmässigste Verfahren ist auch hier das Dieffenbach'sche, für welches Szymanowski seine Modification der spitzwinkligen Lappenbildung ebenfalls empfiehlt. Der Substanzdefect *a b c* (Fig. 40) wird gedeckt durch den aus der Schläfenhaut entlehnten Lappen *b c d e*. Da derselbe erheblich breiter

Fig. 40.



ist als der Defect, so lässt sich die Vereinigung nicht nur längs des verticalen Wundrandes bei *a b*, sondern auch in horizontaler Richtung bei *d* durch Suturen sichern. Es wird ferner durch die Suturen von *f* nach *d* und *e* nach *d* jeder offenbleibende Defect vermieden. Der nachtheilige Einfluss welchen die Narbenschrumpfung an dieser Stelle auf die Gestalt des neuen Lides ausüben kann, wird dadurch verringert, und zugleich wird durch die Suturen bei *d* sowohl einem Zurückziehen des transplantirten Lappens nach oben, als einem Herabsinken des untern Lides entgegenwirkt.

Fig. 41.

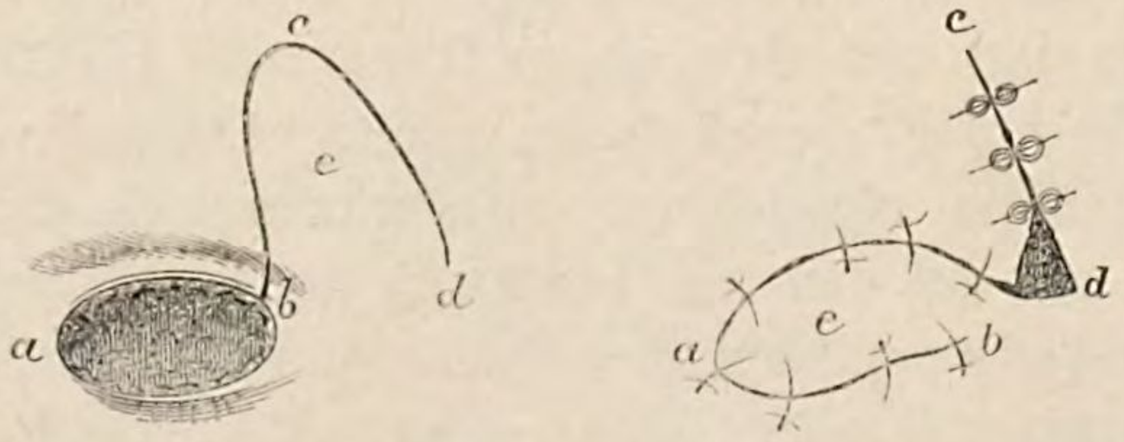

Nur wenn dieses Verfahren nicht anwendbar ist, würde zunächst die Transplantation eines ovalen oder zungenförmigen Lappens aus der Schläfen und Stirnhaut in Frage kommen, in der Art, wie es in

Fig. 41 angedeutet ist. Dieses zuerst von Fricke angegebene Verfahren hat indessen den Nachtheil, dass der neu entstandene Defect seiner ovalen Form wegen sich nicht ganz schliessen lässt. Ausserdem aber hat der ovale Lappen eine ganz besondere Neigung, in Folge der an seiner untern Fläche geschehenden narbigen Schrumpfung sich concentrisch zusammenzuziehen, und zu einer unförmig rundlichen Masse zu gestalten. Fällt der Lappen dagegen lang und zungenförmig aus, so liegt wieder die Gefahr eines gangränösen Absterbens der Spitze vor.

Substanzdefecte am medialen Augenwinkel lassen sich durch Transplantation aus der Nasenhaut, oder wenn dies nicht angeht aus der Stirnhaut ersetzen. Bei Substanzverlusten am äussern Augenwinkel hat der Verschiebbarkeit der Haut wegen, die Zusammenfügung der Wundränder gewöhnlich keine grossen Schwierigkeiten.

In manchen Fällen lassen sich die hier beschriebenen blepharoplastischen Methoden vortheilhaft ersetzen durch die Ueberpflanzung kleiner Hautstückchen, welche von entfernten Körperstellen oder auch von andern Individuen entnommen werden.

Zur Heilung von Geschwüren, zur Deckung von Substanzverlusten nach Verbrennungen u. s. w. hat sich diese Methode in der Chirurgie bereits vollständig bewährt. Zur Deckung von Substanzverlusten an den Augenlidern kann man auf folgende Weise verfahren:*) An der Innenseite des Vorderarms erhebt man mit Daumen und Zeigefinger kleine Hautfalten, welche an ihrer Basis mit einem Messer durchstochen und nach der einen Seite hin abgetrennt, dann mit der Pincette gefasst und mit einer auf die Fläche gekrümmten Scheere abgeschnitten werden. Man erhält auf diese Weise kleine Lappen, welche nach ihrer Zusammenziehung etwa 3 bis 8 Millimeter in jedem Durchmesser gross sind. Dieselben werden auf die Wundfläche gelegt und sorgfältig mit einer Sonde ausgebreitet. Man bedeckt nun die Wunde so vollständig als möglich mit einem dichten Mosaik solcher Hautstückchen, wozu, entsprechend der Grösse der an den Augenlidern gewöhnlich vorhandenen Substanzverluste, in der Regel 10 bis 20 erforderlich sind.

Die ganze Wunde wird nun mit einem Goldschlägerhäutchen bedeckt, welcher durchsichtig genug ist, um das weitere Verhalten der transplantirten Läppchen sehen zu lassen. Endlich werden um möglichste Ruhe zu sichern beide Augen durch einen Druckverband verschlossen, welcher erst nach 24 Stunden gewechselt wird.

---

*) L. de Wecker: de la greffe dermique en chirurgie oculaire. Annales d'oculistique. Juillet et Août 1872.

Die Farbenveränderung, welche man unter dem Goldschlägerhäutchen beobachten kann, verräth vom ersten Tage an das Resultat der Operation. Diejenigen der kleinen Läppchen, welche adhäriren, zeigen nach 36 bis 48 Stunden eine helle Röthung, welche allmählig dunkler wird. Wenn einzelne ihre blassgelbliche Farbe beibehalten, sich mit einem braunschwarzen Rand umgeben und endlich munificiren, so kann es immer noch geschehen, dass nur die Epidermis abstirbt, während die Cutis sich anlöthet. Es steht übrigens nichts im Wege einzelne oder mehrere Läppchen, welche nicht anwachsen, durch neue zu ersetzen, und dies wird sich empfehlen um dem nachtheiligen Einfluss zuvorzukommen, welchen fortdauernde Eiterung für die andern Hautstückchen fürchten liesse.

Will man nun dieses Verfahren anwenden, z. B. bei einem Narbenectropium, welches andernfalls eine Blepharoplastik erfordern würde, so hat man zunächst das ectropionirte Lid mittelst eines womöglich $1\frac{1}{2}$ bis 2 Centimeter vom Lidrand entfernten Schnittes von der Narbe abzulösen, und so weit zu lockern, dass das Ectropium vollständig reponirt und die Lidspalte ohne alle Schwierigkeiten geschlossen werden kann. Der Verschluss der Lidspalte ist zunächst die Hauptsache und man braucht nicht ängstliche Rücksicht darauf zu nehmen, wie gross die Wundfläche ausfällt, welche es ermöglicht diesen Zweck zu erreichen.

Die Lidränder werden nun je nach der Grösse des Ectropion an einigen Punkten, oder in grösserer Ausdehnung, angefrischt und durch Suturen vereinigt. Die Deckung der Wundfläche wird erst dann ausgeführt, wenn sie am siebenten oder achten Tage in gute Eiterung gekommen ist, und ihre Ränder sich abgeflacht haben. Die Transplantation bewirkt eine vollständige Heilung der ausgedehnten Wundfläche, welche sonst durch ihre Vernarbung sicher das Lid wieder ectropionirt haben würde. Ist die Heilung endgültig gesichert, so wird schliesslich die durch die Tarsoraphie geschlossene Lidspalte wieder geöffnet.

In ganz ähnlicher Weise findet die Transplation Verwendung in Fällen, in welchen durch Verwundungen, Verbrennungen oder durch Operationen die Augenlider ausgedehnte Substanzverluste erfahren haben.

Krankheiten der Conjunctiva.

Wenn es auch im Interesse der Verständigung nothwendig ist, die Krankheiten der Conjunctiva in bestimmte Gruppen einzutheilen, so ist doch dabei von vornherein daran zu erinnern, dass in Praxi die Grenzen der einzelnen Gruppen sehr verwischt erscheinen. Häufig genug kommen Fälle vor, welche man sowohl zu der einen als zu der andern zählen kann. Es kann z. B. eine ursprünglich einfach catarrhalische Conjunctivitis durch Vernachlässigung und fortdauernde Einwirkung von Schädlichkeiten in einen chronisch blennorrhoischen oder auch trachomatösen Zustand übergehen. Ein anderes Beispiel dieser Art bietet die phlyctänuläre Conjunctivitis am Hornhautrand; gleichzeitig mit derselben sieht man nicht selten eine acut catarrhalische oder leicht blennorrhoische Schwellung der Conjunctiva auftreten, oder sich im Verlaufe entwickeln. Häufig auch erhalten Conjunctivalkrankheiten verschiedener Art dadurch ein eigenthümliches und vom ursprünglichen Typus abweichendes Gepräge, dass die Conjunctivalfollikel in abnormer Weise hervortreten.

Diese mannichfachen Uebergänge zwischen verschiedenen Krankheitsformen beweisen nur, dass die Krankheitsbilder, welche sich aufstellen lassen, und welche grösseren Gruppen einzelner Fälle in der That entsprechen, nicht zu dogmatisch aufgefasst werden dürfen, und nicht auf alle Fälle, welche überhaupt vorkommen, passen können.

Hyperämie der Conjunctiva.

Acute Hyperämie der Conjunctiva geht entweder bald vorüber oder ist nur der Vorläufer deutlich entzündlicher Zustände. Eine langsam entwickelte oder nach vorausgegangener Conjunctivitis zurückbleibende chronische Hyperämie kann dagegen lange Zeit unverändert bestehen. Dieselbe characterisirt sich durch stärkere Anfül-

lung der mit blossem Auge sichtbaren Gefässe, besonders der Conjunctiva palpebrarum; eine auf geringe Veranlassungen entstehende Hyperämie der Conjunctiva sclerae und Röthung der Lidränder sind meistens gleichzeitig vorhanden. Nicht selten findet sich auch eine leichte Schwellung der Conjunctivalfollikel, besonders in der temporalen Hälfte des unteren Lids. Secretionsanomalien fehlen oder sind gering und bestehen dann in Neigung zum Thränen und einer geringen schleimigen Absonderung, welche während der Nacht die Cilien zu Büscheln verklebt.

Die Beschwerden bestehen besonders in einem Gefühl von Brennen, Jucken, Stechen u. s. w. in den Augenlidern, welches um so mehr zunimmt, je mehr die Augen angestrengt werden, besonders wenn dies bei künstlichem Licht geschieht; die von der Lichtquelle gleichzeitig ausgestrahlte Wärme kommt hierbei gewiss sehr mit in Rechnung.

In manchen Fällen wird das Gefühl von Drücken, Stechen in den Augen u. s. w., welches sich beim Arbeiten einstellt, so lästig, dass der Symptomencomplex sehr an den der Asthenopie erinnert, und ebensogut wie von accommodativer oder muskulärer, kann man daher auch von conjunctivaler Asthenopie reden. Die Diagnose wird meistens durch die klar zu Tage liegenden objectiven Kennzeichen der Conjunctivalhyperämie gesichert. Einige Fälle indessen sind mir vorgekommen, in welchen die Conjunctiva für gewöhnlich keine sichtbare Abnormität erkennen liess, dennoch aber eine exquisite Asthenopie vorhanden war, von der zunächst mit Sicherheit nachgewiesen werden konnte, dass sie weder accommodativer noch muskulärer Natur war, während das Fehlen aller anderweitigen nervösen Störungen auch die Annnahme einer nervösen Asthenopie ausschloss; ebenso wenig handelte es sich um die bei Myopie so häufigen Irritationserscheinungen. Der Nachweis, dass eine Conjunctivalerkrankung den Beschwerden zu Grunde lag, gründete sich in diesen Fällen darauf, dass beim Lesen schon nach wenigen Minuten Schmerzen auftraten mit deutlicher Hyperämie der Conjunctiva und reichlicher Thränensecretion, wodurch die Fortsetzung der Arbeit zur Unmöglichkeit wurde. Die darauf gegründete Therapie (Einpinseln einer 3 pCt. Lösung von Zinc. sulf. später verdünnte Opiumtinctur) bestätigte durch ihren günstigen Erfolg diese Ansicht vollkommen.

Die Ursachen der chronischen Conjunctivalhyperämie liegen häufig in andauernder Einwirkung von Schädlichkeiten, Aufenthalt in Lokalen mit verdorbener Luft, Rauch, Staub etc., in angestrengtem Arbeiten bei unzweckmässiger Beleuchtung u. s. w.

Die Therapie hat zunächst die Ursachen möglichst zu beseiti-

gen, auch auf das etwanige gleichzeitige Vorhandensein accommodativer oder musculärer Asthenopie ist zu achten. Die locale Behandlung besteht in einem kühlenden und leicht adstringirenden Verfahren, z. B. kalte Waschungen der Augen, kalte Umschläge, oder Anwendung der Augendouche. Von den adstringirenden Augenwässern ist besonders das Zinc. sulf. oder auch neutrales plumb. acetic. (beides in $\frac{1}{4}$ pCt. Lösung) zu empfehlen. Bei stark ausgeprägter Hyperämie ist es häufiger zweckmässiger eine 2 bis 3 pCt. Lösung dieser Mittel auf die Conjunctiva aufzupinseln und dann sofort mit Wasser abzuspülen. Bei conjunctivaler Asthenopie ist gegen Ende der Behandlung der Gebrauch von verdünnter Opiumtinctur manchmal von recht guter Wirkung.

Conjunctivitis simplex.

Conjunctivitis ist vorhanden, wenn sich zur Hyperämie der Conjunctiva auch noch Schwellung und reichlichere abnorme Secretion hinzugesellt. Die Röthung characterisirt sich durch Erweiterung sowohl der grösseren Gefässe als der Capillaren und erscheint daher im Uebergangstheil, welchem die grösseren Gefässstämme und ihre ersten Verästelungen angehören, netzförmig, im Tarsaltheil mehr gleichmässig hellroth. Häufig zeigen sich auch die Gefässe der Conjunctiva sclerae erweitert. Von der Uebergangsfalte aus verlaufen die Gefässe nach der Cornea und bilden mit ihren Verästelungen ein grobes Netzwerk, welches sich vom weissen Grunde der Sclera deutlich abhebt. In heftigeren Fällen können auch die vorderen Ciliargefässe an der Injection Theil nehmen, welche dann als kurze, dicht aneinander gedrängte, radiaer nach dem Hornhautrand verlaufende Gefässe einen rosenrothen Saum um die Cornea herum bilden. Manchmal sind auch auf der Conjunctiva sclerae einzelne kleine Ecchymosen vorhanden. Bei längerer Dauer pflegt sich die Röthung auf die Augenwinkel zu concentriren, auch mit Röthung der Lidkante sich zu verbinden.

Die Schwellung ist meistens nicht beträchtlich, grösstentheils auf die Conjunctiva palpebrarum beschränkt, und am entwickeltsten in der Uebergangsfalte, geringer im Tarsaltheil. In besonders acuten Fällen, oder bei alten Leuten mit schlaffer Conjunctiva, findet auch ein seröser Erguss in das subconjunctivale Gewebe auf der Sclera statt, wodurch die schon im Normalzustand vorhandene Verschiebbarkeit der Conjunctivalgefässe noch gesteigert wird.

Bei langer Dauer des Processes kann durch hypertrophische Ent-

wicklung des Papillarkörpers die Schleimhaut eine feinkörnige sammetartige Oberfläche mit dunkler Röthung gewinnen.

Eine Theilnahme des Unterhautbindegewebes der Lider mit leichter Schwellung und blasser Röthung ihrer Ränder, pflegt nur in sehr acuten Fällen aufzutreten, welche durch stärkere Schwellung der Uebergangsfalte und der Conjunctiva sclerae, und reichlicheres schleimigeitriges Secret den blennorrhoischen Affectionen nahe stehen.

Die abnorme Secretion erscheint zunächst als reichlichere Thränenabsonderung mit Beimischung geformter Bestandtheile, wie z. B. abgestossene Epithelien, Schleim und Fettkugeln, welche theils in microscopischer Gestalt, theils in Form graugelber Flocken oder Fäden vorkommen; letztere finden sich hauptsächlich in der Uebergangsfalte, in welcher die angesammelten Secrete durch die Augenbewegungen zusammengerollt werden. An der Thränencarunkel und den Cilien pflegen die festen Bestandtheile des Secretes haften zu bleiben und an der Luft zu gelblichen Krusten zu vertrocknen, welche besonders während des Schlafens sich so anhäufen können, dass sie Verklebung der Augenlider bedingen. Ist die Secretion so reichlich, dass die Thränen anhaltend die Lidspalte überströmen, so können dadurch Excoriationen der Lidhaut entstehen.

Contagiös ist das Secret jedenfalls sobald es einen schleimigeitrigen Character annimmt, aber auch bei den minder heftig auftretenden Formen wird es zweckmässig sein das Secret als ansteckungsfähig zu betrachten und die dadurch gebotenen Vorsichtsmaassregeln nicht ausser Augen zu lassen.

Die subjectiven Erscheinungen bestehen hauptsächlich in einem Gefühl von Druck und Stechen, als wenn Sand oder ein fremder Körper im Auge wäre, oder Jucken, Brennen, Schwere der Augenlider wie beim Müdewerden u. s. w. Häufig gesellt sich dazu noch eine Empfindlichkeit gegen Licht, besonders gegen künstliche Beleuchtung, Unfähigkeit die Augen zum Arbeiten zu gebrauchen und zeitweiliges Undeutlichsehen. Offenbar beruht diese Sehstörung darauf, dass gelegentlich dünne Schleimschichten die Cornea überziehen, nach deren Entfernung die Sehschärfe sofort ihren früheren Zustand erreicht. Aller Wahrscheinlichkeit nach entsteht noch ein anderes Symptom, welches besonders in chronischen Fällen manchmal vorkommt, nämlich das Auftreten farbiger Ringe um die Lichtflammen, ebenfalls durch eine Diffractionserscheinung in einer dünnen die Cornea überziehenden Schicht abnormer Secrete.

Manchmal bleibt, nachdem bereits alle Erscheinungen der Conjunctivitis geschwunden sind, als einziges Residuum die Beschwerde zurück, dass beim Erwachen aus dem Schlaf die Augen nur mit einer

unangenehmen Schmerzempfindung geöffnet werden können; wahrscheinlich hat dies seinen Grund darin, dass während des Schlafens und begünstigt durch die dabei stattfindende Bewegungslosigkeit der Augen, auf Grund irgend einer Secretionsanomalie der Schleimhaut, eine relativ zu starke Adhärenz zwischen der Conjunctiva bulbi und palpebrarum eintritt.

Die Ursachen der Conjunctivitis sind theils allgemeiner, theils localer Natur. Manchmal tritt sie in Begleitung anderer catarrhalischer Processe auf, z. B. beim Schnupfen, oder als Theilerscheinung verbreiteter Schleimhauterkrankungen, bei exanthematischen Krankheiten, wie Masern, Scharlach u. s. w., ebenso auch als selbstständiges Leiden nach Erkältungen oder localen Schädlichkeiten. Traumatische Conjunctivitis z. B. kann, wenn sie vernachlässigt oder schädlichen Einwirkungen unterworfen wird, ganz in das Krankheitsbild der catarrhalischen oder sogar blennorrhoischen Conjunctivitis übergehen. Anhaltender Aufenthalt in einer mit Staub, Rauch, scharfen Dünsten u. s. w. verunreinigten Atmosphäre oder in überfüllten mit animalischen Ausdünstungen übersättigten Räumen, ist gleichfalls eine häufige Ursache von Conjunctivitis.

Als locale Ursachen, welche Conjunctivitis herbeiführen oder unterhalten, sind ferner zu nennen: Stricturen des Thränenkanals, Erkrankungen der Augenlidränder, oder der Augenliderdrüsen, z. B. Ueberfüllung der Tarsaldrüsen durch zurückgehaltene Secrete, Distichiasis u. s. w., Anstrengung der Augen beim Arbeiten, besonders bei unzweckmässiger Beleuchtung, trägt jedenfalls dazu bei, eine bereits vorhandene Conjunctivitis zu unterhalten.

Der Verlauf gestaltet sich verschieden, je nach den zu Grunde liegenden Ursachen. Einfache Fälle können in Zeit von wenigen Tagen vorübergehen, in andern Fällen zieht sich die Conjunctivitis, besonders wenn die veranlassenden Momente nicht vollständig entfernt werden können sehr in die Länge.

Chronische Conjunctivitis führt in der Regel zur Erschlaffung der Conjunctiva mit Blutüberfüllung, entweder nur der grösseren Gefässe oder zugleich auch der Capillaren. Diese Erschlaffung wird um so ausgeprägter, wenn, wie z. B. bei alten Leuten auch die Haut und Musculatur an sich schon erschlafft sind; es gesellt sich dann leicht eine Senkung oder Ectropionirung des unteren Lides hinzu.

In andern Fällen entwickelt sich allmählig eine Schwellung der Schleimhaut und ein allmähliger Uebergang in chronisch-blennorrhoische oder in granuläre Processe. Es wird dann auch die Gefahr einer consecutiven Hornhauterkrankung näher gerückt, als es der Fall ist, so lange es sich um einfache chronische Conjunctivitis handelt.

Die Behandlung hat natürlich zunächst für Beseitigung aller Schädlichkeiten zu sorgen, und richtet sich im Uebrigen nach dem Zustand der Schleimhaut. So lange sich die Entzündung noch im progressiven Zustand befindet, ist es am zweckmässigsten sich auf ein einfach kühlendes und ableitendes Verfahren, z. B. auf kalte Umschläge von frischem Wasser oder von Bleiwasser*) zu beschränken. Sobald sich eine beginnende Erschlaffung der Schleimhaut bemerkbar macht, empfehlen sich adstringirende Augenwässer von Zinc. sulfur. oder Plumb. acet. neutr. ($\frac{1}{4}$ pCt. Lösung 2—3mal täglich eingeträufelt), oder bei stärkerer Schwellung und reichlicherer schleimig-eitriger Secretion, Argent. nitricum (ebenfalls $\frac{1}{4}$ pCt. Lösung).

Kann man die Patienten täglich sehen, so ist in der Regel das Aufpinseln einer 2—4 pCt. Lösung von Zincum sulf. oder Plumbum acet. (1—3 pCt.), oder einer 1—2 pCt. Argent. nitric. Lösung ein schneller zum Ziele führendes Verfahren; in allen Fällen wird sofort nach dem Aufpinseln auf die Conjunctiva, der Ueberschuss durch Nachwaschen mit reinem Wasser entfernt. Nachher sind kalte Umschläge zu machen, so lange als die Schmerzempfindung im Auge andauert.

Ist die Conjunctivitis complicirt mit einem krankhaften Zustand der Augenliderdrüsen, was sich durch Röthung des Lidrandes mit Anhäufung der Drüsensecrete zwischen den Wurzeln der Cilien manifestirt, so werden Augenwässer manchmal nicht gut vertragen oder erreichen wenigstens nicht den gewünschten Erfolg. Es empfiehlt sich dann häufig, eine Salbe von $\frac{1}{4}$—1 pCt. rothen oder weissen Quecksilber-Präcipitat, eventuell mit einem Zusatz von Zinkoxyd oder einigen Tropfen Bleiessig, Abends auf die Lidränder in die Gegend des Ursprunges der Cilien einreiben zu lassen.

Als anderweitige Mittel, welche gegen Conjunctivitis, besonders chronische oder häufig recidivirende Formen empfohlen werden, sind zu erwähnen: Augenwässer von Quecksilber-Sublimat (etwa 0,1 bis 0,2 pCt.), ferner Alaun, Cuprum aluminatum, Borax u. s. w., ohne dass sich jedoch specielle Indicationen für diese Mittel aufstellen liessen.

Eine besondere Erwähnung verdient die in der ophthalmologischen Praxis so störende Atropin-Conjunctivitis, welche bei längerem Gebrauche von Atropin, sowohl in Form einer einfachen entzündlichen Schleimhautschwellung mit schleimig-eitriger Secretion, als auch häufig in Verbindung mit Schwellung der Conjunctivalfollikel sich entwickelt, oder endlich mit geringer Schwellung aber starker Hyperämie und

---

*) Am einfachsten und bequemsten herzustellen durch Vermischung von Bleiessig mit Wasser (10 Tropfen auf eine Tasse Wasser).

reichlicher Thränensecretion verläuft. Häufig pflegt sich Röthung und Excoriation der äusseren Lidhaut hinzuzugesellen.

Atropinpräparate, welche irritirend wirken und sofort nach dem Einträufeln Schmerzen oder Röthung der Conjunctiva zur Folge haben, dürfen natürlich gar nicht angewendet werden, aber auch ganz milde wirkendes schwefelsaures Atropin hat die erwähnte unangenehme Eigenschaft und zwar, wie es scheint, manche Fabrikate in höherem Grade als andere. Individuelle Prädisposition kommt jedenfalls mit in's Spiel, denn es sind doch immer nur wenige der mit Atropin behandelten Patienten, welche von dieser Conjunctivitis befallen werden.

Das schleimig-eitrige Secret dieser Conjunctivitis ist natürlich ebenso contagiös wie alle anderen Secrete dieser Art, und es empfiehlt sich daher, besonders für die klinische Praxis, Atropin niemals mit einem Pinsel einzuträufeln, sondern vermittelst einer kleinen gläsernen Pipette (eine dünne unten etwas verengte Glasröhre, deren oberes Ende mit einem kurzen oben verschlossenen Gummirohr versehen ist). Jeder in die Klinik aufgenommene Patient, welcher überhaupt mit Atropin behandelt wird, sollte sein eigenes Atropingläschen und seine eigene Pipette haben. Wenigstens die contagiöse Verbreitung der Krankheit lässt sich auf diese Weise verhindern. Die Entstehung dieser Complication lässt sich nur dadurch beschränken, dass man in allen Fällen, in welchen Atropin längere Zeit gebraucht werden soll, möglichst sparsam mit demselben umgeht.

Die Behandlung ist dieselbe wie die anderer Conjunctivitisformen: anfänglich kalte oder Bleiwasserumschläge, später Adstringentien oder Aufpinseln einer 1—2 pCt. Argent. nitricum Lösung. Die oft wiederholte Behauptung, dass Bleipräparate eine gewissermaassen specifische Wirkung hätten gegen Atropin-Conjunctivitis, kann ich meinen Erfahrungen nach nicht bestätigen.

Ist Atropin irgend entbehrlich, so ist es am zweckmässigsten dasselbe auszusetzen; muss Mydriasis unterhalten werden, so ist das schwefelsaure Atropin mit einer Auflösung von Extractum Belladonnae zu vertauschen und gleichzeitig die Conjunctivitis zu behandeln. Auch nach völliger Heilung der Conjunctivitis darf mit dem Gebrauch des Atropins nicht wieder begonnen werden, denn einige Tropfen davon genügen, um sofort ein Recidiv zu veranlassen.

Verschieden von dieser Atropin-Conjunctivitis ist eine sehr seltene Atropin-Idiosyncrasie der Cojunctiva. Gelegentlich kommen Fälle vor, in welchen sofort mit dem Einträufeln eines Tropfens Atropinlösung Schmerzen auftreten und in rascher Folge eine acute erysipelatöse Entzündung der Conjunctiva mit starker Schwellung derselben sowohl als der Augenlider sich entwickelt. In milderen For-

men dieser Idiosyncrasie verursacht das Atropin nur ein Gefühl von Brennen und Stechen nebst Röthung des Auges und reichlichen Thränen. Manche solcher Patienten vertragen Extract. Belladonnae ganz gut.

Blennorrhoische Conjunctivitis.

Acute Blennorrhöe entwickelt sich in einem vorher ganz gesunden oder an irgend einer Conjunctival-Affection bereits erkranktem Auge, unter den Erscheinungen einer rasch zunehmenden Entzündung der Conjunctiva. Die Schleimhaut erscheint in ihrer ganzen Ausdehnung durch starke Hyperämie geröthet, häufig auch, besonders im Bereich der Sclera, mit Hämorrhagien durchsetzt. Die Schwellung ist um so beträchtlicher, je lockerer das subconjunctivale Gewebe ist. Hart am Lidrande ist sie daher wegen der festen Verbindung der Conjunctiva mit dem Tarsus am geringsten, etwas weiter nach rückwärts ist der Tarsaltheil bereits stärker geschwollen, die Uebergangsfalte endlich zeigt sich auf ein derartiges Volumen gebracht, dass sie, wenn man die Lider ectropionirt, und bei Untersuchung des oberen Lids nach unten (oder des untern Lids nach oben) blicken lässt, sich in Gestalt eines breiten ringförmigen Wulstes vordrängt. Die Oberfläche der Schleimhaut ist meistens glatt, glänzend, prall gespannt, und hochroth. In sehr intensiven Fällen kann sie einen grauen Anflug zeigen. welcher, wie man sich durch Abpinseln überzeugen kann, nicht von aufgelagertem Exsudat herrührt, sondern in der Schleimhaut selbst seinen Sitz hat.

Die Conjunctiva sclerae ist ebenfalls intensiv geröthet und mit entzündlichem Exsudat infiltrirt. In leichteren Fällen ist dasselbe vorwiegend serös, gelblich oder röthlich gefärbt, in heftigeren Fällen nimmt die Infiltration einen festen sogenannten fleischigen Character an, so dass die stark aufgetriebene Conjunctiva die Cornea in Gestalt eines steilen Walles umgiebt. Die Cornea erscheint unter diesen Umständen meist kleiner, weil der Limbus conjunctivae corneae an der Vascularisation und Schwellung theilnimmt und die verdickte Conjunctiva sclerae von allen Seiten sich über den Hornhautrand herüberdrängt. (Man bezeichnet die Anschwellung der Conjunctiva sclerae gewöhnlich als Chemosis oder chemotische Schwellung.)

Auch die Augenlider sind besonders in der Gegend des Lidrandes oder in ihrer ganzen Ausdehnung durch starke Hyperämie hell oder livid geröthet; das obere Lid hängt in Folge seiner Volumsvermehrung schwer herab und kann durch den Zug des levator nur unvollkommen erhoben werden. In sehr acuten Fällen erstreckt sich die

Infiltration auch über das Unterhautbindegewebe der Wange nach unten und bis über den Augenbrauenbogen nach oben. Eine deutliche Temperatursteigerung der Augenlider ist dabei durch das Tastgefühl zu constatiren.

Das Secret ist anfänglich dünn, serös, durch Blutfarbstoff gelblich gefärbt und mit grauen Flocken vermischt. Da durch die Lidschwellung die Thränenpunkte vom Bulbus abgedrängt werden, überströmt es die Lidränder und kann durch anhaltende Benetzung der Wangenhaut zu Excoriationen Veranlassung geben. Manchmal ist, besonders anfänglich, das Secret so gerinnungsfähig, dass man auf der Oberfläche der umgeschlagenen Lider hautartig geronnene Exsudatschichten vorfindet. welche sich gewöhnlich leicht entfernen lassen und manchmal, keineswegs immer, eine leicht blutende Schleimhaut hinterlassen. Eine besondere prognostische Wichtigkeit kommt diesen sogenannten croupösen Formen nicht zu. Schon nach wenigen Tagen zeigt das Secret einen entschieden eitrigen Character, es wird dickflüssiger, gelblich, manchmal grünlich und in mehr oder weniger profuser Quantität abgesondert.

Im Verlaufe einiger Tage nimmt nun die Schleimhaut ein etwas anderes Ansehen an. Sie erscheint nicht mehr glatt und glänzend, sondern mehr sammtartig, ihre Wulstungen werden schlaffer, zahlreicher und kleiner, von vielen Querfalten durchsetzt, so dass die Oberfläche der Schleimhaut mehr und mehr ein unebenes Ansehen gewinnt. Gleichzeitig entwickeln sich nun hypertrophische Processe im Gewebe der Schleimhaut selbst, welche jedenfalls dazu beitragen den Wölbungen und hügeligen Prominenzen derselben eine festere Unterlage zu verleihen.

Die grosse Gefahr dieser heftigen Fälle von Blennorrhöe liegt in der Betheiligung der Cornea. Dieselbe pflegt in den ersten Tagen während die Conjunctivalschwellung im Zunehmen begriffen ist, intact zu bleiben, höchstens zeigt sie einen erhöhten Glanz; leider aber lässt sich aus dem Freibleiben der Cornea während der Periode des stürmischen Verlaufes der Blennorrhöe noch keine günstige Prognose stellen, bis die Krankheit ihren Höhepunkt überschritten hat, und in ein deutlich regressives Stadium übergegangen ist. Die Krankheitsperiode in welcher die Hornhaut am meisten gefährdet ist, ist diejenige in welcher die Conjunctivalschwellung ihren Höhepunkt erreicht, und zwar ist die Gefahr um so drohender, je mehr die Conjunctiva bulbi mit in den Krankheitsprocess hineingezogen ist. Dies gilt auch dann, wenn eine stärkere chemotische Schwellung noch in den späteren Krankheitsperioden andauert. Die gewöhnlichsten Formen der Hornhauterkrankung, sind folgende:

Zu den gefährlichsten blennorrhoischen Hornhautaffectionen gehören die ringförmigen Randgeschwüre. Dieselben können entstehen in Gestalt einer schmalen dicht am Hornhautrand und demselben parallel verlaufenden Furche, welche anfänglich einen anscheinend unbedeutenden haarbreiten Substanzverlust mit einem glatten und glänzenden Grunde darstellt, in kurzer Zeit aber immer weiter am Hornhautrand fortkriegt und gleichzeitig breiter und tiefer wird.

In anderen Fällen entwickelt sich an irgend einem Punkt des Hornhautrandes, gewöhnlich in seinem obern Umfang, eine eitrige Infiltration, welche sich rapid parallel zum Hornhautrande fortpflanzt.

Anfänglich zeigt sich das Centrum der Cornea relativ wenig verändert, sobald aber das Geschwür mehr als die Hälfte der Cornea umgreift, erfolgt eine intensive graue Färbung und necrotischer Zerfall auch des centralen Theiles der Cornea, welche auf diese Weise vollständig vernichtet wird.

In anderen Fällen zeigt sich die Cornea grau angehaucht, es bildet sich ein Zustand necrotischer Erweichung; eine Schicht Hornhautsubstanz nach der andern wird in rascher Reihenfolge abstossen. Etwas günstiger kann dieser Process verlaufen, wenn er nur einen kleinen Theil der Cornea befällt und rasch zur Perforation gelangt.

Eine recht häufige Form blennorrhoischer Hornhautaffection sind circumscripte eitrige Infiltrate, deren Prognose vom Verlauf der Blennorrhöe abhängt. Treten sie frühzeitig und im ersten Stadium einer acut verlaufenden Blennorrhöe auf, so haben sie die Neigung sich schnell nach der Fläche und Tiefe auszubreiten, zur Perforation und Destruction der Cornea zu führen. Bei weniger stürmischem Verlauf ist Aussicht darauf vorhanden, dass der Process sich abgrenzt und in Heilung übergeht ehe die ganze Cornea zerstört ist. Nicht selten sind mehrere derartige Eiterheerde gleichzeitig vorhanden, wodurch die Gefahren für die Cornea natürlich gesteigert werden.

Die Eiterungsprocesse, welche bei acuter Bindehautblennorrhöe in der Cornea vorkommen, haben das Eigenthümliche, dass sie zu Eitersenkungen in der Cornea und Hypopyonbildung keine Veranlassung geben. Sie theilen dagegen mit anderen Hornhauteiterungen die Neigung sich mit Iritis zu verbinden.

Bei blennorrhoischer Conjunctivitis niederen Grades kommen hauptsächlich kleine circumscripte Hornhautinfiltrate, etwas ausgedehntere Epithelialabstossungen mit diffuser Trübung des bloss gelegten Hornhautgewebes, und flache Geschwüre mit reinem spiegelnden Grunde vor.

Blennorrhöe kann idiopathisch, oder in Folge von äusseren Schädlichkeiten auftreten, besonders dann, wenn schon vorher die Conjunc-

tiva nicht ganz normal war; ausserdem kommen nicht selten Fälle von heftiger Blennorrhöe vor, in welchen es durchaus nicht gelingt irgend eine bestimmte und unzweifelhafte Ursache nachzuweisen. Bei weitem in den meisten Fällen indessen liegt der Blennorrhöe Ansteckung durch eitrige Secrete zu Grunde. Die häufigste Quelle derselben bilden blennorrhoische Erkrankungen der Conjunctiva selbst.

Von den inoculirten Formen ist zuerst zu nennen die Blennorrhöa neonatorum. Der Umstand, dass diese Blennorrhöe regelmässig einige Tage nach der Geburt, gewöhnlich am 3. oder 4. Tag zum Ausbruch kommt, spricht schon an sich für eine während der Geburt oder bald nachher erfolgende Infection. Keineswegs aber ist das Vorhandensein einer virulenten Vaginalblennorrhöe erforderlich, wahrscheinlich genügen dazu schon schleimig-eitrige Secrete, welche während des Geburtsactes zufällig in den Conjunctivalsack gelangen. Möglicherweise könnte einige Tage später auch durch Lochial-Secrete, allerdings nur fahrlässiger Weise, eine Infection zu Stande kommen. Häufig ist anfänglich nur ein Auge erkrankt, doch ist es kaum möglich das zweite vor der Infection durch das erst erkrankte zu schützen. Die Intensität, mit welcher die Blennorrhöe der Neugeboren auftritt, ist sehr verschieden, wahrscheinlich auf Grund von Verschiedenheiten der inficirenden Secrete. Lid- und Conjunctivalschwellung und Eitersecretion nehmen daher eine bald mehr bald weniger bedrohliche Erscheinung an. Häufig erfolgt die Exsudation aus der Schleimhaut mit solcher Geschwindigkeit, dass man das Ausschwitzen des Exsudates geradezu mit ansehen kann, wenn man die ectropionirten Lider einige Secunden lang betrachtet. Nicht selten ist das Exsudat zugleich so gerinnungsfähig, dass es sofort Membranen bildet, welche die Schleimhautoberfläche überziehen und bei geschlossenen Lidern von der Innenfläche des einen Lides ohne Unterbrechung auf das andere übergehen können. Häufig zeigt auch die Schleimhaut eine grosse Neigung zu Blutungen, so dass schon das Ectropioniren oder eine ganz leichte Berührung derselben genügt, um Blutungen zu verursachen, welche übrigens meistens bald nachdem die Lider wieder in ihre Lage zurückgebracht sind, von selbst stehen. Eine besondere prognostische oder therapeutische Bedeutung kommt den genannten Erscheinungen nicht zu.

Während der ersten Tage heftiger Blennorrhöa neonatorum zeigt manchmal die Cornea in ihrer ganzen Ausdehnung eine leichte diffuse Trübung, welche aber bei zweckmässiger Behandlung vollkommen rückgängig wird. Entsteht eine Hornhautaffection, so tritt dieselbe meistens in Gestalt circumscripter Eiterinfiltrate auf.

Gonorrhoische Blennorrhöe entsteht durch Inoculation von Trippersecret auf die Conjunctiva und gehört häufig zu den schwersten und gefährlichsten Formen von Blennorrhöe, welche überhaupt vorkommen. Die Entzündung kann jedoch mildere Formen annehmen, wenn das Secret in verdünntem Zustand inoculirt wurde.

Besondere Kennzeichen, welche eine Blennorrhöe als gonorrhoisch nachweisen, existiren nicht, wenn es eben nicht gelingt die Gonorrhöe als Ursache aufzufinden. Uebrigens hat dieses ätiologische Moment auf Prognose und Therapie der Blennorrhöe keinen Einfluss.

Blennorrhöen, in welchen die Infection durch Uebertragung von Conjunctivalsecreten erfolgt, kommen häufig vor, da alle Conjunctivalaffectionen, welche ein schleimig-eiteriges Secret liefern, als ansteckend zu betrachten sind. Der Regel nach besteht allerdings eine gewisse Uebereinstimmung zwischen den ursprünglichen und den inoculirten Erkrankungen, manchmal sieht man aber doch von ganz milde verlaufenden Conjunctivalaffectionen sehr bösartige inoculirte Blennorrhöen abstammen.

Verlauf und Prognose der acuten Conjunctivalblennorrhöe hängen zunächst ab von der Intensität der Entzündung. Milde Fälle können bei zweckmässiger Behandlung in ein bis zwei Wochen, schwere in sechs bis acht Wochen vollständig beseitigt sein. Der wichtigste Punkt ist das Verhalten der Cornea. Die Gefährdung derselben steht in directem Verhältniss zur Betheiligung der Conjunctiva sclerae.

Je stärker entwickelt die chemotische Schwellung ist, und je länger sie anhält, um so dringender werden die Gefahren für die Cornea.

Auch bei den schwersten Formen von Blennorrhöe pflegen deletäre Hornhautprocesse nicht gleich von Anfang an, sondern erst am 3. bis 4. Tag der Krankheit aufzutreten, nachdem dieselbe ihren Höhepunkt bereits erreicht oder überschritten hat. Je später im Verlaufe der Blennorrhöe eine Hornhautaffection auftritt, um so zugänglicher für therapeutische Eingriffe pflegt sie zu sein.

Die Therapie hat bei einseitig auftretender Blennorrhöe als erste Aufgabe die Verhütung einer Infection des zweiten Auges, was am sichersten durch einen geeigneten Schutzverband zu erreichen ist. Das gesunde Auge wird mit einem Charpiepolster und einer durch Collodium undurchgängig gemachten Leinwanddecke überzogen.

In Bezug auf das blennorrhoisch erkrankte Auge ist die Therapie anfänglich streng antiphlogistisch. Das wichtigste Mittel während der ersten Tage sind kalte Umschläge, deren Temperatur sich nach der Wärmeentwicklung in den Augenlidern zu richten hat. Bei be-

trächtlicher Temperatursteigerung derselben ist es am besten die Compressen auf einem grossen Stück Eis auszukühlen und von dort direct auf die Augenlider zu legen; bei geringerer Wärmeentwicklung genügt es das zu den Umschlägen benutzte Wasser durch Eis kühl zu halten. Auf jeden Fall müssen die Umschläge häufig gewechselt werden (etwa alle 1 bis 2 Minuten), damit sie ihre Temperatur möglichst bewahren und sich nicht etwa auf dem Auge erwärmen. Sobald die Lidschwellung nachlässt (oder in milderen Fällen von Anfang an), ist es zweckmässig den Umschlägen einige Tropfen Bleiessig zuzusetzen. Häufig werden schon durch die Kälte die Schmerzen und das Brennen in den Augenlidern erheblich verringert; gleichzeitig sorge man durch zeitweiliges sanftes Oeffnen der Lidspalte und durch sorgfältiges Auswaschen des Conjunctivalsackes mittelst eines weichen nicht zu kleinen Pinsels für Entfernung der Secrete.

Bestehen trotzdem heftige Schmerzen fort, so thun häufig einige Tropfen Atrop. sulf. (1 pCt. Lösung) recht gute Dienste. Auch Blutegel in der Schläfengegend (etwa in der Mitte zwischen äusserm Augenwinkel und Ohr) haben manchmal einen unverkennbaren Einfluss auf Milderung der Schmerzen. Ist während der ersten Krankheitstage die Conjunctiva sclerae durch blutig seröse Ergüsse aufgetrieben, so kann man durch einige Einschnitte mit der Scheerenspitze diesen Exsudaten einen Ausweg schaffen. Bei der später eintretenden fleischartigen chemotischen Schwellung durch consistentere Exsudate leisten Scarificationen weniger gute Dienste. Excision einzelner Schleimhautstücke ist wegen des damit verbundenen Substanzverlustes ganz zu verwerfen.

Eine locale Behandlung der Conjunctiva ist erst dann indicirt, wenn die Krankheit deutlich in das regressive Stadium übergegangen ist. Waren die Lider stark geschwollen, die Lidhaut intensiv geröthet und glänzend, so fängt dieselbe an blasser zu werden und feine Runzeln zu zeigen. Auch die Schleimhaut erscheint nicht mehr prall gespannt und spiegelnd, sondern etwas erschlafft von mehrfachen dem Lidrande parallelen Falten durchzogen. Ebenso ist das Verhalten des Secretes zu beachten. So lange dasselbe noch serös ist mit nur einzelnen untermischten Eiterflocken muss man mit der Anwendung des Causticum vorsichtig sein; wogegen eine rein eitrige Secretion eine dreistere Anwendung der Aetzungen erlaubt.

Im Allgemeinen ist es räthlich sich mit dem Beginn der caustischen Behandlung nicht zu übereilen. Ist man bei einer frischen erst wenige Tage bestehenden Blennorrhöe noch zweifelhaft, ob das Causticum bereits indicirt ist oder nicht, so wird es besser sein noch abzuwarten als zu früh zu cauterisiren, da eine unzeitige Anwendung

des Aetzmittels von den allerbedenklichsten Folgen begleitet sein kann. An sich gutartige Processe können dadurch zu einer fulminanten Höhe gebracht werden, welche sie bei einer einfach antiphlogistische Therapie nie erreicht hätten, und gerade diese, durch vorzeitige Cauterisationen gesteigerten Entzündungszustände haben grosse Neigung sich mit deletären Hornhautprocessen zu verbinden. Die Sache steht freilich anders in bereits länger bestehenden aber vernachlässigten Fällen; hier kann durch Verschiebung der Cauterisation die letzte Möglichkeit der Rettung verloren gehen. Denn eine richtig geleitete caustische Behandlung ist das sicherste Mittel, welches uns gegen blennorrhoische Processe überhaupt zu Gebote steht.

Gewöhnlich ist es am zweckmässigsten zu den ersten Cauterisationen eine dünne Silberlösung ($\frac{1}{2}$—1 pCt.) zu gebrauchen, und wenn diese gut vertragen wird allmälig zu stärkeren (2—3 pCt.) überzugehen. Die Anwendung des mitigirten Lapisstiftes (Argent. nitricum mit Kali nitricum), ist bei weitem weniger empfehlenswerth, da bei lange fortgesetztem Gebrauch desselben leicht eine oberflächliche Narbenbildung in der Schleimhaut zurückbleibt.

Die Lider werden bei der Cauterisation ectropionirt und zwar jedes einzeln für sich, weil auf diese Weise die Uebergangsfalte, welche der localen Behandlung am meisten bedürftig ist, am besten zu Tage tritt. Man kann beim Gebrauch der Argent. nitricum Lösung die Intensität der Cauterisation auch noch dadurch dosiren, dass man die Zeit der Einwirkung auf die Conjunctiva verkürzt oder verlängert ehe man die Lösung mit Wasser abspült. Kinder müssen zum Zweck der Cauterisation in zweckmässiger Weise fixirt werden.

Es ist bei der caustischen Behandlung immer zu bedenken, dass unter keinen Umständen Zerstörungen im Gewebe der Schleimhaut angerichtet werden dürfen; nur die Epithelialschicht der Schleimhaut soll in eine leichte Eschara verwandelt werden, und niemals darf die Aetzung wiederholt werden, bevor nicht dieselbe abgestossen und die Epithelialschicht regenerirt ist. Bei richtiger Anwendung des Verfahrens genügt dazu durchschnittlich eine Zeit von 24 Stunden. Die Aetzungen sollen daher täglich zu derselben Stunde wiederholt werden; findet man dann noch Reste der Eschara vor, so war die letzte Aetzung relativ zum Zustand der Schleimhaut zu stark, und man wird gut thun eine erneute Application zu verschieben, oder sehr vorsichtig auf die regenerirten Stellen der Schleimhaut zu beschränken.

Der heilsame Effect der Aetzungen zeigt sich zuerst durch Verminderung der Eitersecretion. Nur selten ist es der Fall, dass bei einem regelmässigen Cauterisiren eine profuse eitrige Secretion hart-

näckig fortbesteht. Geschieht dies dennoch, so muss die Cauterisation entweder stärker, oder häufiger, etwa zweimal in 24 Stunden, angewendet werden; durchschnittlich wird das Letztere vorzuziehen sein.

Nach jedesmaliger Aetzung ist durch kalte Umschläge der Wundschmerz zu mässigen, und einer übermässigen Reaction vorzubeugen.

Tritt bei dieser Behandlung eine Verringerung der Eitersecretion und Abschwellung der Schleimhaut ein, so ist es zweckmässig allmählig zu dünneren Lösungen überzugehen.

Die bisher aufgestellten Regeln für die Behandlung werden durch das Auftreten von Hornhautprocessen nicht alterirt. Ist die Cauterisation durch den Zustand der Schleimhaut indicirt, so wirkt sie auch auf den Verlauf gleichzeitig vorhandener Hornhautaffectionen günstig ein.

Andererseits geben Hornhauterkrankungen, welche im Verlaufe schwerer Blennorrhöen frühzeitig auftreten, überhaupt eine schlechte Prognose, welche auch durch vorzeitiges Cauterisiren nicht gebessert wird. Speciell indicirt ist bei allen diesen Hornhautaffectionen Atrop. sulf. (in wenigstens 1 pCt. Lösung), welches je nach dem verschiedenen Reizzustand so häufig eingeträufelt werden muss als nöthig ist, um Mydriasis einzuleiten und zu unterhalten.

Durch frühzeitige Anwendung von Atropin wird auch der die Keratitis begleitenden Neigung zu Iritis ein wirksames Heilmittel entgegengestellt, und das Auftreten dieser Complication, wenn irgend möglich, vermieden.

Dringen die Hornhautgeschwüre so tief ein, dass eine deutliche Vorwölbung des Geschwürsgrundes in Folge des intraocularen Druckes sichtbar wird, so ist es häufig das Zweckmässigste, die künstliche Perforation im Geschwürsgrund vorzunehmen und wo möglich so einzurichten, dass eine Zeit lang Fistel der vorderen Kammer unterhalten wird. Man gewinnt dadurch noch die meiste Aussicht auf Begrenzung der Ulceration und Erhaltung des noch intacten Hornhauttheiles.

Erfolgt nach spontaner oder auch künstlicher Perforation prolapsus iridis, so kann man denselben, so lange er klein bleibt, sich selbst überlassen. Tritt dagegen Blähung und Ausdehnung des Prolapsus ein, so ist es am zweckmässigsten denselben mit der Scheere abzutragen.

Chronisch-blennorrhoische Processe bleiben meistens als Residuen acuter Conjunctivalentzündungen zurück. Häufig handelt es sich dabei um Entzündungen, welche ursprünglich nur in mässiger Intensität auftraten, vielleicht aber gerade deswegen von den Patienten vernachlässigt wurden; häufig spielen auch andere Momente, mangel-

hafte Ernährung, ungesunde Wohnung, andauernde Einwirkung von Schädlichkeiten eine einflussreiche Rolle.

Der Zustand der Schleimhaut ist ungefähr derselbe wie in den späteren Stadien acuter blennorrhoischer Entzündung. Die Conjunctiva ist geröthet, geschwollen, gefaltet, und liefert ein mehr oder weniger reichliches schleimig-eitriges Secret. Häufig indessen kommen noch anderweitige Veränderungen dazu. Die Oberfläche der Schleimhaut zeigt eine grössere oder geringere Anzahl flacher kugeliger Prominenzen, welche theils in einer Schwellung der conjunctivalen Lymphfollikel, theils besonders bei sehr lange dauernden und mehrfachen acuten Exacerbationen unterworfenen Processen in Wucherungen der Schleimhaut selbst ihren Grund haben.

Die Schleimhaut ist häufig so erweicht, dass sie schon beim Ectropioniren der Lider oder bei leichter Berührung blutet. Aller Wahrscheinlichkeit nach ist sie stellenweise, besonders im Bereich des Tarsaltheils, wirklich wund, was Veranlassung giebt zur Entwicklung von Excrescenzen, welche ihrer Natur nach den Wundgranulationen sehr nahe stehen. Die Oberfläche der Conjunctiva ist dann uneben, mit rundlichen, manchmal hahnenkammähnlichen Prominenzen besetzt, welche besonders auf dem Tarsaltheil des oberen Lides sich deutlich über das Niveau der Schleimhaut erheben.

Da man nun einmal alle Unebenheiten, welche auf der Conjunctiva vorkommen, „Granulationen“ nennt, so pflegt man solche Fälle wohl auch als granuläre Conjunctivitis zu bezeichnen. Andere Fälle derselben Art kann man wegen der ausgesprochenen Rauhigkeit, welche die Oberfläche der Schleimhaut dabei darbietet, ebensogut zum Trachom als zur chronischen Blennorrhöe rechnen.

Häufig wird chronisch-blennorrhoische Conjunctivitis von Hornhautaffectionen begleitet. Theils sind es flache Substanzverluste mit reinem Grunde, theils ausgebreitetere oberflächliche Abstossungen mit ausgedehnter diffuser Trübung des blossgelegten und des angrenzenden Hornhautgewebes, theils kleine circumscripte Infiltrate, welche anfänglich mit starkem Reizzustand auftreten, und trotz ihrer Kleinheit nicht selten zur Perforation der Cornea führen. Bei längerem Bestehen dieser Erkrankungsheerde der Cornea pflegen dieselben vom Rande derselben aus vascularisirt werden.

Im Verlaufe der Krankheit treten vielfache acute Exacerbationen auf, welche ebensowohl von der Hornhaut, als von der Conjunctiva ausgehen können und daher einen bald mehr, bald weniger ausgesprochenen acut-blennorrhoischen Character annehmen, in jedem Falle aber die Hornhaut neuen Gefahren aussetzen.

Die Behandlung hat zunächst, so weit als möglich für Besserung

der hygienischen Verhältnisse und Entfernung der Schädlichkeiten zu sorgen, weicht aber im Uebrigen kaum von den für die acute Blennorrhöe aufgestellten Regeln ab. Die Cauterisationen sind anfänglich ebenfalls mit Vorsicht in Gang zu setzen, denn nicht allemal ist die Schleimhaut verträglich für dieselben. Sollten auch schwache Silbersalpeter-Lösungen lediglich eine Steigerung des Reizzustandes hervorbringen, so würden zunächst Lösungen von essigsaurem Blei, schwefelsaurem Zink oder Acid. tannicum (1—2 pCt. Gehalt) zu versuchen sein. In der Regel indessen wird Argent. nitricum (2—3 pCt.) gut vertragen, und bewirkt allmählig eine Reduction der Schleimhautschwellung.

Selbst stark gewucherte Excrescenzen der Schleimhaut pflegen bei dieser Behandlung in Zeit von einigen Wochen zu schrumpfen, und es ist aus diesem Grunde vor der nahe liegenden Versuchung zu warnen hahnenkammförmige Wucherungen im Niveau der Schleimhaut mit der Scheere abzutragen. Der Eingriff ist überflüssig und schädlich, da auf diese Weise ganz unnöthige Substanzverluste geschaffen werden. Ohnedem erfolgt in manchen dieser Fälle die Verheilung mit Narbenbildung, indem sich, besonders im Tarsaltheil der Conjunctiva, oberflächliche Narbenzüge entwickeln, welche gesunde oder hyperämische Schleimhautinseln umschliessend, der Conjunctiva ein marmorirtes Ansehen geben.

Intercurrente acute Exacerbationen erfordern eine Sistirung der Cauterisationen, welche durch ein rein antiphlogistisches Verfahren zu ersetzen sind. Die gewöhnlich vorhandene Complication mit Keratitis giebt eine Indication zur Anwendung von Atropin.

Diphtheritische Conjunctivitis.

Die diphtheritische Conjunctivitis wird characterisirt durch dieselben Veränderungen, welche wir auch auf andern Schleimhäuten als Diphtheritis bezeichnen. Es handelt sich dabei um die Einlagerung gerinnungsfähiger Exsudate in das Gewebe der Schleimhaut selbst. Die diphtheritische Infiltration betrifft die Conjunctiva entweder nur an einzelnen Stellen, und dann meistens im Tarsaltheil des obern Lids, oder in ihrem ganzen Umfange.

Manchmal finden sich gleichzeitig mehr oder weniger fest anhaftende Gerinnungsmembranen auf der Oberfläche der Schleimhaut, ohne dass jedoch das Vorhandensein oder Fehlen derselben von besonderer diagnostischer Wichtigkeit wäre.

Diphtheritische Conjunctivitis tritt gewöhnlich gleich von vorn

herein in Gestalt einer heftigen Entzündung auf. Die Lider sind stark geschwollen, hell oder livid geröthet, hart und heiss anzufühlen. Je beträchtlicher die Temperatursteigerung, je härter die Lider und je ausgedehnter die Schwellung ist, um so schwerer ist es in der Regel die Augen zu öffnen, und die Lider zu ectropioniren, und um so ausgedehnter pflegt die diphtheritische Infiltration der Schleimhaut zu sein.

Bei partieller Diphtheritis, bei welcher die Infiltration, so wie die davon abhängigen Erscheinungen nicht die volle Höhe ihrer Entwickelung erreichen, macht die Ectropionirung der Lider gewöhnlich weniger Schwierigkeiten.

Man findet dann den Tarsaltheil des obern Lides von einer hellgelb-grauen Färbung eingenommen, welche wie man sich leicht überzeugen kann, nicht auf der Schleimhaut, sondern in derselben ihren Sitz hat. Die diphtheritisch infiltrirte Stelle erscheint gewöhnlich etwas eingezogen, was in der, wegen der Starrheit des Exsudats verminderten Schwellungsfähigkeit der Schleimhaut seine Erklärung findet, während die übrige Conjunctiva eine starke Schwellung zeigt, und zugleich so hyperämisch ist, dass im Gewebe derselben, besonders auf der Sclera, häufig Ecchymosen sichtbar werden. Blutungen aus der Conjunctiva palpebr. können schon durch das blosse Ectropioniren der Lider bedingt werden; auch oberflächliche Ulcerationen der diphtheritisch infiltrirten Schleimhaut können die Quelle solcher Blutungen sein. Häufig geht die Diphtheritis des Tarsaltheils direct auf den intermarginalen Theil der Lider über, und in manchen Fällen entstehen auch auf der äussern Lidhaut Excoriationen, welche den Character diphtheritischer Geschwüre annehmen. Besonders gilt dies vom untern Lid, über welches das stark geschwollene obere Lid herabhängt, und dessen Haut daher der unmittelbaren Einwirkung der diphtheritischen Secrete ausgesetzt ist.

Nicht selten entstehen auch diphtheritische Excoriationen an den Nasenlöchern, vielleicht ebenfalls durch directe Einwirkung der Conjunctivalsecrete, welche durch den Thränenkanal Abfluss finden. In seltenen Fällen kann sogar Diphtheritis faucium mit tödtlichem Ausgange hinzukommen.

Der diphtheritische Process kann sich auf den Tarsaltheil der Lider beschränken, oder ohne gerade in totale Diphtheritis überzugehen, sich auf die Uebergangsfalte und die Conjunctiva sclerae ausbreiten. Die Gefahren für die Cornea wachsen dadurch in erheblicher Weise. Selbst bei kleinen umschriebenen Diphtheritis-Herden in der Conjunctiva sclerae erfolgt fast immer Betheiligung der Cornea, welche im günstigen Falle sich auf eine partielle Verschwärung beschränkt.

Die totale Diphtheritis der Conjunctiva tritt gewöhnlich mit sehr heftigen Erscheinungen auf. Die Lider sind excessiv geschwollen, glänzend, livid geröthet, brettartig hart, brennend heiss anzufühlen, nur schwierig und mit vielen Schmerzen zu ectropioniren. Die Schleimhaut zeigt sich dann in ihrer ganzen Ausdehnung diphtheritisch infiltrirt, und gewöhnlich geht die Cornea schon in den ersten Tagen zu Grunde. Sie wird entweder in ihrer ganzen Ausdehnung grau getrübt, und zerfällt necrotisch, oder es wird ohne wesentliche Trübung eine Gewebsschicht nach der andern abgestossen.

Das Secret zeigt sich häufig durch blutige Beimischungen gefärbt, und mit flockigen oder fetzigen Gerinnseln gemengt.

Das eben beschriebene erste Stadium, das der diphtheritischen Infiltration hat eine Dauer von 8 bis 10 Tagen, nach Ablauf dieser Zeit beginnt die Resorption des diphtheritischen Exsudats. Kleine umschriebene Herde pflegen sich von der Peripherie aus zu verkleinern, ausgebreitetere Infiltrationen zeigen ausserdem eine in einzelnen inselförmigen Flecken beginnende Schmelzung. Im Bereich der letzteren wird das Gewebe schwellungsfähiger und erhebt sich daher über das Niveau der umgebenden noch diphtheritisch infiltrirten Schleimhaut. Auf diese Weise entstehen die von v. Graefe*) beschriebenen „diphtheritischen Knöpfe“.

Mit der Resorption der diphtheritischen Infiltrate kann die Krankheit, besonders die partiellen Formen, sofort in vollkommene Genesung übergehen. In der Regel aber kehrt die Schleimhaut nach schwerer Erkrankung nicht gleich zur Norm zurück, sondern geräth in einen Zustand von Erschlaffung, Schwellung und eitriger Secretion. Letztere beiden Erscheinungen können so sehr in den Vordergrund treten, dass v. Graefe diese Verwandlung des Krankheitsbildes als „blennorrhoisches Stadium“ bezeichnete.

Die Gefahren für die Cornea sind auch in diesem Stadium noch nicht überwunden, es können immer noch circumscripte eitrige Infiltrationen, Randgeschwüre u. s. w. erhebliche Gefahren mit sich bringen.

In besonders unglücklichen Fällen folgt auf dieses zweite Stadium noch ein drittes, nämlich das Stadium der Verschrumpfung. Die Schleimhaut erscheint verdünnt, abnorm glatt, in ihrer ganzen Ausdehnung verkürzt, auch die Lidknorpel sind verkrümmt und geschrumpft, Trichiasis und Entropium vorhanden, genug ganz das Krankheitsbild, wie es sich am häufigsten als Ausgang von Trachom

*) Arch. f. Ophth. B. I. pag. 180.

darstellt. Wahrscheinlich hatte sich in diesen Fällen die diphtheritische Infiltration bis in den Knorpel hinein erstreckt, und dort Veränderungen bedingt, welche im weiteren Verlauf zu Atrophie und Verschrumpfung des Gewebes führen.

Die Prognose hängt wesentlich davon ab, ob die Diphtheritis als totale oder partielle auftritt. Totale Diphtheritis involvirt stets die dringendsten Gefahren für die Erhaltung des Sehvermögens; bei partieller Diphtheritis, welche sich auf den Tarsaltheil beschränkt, ist die Prognose nicht ungünstiger als bei Blennorrhöe. Je mehr sich indessen die Diphtheritis ausbreitet und auf die Conjunctiva bulbi übergeht, um so dringender werden die Gefahren für die Cornea. Ist die Krankheit ohne oder nur mit geringer Affection der Cornea in das zweite Stadium getreten, so lässt sich durchschnittlich hoffen, dass die Erhaltung des Sehvermögens gelingen werde.

Diphtheritische Conjunctivitis tritt sowohl epidemisch als sporadisch auf. Säuglinge werden selten befallen, das grösste Contingent liefert das 2. und 3. Lebensjahr; schlecht genährte Kinder, welche an eczematösen Gesichtsausschlägen leiden, scheinen besonders disponirt zu sein. Nach dem dritten Lebensjahr wird die Disposition geringer, und verliert sich später immer mehr.

Die Contagiosität der Krankheit ist ausser Zweifel, wahrscheinlich ist nicht einmal eine directe Inoculation der infectiösen Secrete in die Conjunctiva nothwendig. Geschieht eine solche Inoculation, so ist nicht immer wieder Diphtheritis die Folge, ebenso wie auch Infection mit blennorrhoischen Secreten nicht immer Blennorrhöe zur Folge hat, sondern auch zu Diphtheritis führen kann. Klima und Witterung haben einen entschiedenen Einfluss auf die Häufigkeit der Diphtheritis. Im nördlichen Deutschland ist die Diphtheritis eine häufige Erscheinung, während z. B. in Wien*) dieselbe zu den seltensten Augenkrankheiten gehört.

Die Therapie hat, wie bei acuter Blennorrhöe, als erste Aufgabe die, bei einseitiger Affection das andere Auge durch einen Schutzverband sicher zu stellen, was freilich nicht immer gelingt.

Im Beginne der Krankheit ist die Behandlung streng antiphlogistisch und stehen Eisumschläge in erster Linie. Doch kommen Fälle vor, in welchen Eisumschläge nicht vertragen werden, warme Umschläge dagegen günstiger wirken.

Von sonstigen Mitteln werden empfohlen, reichliche Blutentziehungen durch Blutigel, Spaltung der äussern Lidcommissur (von Graefe**); tiefe Incision der diphtheritisch infiltrirten Conjunctival-

*) Bericht über die Wiener Augenklinik. Wien 1867, pag. 44.

**) Arch. f. Ophth. Bd. VI. 2. pag. 123.

partie (Jacobson*), schnelle Mercurialisation durch Calomel und Einreibungen von unguent. mercuriale (v. Graefe).

Dass jede Cauterisation der Conjunctiva während des diphtheritischen Stadiums absolut und unbedingt zu verwerfen ist, darüber besteht gar kein Zweifel, und es müssen überhaupt die Indicationen für die Anwendung der caustischen Behandlung hier noch sorgfältiger erwogen werden als bei Blennorrhöe. Erst dann, wenn die diphtherithische Infiltration vollständig aufgesogen ist, die Schleimhaut geschwellt, aber schlaff erscheint und eitriges Secret liefert, ist eine locale Behandlung derselben indicirt, welche aber ebenfalls zunächst mit dünnen Argent. nitricum Lösungen ($\frac{1}{2}$ bis 1 pCt.) begonnen wird, und erst allmählig auf 2 bis 3 pCt. übergeht. Im übrigen gelten hierfür die oben angedeuteten Regeln.

In den Fällen in welchen die Krankheit sofort aus dem ersten Stadium in Genesung übergeht, ist überhaupt gar keine locale Behandlung der Conjunctiva indicirt.

Die Behandlung der Hornhautaffectionen ist ganz so wie bei Blennorrhöe.

Schwellung der Conjunctivalfollikel.

Häufig sieht man in der Conjunctiva, besonders in der temporalen Hälfte der Uebergangsfalte des untern Lids kleine, helle, halbdurchscheinende, oberflächlich liegende, leicht prominente Bläschen. Sie können an Zahl sehr gering sein, und lediglich auf das untere Lid beschränkt bleiben; bei grösserer Anzahl treten sie auch im obern Lid auf, und zwar dann zuerst in der Nähe des medialen Augenwinkels, oder sie können so reichlich werden, dass sie die ganze Conjunct. palpebrarum einnehmen. Sie sind dann gewöhnlich im Tarsaltheil der Lider klein und spärlicher, in den Uebergangsfalten reichlich, so dass sie perlschnurartig aneinander gereiht erscheinen, und in mehreren Reihen hintereinander liegen. Die grösseren dieser Körper sind oval mit parallel der Lidspalte gestellter Längsachse, und erreichen einen Durchmesser von etwas mehr als 1 Mm. Häufig finden sich bei so reichlicher Entwickelung einige ebensolche Bläschen auch auf Conjunctiva sclerae nahe der Uebergangsfalte.

Als anatomische Grundlage dieser sogenannten „vesiculären Granulationen“ wurden von Stromeyer**) die geschlossenen Follikel

*) Arch. f. Ophth. B. VI. 2. pag. 203.
**) Deutsche Klinik 1859, pag. 247.

der Conjunctiva bezeichnet. Da jedoch neuerdings diese Ansicht zweifelhaft zu werden schien, so habe ich wiederholt Gelegenheit genommen, frisch excidirte schmale Streifen der Conjunctiva darauf hin zu untersuchen. Prof. W. Krause, dessen genaue Untersuchungen über diesen Gegenstand viel zur Kenntniss dieser Gebilde beigetragen haben, hatte die Freundlichkeit, die meisten dieser Präparate gleichfalls einzusehen, und wir können daher erklären, dass es sich in diesen Fällen um eine Schwellung der Conjunctivalfollikel handelte. Dieselben erscheinen bekanntlich unter dem Microscop als eiförmige oder kugelige, mit einer bindegewebigen Hülle umgebene Körper, deren Flächenausdehnung im Normalzustand 0,5 Mm. selten überschreitet. Als Bestandtheile der Follikel erkennt man ausser der undeutlich faserigen Hülle ein aus feineren und stärkeren Bindegewebsbalken zusammengesetztes Fasernetz, in dessen Maschen Lymphkörperchen und freie Kerne liegen. Die Lymphfollikel sind ausserdem durchzogen von feinen Capillaren, die mit dem die Hülle umspinnenden Gefässnetze zusammenhängen. Auch Nervenfasern finden sich in geringer Anzahl. Endlich wurde zwischen den Follikeln und auf denselben, von Frey ein reiches Lymphgefässnetz nachgewiesen, so dass die Zusammengehörigkeit dieser Gebilde mit dem Lymphgefässsystem nicht zu bezweifeln ist.

Besonders zu erwähnen ist der Umstand, dass die Conjunctivalfollikel bei der anatomischen Untersuchung, in der Regel nur in geringer Anzahl gefunden werden, während wir manchmal bei Lebzeiten die ganze Conjunctiva damit bedeckt sehen. Dennoch ist daraus eine Neubildung dieser Follikel nicht mit Sicherheit zu erschliessen, denn es brauchen eben nicht alle Follikel, welche überhaupt vorhanden sind, unter allen Umständen anatomisch nachweisbar zu sein. Offenbar nämlich hängt das deutliche Hervortreten dieser Gebilde überhaupt, nicht bloss in der Conjunctiva, sondern z. B. auch in den Darmwandungen, auch unter physiologischen Verhältnissen, von nicht vollständig bekannten Bedingungen ab. Auf dieser Wandelbarkeit ihrer Erscheinung beruht zum Theil jene Ansicht, welche die Lymphfollikel nicht für physiologische Organe, sondern für pathologische Producte erklärt. Directe Beweise für letztere Ansicht liegen nicht vor. Wenn man freilich überall da, wo Conjunctivalfollikel nachweisbar sind, von Trachom redet, und den Beweis für das Vorhandensein von Trachom eben in der Gegenwart der Follikel sieht, so hat dieses Verfahren vielleicht den Vortheil eines bequemen Raisonnements, sonderlich förderlich ist es aber weder für unsere Kenntniss der Conjunctivalfollikel, noch für die Lehre vom Trachom. Das wenigstens ergiebt die klinische Untersuchung mit Bestimmtheit, dass

Schwellung der Conjunctivalfollikel vorhanden sein, und lange Zeit bestehen kann, ohne dass auch nur eine Spur von Trachom sich entdecken lässt, oder sich im Laufe der Zeit entwickelt.

Die Ursachen dieser Follikularschwellung scheinen meistens in ungünstigen hygienischen Verhältnissen zu liegen; sie ist auch bei Individuen nicht selten, welche, sonst günstig situirt, sich nur zeitweilig in überfüllten Localen, z. B. ungenügend ventilirten Schulzimmern aufhalten, oder gar in überfüllten Schlafräumen, in Kasernen, Waisenhäusern, Pensionsanstalten u. s. w. die Nächte zubringen. Dieselben Umstände begünstigen natürlich in gleicher Weise die contagiöse Verbreitung einer, bei einem dieser Individuen aus denselben Ursachen oder auch zufällig, zum Ausbruch kommenden Conjunctivitis mit schleimig-eitrigem Secret. Häufig genug sind, was allerdings nie der Fall sein sollte, durch gemeinschaftliche Benutzung von Waschgefässen, Handtüchern u. s. w. hinreichende Gelegenheiten zu directer Inoculation gegeben. Aber auch wo dies nicht stattfindet, kann eine endemische Ausbreitung der Krankheit vorkommen, welche sich nur durch die Annahme eines Luftcontagiums erklären lässt.

Der Verlauf gestaltet sich ziemlich verschieden. Einfache Schwellung der Conjunctivalfollikel kann trotz aller therapeutischen Bemühungen lange Zeit unverändert fortbestehen; manchmal sieht man sie beim Gebrauch adstringirender Augenwässer (z. B. Zinc. sulfur. $\frac{1}{4}$ pCt.) allmählig verschwinden.

Die mit diesem Zustand verbundenen anderweitigen Symptome hängen grösstentheils vom Verhalten der Schleimhaut ab. Manchmal haben die Patienten gar keine Beschwerden, und man findet die Follikel nur als zufällige Befunde. In anderen Fällen zeigt die Schleimhaut die Zeichen einer einfachen Hyperämie und es sind dann Klagen über Brennen und Stechen in den Augen, besonders beim Arbeiten, sowie, vielleicht Morgens beim Erwachen, eine leichte Verklebung der Lidränder vorhanden. Auch wenn die ganze Conjunctiva der Lider mit geschwollenen Follikeln bedeckt ist, brauchen die Symptome nicht über diese Erscheinungen hinausgehen. Es scheint indessen, dass Schwellung der Follikel die Conjunctiva entzündungsfähiger macht, und so viel ist sicher, dass alle Conjunctivalentzündungen unter diesen Umständen hartnäckiger sind. Uebrigens können alle Formen von Conjunctivitis, chronische Hyperämie, Conjunctivitis simplex oder blennorrhoica, auch phlyctänuläre Conjunctivitis am Hornhautrand u. s. w. sich mit Schwellung der Conjunctivalfollikel compliciren.

Ein eigenthümliches Krankheitsbild entwickelt sich, wenn zu einer präexistirenden Schwellung der Follikel eine stärkere entzündliche Schleimhautschwellung mit schleimig-eitriger Secretion sich hinzugesellt. Es verschwindet dann zunächst die helle, durchsichtige Färbung, welche die Follikel früher auszeichnete, hauptsächlich deshalb, weil die sie bedeckende Schleimhaut undurchsichtiger wird; auch ihre scharfe Begrenzung und deutliche Prominenz geht wegen der Schwellung der Schleimhaut verloren; immerhin aber erkennt man noch anf den Falten, in welche die verdickte Conjunctiva sich legt, Andeutungen der Follikel. Besonders in solchen Fällen, in denen bei beiderseitiger Follikelschwellung die Conjunctivitis einseitig auftritt, ist der Vergleich beider Augen sehr instructiv.

Fälle, in welchen zu einer nachweisbar präexistirenden Follicularschwellung eine acute, leicht blennorrhoische Conjunctivitis hinzutritt, dürften schwer zu unterscheiden sein von denen, welche man als „acute Granulationen“ zu bezeichnen pflegt. Man findet neben den Erscheinungen einer heftigen Augenentzündung die Oberfläche der Schleimhaut mit kleinen, kugeligen Prominenzen besetzt, welche auf dem Tassaltheil kleiner und sparsamer, in der Uebergangsfalte grösser und reichlicher sind. In heftigeren Fällen sind die Lidränder geröthet und geschwollen; die Hyperämie der Schleimhaut ist nicht selten so stark, dass schon beim Ectropioniren oder bei leichtem Berühren Blutungen erfolgen; die Conjunctiva bulbi ist manchmal durch einen serösen Erguss aufgetrieben, und als besondere Eigenthümlichkeit ist vielleicht der Umstand zu erwähnen, dass die Cornea sich häufig von einer dichten Injectionsröthe radiär zu ihrem Rande gerichteter, feiner, tiefliegender Gefässe umgeben zeigt. Das Secret ist anfänglich dünnflüssig, aus reichlichen Thränen mit untermischten Schleimcoagulis zusammengesetzt, später spärlicher und schleimig-eitrig. Die Neigung zu Hornhautaffectionen ist dieselbe wie bei blennorrhoischen Processen, welche mit gleicher Heftigkeit auftreten.

Es versteht sich von selbst, dass es niemals Aufgabe der Therapie sein kann, etwa die Conjunctivalfollikel durch Aetzmittel zerstören zu wollen. Die locale Behandlung richtet sich vielmehr fast ausschliesslich nach dem Verhalten der Schleimhaut. Ist nur einfache Hyperämie derselben vorhanden, so empfiehlt sich möglichster Aufenthalt in frischer Luft, häufiges Waschen der Augen mit kaltem Wasser, Augendouche u. s. w. Bei gleichzeitiger abnormer Secretion leicht adstringirende Augenwässer (Zinc. sulfur. oder Plumb. acet. neutr. in etwa $\frac{1}{4}$ pCt. Lösung).

Complication der Follikularschwellung mit erheblicherer blennor-

rhoischer Schwellung der Schleimhaut erfordert zunächst ein antiphlogistisches und kühlendes Verfahren, später Cauterisation mit Argent. nitricum in 1 bis 3 pCt. Lösung. Doch muss der Uebergang zur caustischen Behandlung mit grosser Vorsicht geschehen, da übereilte und starke Aetzungen leicht zu gefährlichen Exacerbationen Veranlassung geben; ebenso sind die Cauterisationen zu unterlassen, und durch ein antiphlogistisches Verfahren zu ersetzen, sobald im Verlauf der Behandlung aus irgend einer Ursache intercurrente Entzündungen eintreten. Nach Ablauf derselben ist dann die caustische Behandlung wiederum vorsichtig aufzunehmen. Breiten sich die oben erwähnten Conjunctivalleiden in Schulen, Kasernen u. s. w. endemisch aus, so ist strenge Sonderung der Gesunden von den Erkrankten, und für beide die sofortige Abstellung der meistens vorhandenen hygienischen Missstände die erste Indication.

Trachom.

Es könnte auf den ersten Anblick auffallend erscheinen, dass über eine so häufige Krankheit, wie das Trachom, noch keineswegs ein allgemeines Einverständniss erzielt ist, doch handelt es sich hier um dieselbe Erscheinung, welche auch in anderen Gebieten der Medicin aus denselben Ursachen zu Tage tritt. Wie ganz anders z. B. würde sich die Lehre von der Syphilis ausnehmen, wenn es möglich wäre, jeden einzelnen Fall während seines ganzen Verlaufes zu verfolgen. Ebenso erklären sich die vielfachen Lücken und Unklarheiten, welche unsere Kenntniss des Trachoms immer noch darbietet, daraus, dass nicht nur die Gelegenheit zu pathologisch-anatomischer Untersuchung, zumal frischer Fälle, sich nur sehr selten bietet, sondern dass auch, was noch schlimmer ist, sogar die klinische Beobachtung häufig unvollständig bleibt. Wegen des eminent chronischen Verlaufes ist es in der Regel nicht möglich, einen und denselben Fall von Anfang bis zu Ende zu beobachten. Die hieraus sich ergebenden Schwierigkeiten werden noch dadurch vergrössert, dass Processe, welche anfänglich ziemlich verschieden aussehen, schliesslich zu demselben Resultat: Verschrumpfung der Conjunctiva nebst dem Tarsus und zu pannöser Trübung der Cornea, führen können. Im allgemeinen nämlich müssen wir alle Fälle, welche mit unscheinbarem Anfang und langsamen Verlauf schliesslich zu Verschrumpfung der Conjunctiva führen, dem Trachom zurechnen.

In vielen Fällen entwickelt sich das Trachom auf folgende Weise:

Man findet anfänglich die Conjunctiva in ihrer ganzen Ausdehnung übersät von kugeligen, mit breiter Basis aufsitzenden, gelblich opalescirenden Körnern, welche so dicht gedrängt stehen können, dass die Conjunctiva dadurch das oft erwähnte „froschlaichartige Ansehen“ gewinnt. Beim Ectropioniren des Lides springt dann die Uebergangsfalte in Gestalt mehrerer, dicht mit Trachomkörnern besetzter Wülste hervor. Dieselbe Veränderung kann auch eine erhebliche Volumsvermehrung der plica semilunaris bedingen, welche sich dann in Gestalt einer gelblichen Falte vor die Thränencarunkel vorschiebt. Auch an der Conjunctiva sclerae, nahe der Uebergangsfalte, pflegen einzelne versprengte Körner vorzukommen.

Trägt man eine oder die andere dieser kugeligen Hervorragungen, zum Zwecke einer microscopischen Untersuchung, mit der Scheere ab, so findet man eine unmittelbar unter dem Epithel gelegene Anhäufung von Zellen, welche ganz den Character von Lymphkörperchen oder weissen Blutkörperchen darbieten; zwischen denselben einzelne blutführende Gefässe mit sehr zarten Wandungen, und an der Oberfläche, dicht unter dem Epithel, gewöhnlich eine Anzahl fettig zerfallender Zellen, welche möglicher Weise den gelblichen Glanz dieser Trachomkörner bedingen. Kleinere Körper dieser Art von etwa 1 Mm. Grösse, welche ich gelegentlich untersuchte, zeigten sich durch eine geschlossene Bindegewebshülle vom Nachbargewebe abgegrenzt und durften daher als Lymphfollikel aufgefasst werden — in der Regel aber fehlt diesen Gebilden, zumal den grösseren, gerade das, was den Follikel als selbstständiges Organ characterisirt, nämlich die ihn gegen das Nachbargewebe abgrenzende Bindegewebshülle. Jene lymphoiden Zellen, deren Anhäufung die gelblichen Körner bilden, finden sich nämlich keineswegs auf diese beschränkt. Die Zellen gehen vielmehr ohne deutliche Unterbrechung in das umgebende Conjunctivalgewebe über, und sind dort nur weniger zahlreich vorhanden. Es erklärt sich hieraus, dass man nicht gerade selten grössere Strecken des Conjunctivalgewebes mit dieser gelblich-grauen Masse infiltrirt findet, auch ohne dass die eben erwähnten Trachomkörner vorhanden sind.

Dieser Zustand kann bestehen, ohne sich dem Patienten durch irgend welche Erscheinungen zu verrathen. Meistens aber scheinen früher oder später Entzündungsanfälle aufzutreten, in deren Verlaufe sich häufig eine Hornhauterkrankung (Pannus trachomatosus) entwickelt. Dennoch ist dieser Zustand einer vollkommenen Heilung fähig. Ich habe Fälle, in welchen die Conjunctiva den eben beschriebenen macroscopischen und microscopischen Befund und die Cornea einen erheblichen Pannus trachomatosus zeigte, so vollständig

heilen sehen, dass in der Conjunctiva keine nachweisbaren Veränderungen, in der Cornea nur eine oberflächliche diffuse Trübung übrig blieb. Doch scheint ein derartig günstiger Verlauf nur selten vorzukommen.

Die intercurrenten Entzündungen treten häufig mit grosser Heftigkeit auf. Es entsteht in kurzer Zeit eine starke Anschwellung des Lides, die äussere Haut desselben ist geröthet, glänzend, heiss, die Conjunctiva geschwollen, glatt, glänzend, intensiv geröthet, die Secretion profus, wesentlich aus Thränen und etwas beigemischten Schleim bestehend, häufig ist gleichzeitig Keratitis vorhanden. Die Augen sind gegen Licht sehr empfindlich, der Kopf wird vorn übergebeugt gehalten, jeder Versuch, die Lidspalte gewaltsam zu öffnen, ist äusserst schmerzhaft, verursacht heftigen Lidkrampf und ein gewaltsam abwehrendes Drängen des Kopfes nach unten. Untersucht man, nachdem die intensiven Entzündungserscheinungen nachgelassen haben, die Conjunctiva genauer, so findet man dieselbe, besonders gewöhnlich im Tarsaltheil des obern Lids, in einem Zustande, welcher ganz an das Aussehen einer granulirenden Wundfläche erinnert. Sie ist mit wuchernden Knöpfen bedeckt, welche äusserst hyperämisch und schmerzhaft sind und bei geringer Berührung leicht bluten.

Ob der Entwicklung dieses Zustandes die vorher erwähnte froschlaichähnliche oder diffuse Infiltration der Schleimhaut immer vorhergehen muss, lässt sich nicht feststellen, da viele Patienten erst in diesem Stadium zur Behandlung kommen.

Hat sich die Krankheit einmal bis zu diesem Stadium entwickelt, so erfolgt stets Narbenbildung und Verschrumpfung der Conjunctiva in mehr oder weniger hohem Grad. Die Conjunctiva erscheint dann glatt, aber nicht mehr sammetartig weich, wie eine normale Schleimhaut, sondern etwa in derselben Weise verändert wie die äussere Haut bei ausgedehnter oberflächlicher Narbenbildung. Dichtere Züge narbigen Gewebes finden sich gewöhnlich im Tarsaltheil des obern Lids parallel dem Lidrande und etwa 2 Mm. davon entfernt. Auch die Uebergangsfalte ist glatt und verkürzt, so dass, wenn man bei ectropionirtem unteren Lid nach oben blicken lässt, einzelne verticale Falten sich zwischen Conjunctiva palpebrarum und sclerae ausspannen. (Ebenso am obern Lid beim Blick nach unten.) Der Lidrand und die Cilien können dabei normal bleiben, in der Regel aber beschränkt sich die Verschrumpfung nicht auf die Conjunctiva, sondern erstreckt sich auch mit auf den Tarsus. Zunächst verstreicht dabei die innere Lidkante, sie wird abgerundet und verschwindet endlich vollständig. Schon hierdurch erhalten die Cilien eine abnorme Richtung, noch mehr aber durch die Verkrümmung des Tarsus. Derselbe wird sowohl

in verticaler als in horizontaler Richtung zu stark gewölbt, und da die Krümmung ihre Concavität dem Bulbus zukehrt, so erscheint die nach vorn gerichtete Convexität leicht als eine Schwellung des Lidrandes; die Betrachtung der innern Lidfläche genügt, diesen Irrthum aufzuklären. Durch die Erkrankung des Haarwurzelbodens leidet auch die Ernährung der Cilien, sie werden ersetzt durch einen schlecht entwickelten Nachwuchs dünner Härchen, welche häufig auch an abnormen Stellen und in unregelmässiger Richtung hervorsprossen, gegen die Hornhaut gerichtet sind, und eine andauernde mechanische Reizung derselben unterhalten. Die Folge davon kann nun wieder eine krampfhafte Contraction der Lidrandportion des Orbicularis sein, welche die Cilien vollständig nach innen umschlägt (Trichiasis, Distichiasis und Entropium).

Ob der Verschrumpfung der Conjunctiva immer ein Zustand von Wucherung vorausgegangen sein muss, lässt sich ebenfalls nicht mit Bestimmtheit behaupten.

In den schlimmsten Fällen endlich wird die Verschrumpfung so hochgradig, dass die Conjunctiva den Character einer Schleimhaut vollständig verliert. Durch Obliteration der Ausführungsgänge der Thränendrüse, der Tarsal-, Haarbalg- und Conjunctivaldrüsen werden alle Organe vernichtet, welche zur Befeuchtung der Schleimhaut dienen; ihre Epithelien trocknen ein, sie erscheint daher grau, epidermisartig, und derselbe Zustand ist auch auf der Cornea vorhanden, welche dabei natürlich völlig undurchsichtig wird. Manchmal ist die Schrumpfung der Schleimhaut eine so beträchtliche, dass die Lidränder bis dicht an den Hornhautrand herangezogen sind, und ein Conjunctivalsack demnach überhaupt nicht mehr existirt. Man bezeichnet diesen Zustand von Atrophie und Vertrocknung der Conjunctiva als Xerosis. Hyp. Xerophthalmia.

Eine besondere Besprechung verdient noch die bei Trachom so häufige Erkrankung der Cornea. Die hin und wieder noch geäusserte Ansicht, welche die Betheiligung der Cornea lediglich als eine mechanische Folge der Trichiasis oder der Rauhigkeit der inneren Lidfläche betrachtet, wird durch die tägliche Erfahrung widerlegt. Pannus trachomatosus kommt vor, und noch dazu gar nicht selten, bei ganz normalem Lidrande und auch ohne das Vorhandensein von Unebenheiten an der inneren Lidfläche.

Häufig entwickelt sich vom oberen Hornhautrande aus eine Trübung und Vascularisation der Cornea; grosse Gefässstämme treten von der Conjunctiva sclerae her in die oberflächlichen Hornhautschichten hinein und verästeln sich hier, während das Gewebe der Cornea, so weit als die Vascularisation reicht, und gewöhnlich noch

etwas weiter nach unten, grau getrübt erscheint, und nicht selten auch mit einer grossen Anzahl feiner, etwas heller gefärbten grauen Pünktchen durchsetzt ist. Ihre Oberfläche erweist sich dabei, wenn man sie mit focaler Beleuchtung untersucht, gewöhnlich uneben, wie mit vielen feinen Nadelstichen gestippt, oder auch von ausgedehnteren flachen Substanzverlusten eingenommen. Je länger der Process dauert, um so tiefer nach unten erstreckt sich die Trübung, bis endlich auf diese Weise die ganze Cornea ihre Durchsichtigkeit eingebüsst hat. Man hat für diese Form des Pannus ein etwas zu grosses Gewicht auf den Umstand gelegt, dass die Gefässentwickelung vom oberen Hornhautrand aus stattzufinden pflegt, und sich von hier aus nach unten erstreckt. Pannöse Trübung und Vasicularisation des oberen Hornhautabschnitts kommt auch ohne Trachom vor, und ist auch bei Trachom nur so lange characteristisch, als der Pannus nur den kleineren Theil der Cornea einnimmt. Je mehr aber die Vascularisation sich über die Hornhaut ausbreitet, um so mehr verwischt sich dieses Kennzeichen, indem dann von allen Punkten des Hornhautrandes aus sich Gefässanastomosen entwickeln können.

Noch mehr ist dies bei einer anderen Entstehungsweise des Pannus der Fall. Es kommen nämlich sehr häufig bei Trachom, mit und ohne präexistirenden Pannus, circumscripte Hornhautinfiltrate vor, welche vollständig den Character der Keratitis phlyctaenulosa zeigen. Dieselben sind anfänglich stark gebläht, über das Niveau der umgebenden Hornhaut erhaben, grau gefärbt und von einer diffus getrübten Zone umgeben. Im weiteren Verlauf wird zunächst der prominente Theil des Infiltrats abgestossen, es entsteht ein kleines Hornhautgeschwür, welches perforiren und vordere Synechie der Iris veranlassen kann; seltener kommen ausgedehnte ulceröse Zerstörungen der Cornea mit grösserem Prolapsus iridis zu Stande. Häufig unterhalten derartige Infiltrate und Geschwüre einen lange dauernden Reizzustand, werden vom Hornhautrande aus vascularisirt, und veranlassen so durch Wiederholung desselben Processes ebenfalls eine pannöse Trübung.

Gleichzeitig kann sich die in der Cornea unterhaltene Hyperämie auch auf die Iris ausdehnen, und eine Complication mit Iritis herbeiführen, welche dann eben wegen der Hornhauttrübung schwer zu erkennen ist. Meistens aber ist die Cornea noch durchscheinend genug, um bei Anwendung von Atropin und focaler Beleuchtung, etwa vorhandene Verwachsungen zwischen Pupillarrand und Linsenkapsel sehen zu lassen.

Die pathologisch-anatomischen Veränderungen der Cornea bei Pannus trachomatosus, bestehen neben der Gefässneubildung in reich-

licher Production spindelförmiger Zellen. Ritter*) fand diese Zellenneubildung unter der vorderen Grenzschicht der Hornhaut und in der Nähe der Sclerotica bis dicht an die Descemet'sche Membran reichend, während im Centrum die getrübte Schicht etwa $\frac{1}{8}$ der Dicke der Cornea einnahm und sich von dem darunter liegenden normal erscheinenden Theile scharf abgrenzte. In einem von mir untersuchten Falle von hochgradigem und schon lange bestehendem Pannus trachomatosus, war die vordere elastische Lamelle durch zahlreiche oberflächliche Geschwüre, welche zum Theil bereits wieder mit neuen Epithelien ausgefüllt waren, fast vollständig zerstört, die getrübte Partie nahm etwa $\frac{1}{3}$ der Hornhautdicke ein, und bestand ganz wie in dem von Ritter beschriebenen Falle aus dichtgedrängten spindelförmigen Zellen, zwischen welchen sich nur schmale Züge durchsichtiger Intercellularsubstanz hinzogen.

Diese Verdünnung der Intercellularsubstanz erklärt es, dass in manchen Fällen von Pannus trachomatosus die Cornea eine abnorme Wölbung annimmt.

Die Ursachen des Trachoms sind hauptsächlich in ungünstigen hygienischen Verhältnissen zu suchen. Schlecht ventilirte, überfüllte Wohnräume (übervölkerte Häuser, Casernen, Schulen, Fabriken u. s. w.) können sowohl bei vorher gesunder Conjunctiva Trachom erzeugen, als jeder einige Zeit anhaltenden Conjunctivalentzündung einen trachomatösen Character geben. Aber auch Keratitisformen, besonders diejenigen, welche wie meistens die phlyctänulären Processe ebenfalls häufig auf ungünstigen hygienischen Verhältnissen beruhen, können sich unter dem Einfluss der genannten Schädlichkeiten mit Trachom compliciren. Die Contagiosität des bei acut entzündlichen Anfällen gelieferten Secrets ist unzweifelhaft. Die inoculirte Conjunctivitis kann nun mit sehr verschiedener Heftigkeit auftreten, und ebenso gut auch einen blennorrhoischen Character annehmen; meistens aber dürfte zugleich mit der Inoculation auch die Einwirkung der oben genannten Schädlichkeiten stattfinden, und der trachomatöse Character der Conjunctivitis dadurch bedingt werden.

Bei Kindern kommt Trachom durchschnittlich seltener vor als bei Erwachsenen. Die von einigen Autoren behauptete Immunität des kindlichen Alters gegen Trachom findet jedoch nicht statt.

Bemerkenswerth ist, dass ausserdem auch noch geographische Ursachen einwirken. Niederungen und feuchter Boden scheinen das Trachom zu begünstigen, während in gebirgigen Gegenden Trachom

---

*) Arch. f. Ophth. Bd. VI. 1. pag. 355.

erheblich seltener vorkommt: die Schweiz z. B. soll von Trachom ganz frei sein.

Verlauf und Ausgang gestalten sich für eine Anzahl leichterer trachomatöser Erkrankungen ziemlich günstig. Die Affection heilt spontan oder unter geeigneter Behandlung, ehe sich narbige Schrumpfung der Conjunctiva oder pannöse Keratitis entwickelt hat. In anderen Fällen kommt der Process erst zum Stillstand, nachdem die Conjunctiva in Folge eines leichteren Grades von Verschrumpfung eine Verkleinerung ihrer Fläche erfahren, und ein eigenthümlich glattes Ansehen angenommen hat. Ist der Lidrand und die Richtung der Cilien dabei normal geblieben, so sind manchmal gar keine Beschwerden mit diesem Zustand verbunden, in anderen Fällen leiden solche Patienten an häufig recidivirenden Conjunctivalhyperämien. Hat sich dagegen Trichiasis und Entropium entwickelt, so unterhält die dadurch bedingte andauernde mechanische Reizung der Cornea und Conjunctiva einen fortwährenden Entzündungszustand. Glücklicherweise lassen sich die meisten dieser Fälle auf operativem Wege in einen erträgliche Zustand überführen.

Endlich kommt es manchmal nicht einmal zu einer relativen Heilung. Die Patienten sind auch nach narbiger Schrumpfung der Conjunctiva ihr ganzes Leben lang recidivirenden Entzündungen ausgesetzt, welche bald von der Conjunctiva, bald von der Cornea ausgehen. Meistens erfolgt dann unheilbare Erblindung durch dichte Trübung oder Ulceration der Cornea, oder auch durch xerotische Verschrumpfung des ganzen Conjunctivalsackes.

Therapie. In erster Linie sind die hygienischen Verhältnisse so viel als möglich zu bessern, und alle Maassregeln zu treffen, um eine Weiterverbreitung der Krankheit zu verhüten.

Die locale Behandlung der Schleimhaut richtet sich ganz nach dem Zustande derselben, und es können daher alle bei Conjunctivalentzündungen überhaupt verwendbaren Mittel, auch beim Trachom ihre Anwendung finden. Vor allem aber hüte man sich vor der Idee, die über die Conjunctivalfläche emporwachsenden Unebenheiten durch Aetzmittel zerstören zu wollen. Die Anwendung sämmtlicher localen Mittel kann nur den Zweck haben, die Ernährung der Schleimhaut umzustimmen und zu normalisiren, jede zerstörende Wirkung muss sorgfältig vermieden werden.

In denjenigen Fällen von Trachom, welche die oben beschriebene eigenthümliche gelbgraue Einlagerung in die Schleimhaut darbieten, oder in welchen die Conjunctiva von hyperämischen, leicht blutenden Unebenheiten besetzt ist, ist Cuprum sulfur. das souveräne Mittel.

Recht zweckmässig ist die von Warlomont*) empfohlene concentrirte Auflösung von Cupr. sulf. in Glycerin (1 : 9), welche mit einem Pinsel aufgetragen, und dann sofort wieder abgewaschen wird. In den meisten Fällen sieht man dabei eine rasche Besserung eintreten. Meistens ist es zweckmässig, eine Augensalbe aus Cuprum sulf. mit Ung. Glycerini (0,1—0,15 : 10,0) noch längere Zeit fortgebrauchen zu lassen. Wird die Cuprum-Glycerinlösung nicht vertragen, oder hat sie nicht den gewünschten Erfolg, so kommt zunächst eine 1—2 pCt. Lösung von Argent. nitricum in Betracht; noch milder wirken Lösungen von Plumb. acet. neutr. (1—2 pCt.) oder Acidum tannicum von derselben Concentration. Manchmal ist die Conjunctiva so empfindlich, dass überhaupt keine localen Mittel vertragen werden, indem jede derartige Application eine Erhöhung des Reizzustandes verursacht. Es empfiehlt sich dann die Anwendung feuchter Wärme als Fomentationen, Cataplasmen oder auch in Gestalt von warmen, gegen die Augen geleiteten Dämpfen. Tritt bei diesem Verfahren eine reichlichere schleimig-eitrige Secretion ein, so kann man dann mit der Anwendung milder localer Mittel beginnen.

Ist in den späteren Stadien des Trachoms, bei bereits abgeglätteter und narbig verschrumpfter Schleimhaut, Hyperämie und schleimig-eitrige Secretion der Conjunctiva vorhanden, so passen nur mildere locale Mittel, Argent. nitric. (1 pCt.) oder Plumb. acet. (1—2 pCt.) oder Augenwässer von Zinc. sulf. oder Plumb. acet. ($\frac{1}{4}$ pCt.). Trichiasis und Entropium sind, wie erwähnt, auf operativem Wege zu beseitigen. Haben dagegen nur einzelne wenige Cilien eine abnorme, gegen die Cornea gewendete Richtung, so ist es zweckmässiger, dieselben so oft als nöthig einzeln auszuziehen.

Der Pannus trachomatosus zeigt sich meistens direct abhängig vom Verhalten der Conjunctiva, und bessert sich zugleich mit derselben. Andererseits kommt es aber doch vor, dass die Conjunctiva, durch Narbenbildung in ihrer Flächenausdehnung verkleinert, aber ganz glatt und ohne entzündliche Reizung sich vorfindet, während der Pannus unverändert fortbesteht. Es hat keinen Zweck in diesen Fällen die Conjunctiva fortgesetzt mit den üblichen localen Mitteln zu behandeln, der Angriffspunkt der Therapie ist möglichst direct auf die Cornea zu verlegen. Für solche Fälle also, in welchen nach rückgängigem Conjunctivalleiden die Keratitis pannosa hartnäckig fortbesteht, ist ein sehr zu empfehlendes Mittel die Anwendung des Pulverisateurs. Mittelst des Siegl'schen Pulverisateurs, dessen Glascylinders sich etwa 15 bis 20 Cm. vom Auge zu befinden hat, wird

*) Klinische Monatsbl. f. Augenh., pag. 490.

die Cornea einige Minuten lang der Einwirkung einer im Nebeldampfe der Apparate zerstäubten einprocentigen Lösung von Cuprum sulfur. ausgesetzt. Manchmal thut auch eine verdünnte Lösung von Tinct. Opii (1 : 3 Theile aqua destillat.) recht gute Dienste.*) Häufig wird durch die Keratitis ein anhaltender Reizzustand unterhalten, welcher die Anwendung von Atropin erfordert. Erfolgen im späteren Verlaufe bei bereits narbig geschrumpfter Conjunctiva häufige, von Keratitis abhängige Reizzustände. so ist manchmal rothe Präcipitatsalbe (Hydrarg. praecip. flav. 0,1, Ung. Glycerini 10,0) ganz zweckmässig.

Als letztes Mittel gegen die schwersten Fälle von Trachom ist die Inoculation blennorrhoischer und gonorrhoischer Secrete in den Conjunctivalsack empfohlen worden. Es erfolgt danach eine blennorrhoische Entzündung, deren acutes Stadium 2—6 Wochen dauert, während ein chronisch-blennorrhoischer Zustand sich noch 2—20 Monate hinziehen kann. Eine andere Behandlung als einfache Reinlichkeit und fleissiges Auswaschen der Augen soll nicht stattfinden, denn gerade auf dem ungestörten Ablauf des blennorrhoischen Processes beruht die Zerstörung der trachomatösen Wucherungen und die Beseitigung des Pannus. Die Klärung der Hornhaut geschieht übrigens auch nur sehr langsam, so dass 1—2 Jahre vergehen können, ehe ein definitiver Effect erreicht ist. Das Verfahren wird empfohlen für Fälle, in welchen die Augenlider bedeckt sind mit dichten trachomatösen Wucherungen, und die Cornea derartig pannös getrübt ist, dass die Patienten nur noch Lichtempfindung haben, oder Finger zählen können. Ist noch ein Theil der Cornea ungetrübt, so ist Verschwärung desselben zu befürchten. Man wird daher auch in Fällen, in welchen bei einseitiger Erblindung das Sehvermögen des anderen Auges noch brauchbar ist, das Verfahren kaum anwenden dürfen, denn gar zu leicht erfolgt während der Dauer der inoculirten Blennorrhöe eine Infection des anderen, besseren Auges und für dieses ist dann die Gefahr, eben wegen des relativ oder auch ganz normalen Zustandes der Cornea, viel erheblicher, als für ein Auge, dessen Cornea bereits reichlich vascularisirt ist. Empfehlenswerth ist nach alledem das Verfahren nicht; es scheint nicht mehr zu leisten, als was sich auf weniger gefährliche Weise, durch kunstgerechte locale Behandlung der Conjunctiva, auch erreichen lässt.

Die Conjunctivalkrankheiten, welche beim Militair in epidemischer oder endemischer Weise auftreten, und gewöhnlich als Ophthalmia

*) Schenkl: Anwendung des Pulverisateurs bei Augenerkrankungen. Prager Vierteljahrschrift 1871, pag. 149. — Jules Cyr: Note sur la pulverisation appliquée aux maladies des yeux. Annales d'oculistique 1866, pag. 232.

militaris oder egyptiaca oder auch als ophthalmia granulosa bezeichnet werden, dürften sich unter die eine oder die andere der hier besprochenen Krankheitsgruppen einreihen lassen. Eine Verständigung über diesen Gegenstand ist deshalb so schwer zu erzielen, weil man als „Granulationen“ alle Unebenheiten überhaupt bezeichnet, welche sich über das Niveau der Conjunctiva erheben. Freilich bleibt man bei der klinischen Untersuchung häufig genug darüber in Zweifel, ob man geschwellte Follikel, infiltrirte Schleimhautfalten oder Excrescenzen aus dem Gewebe der Conjunctiva vor sich hat: aber auch die microscopischen Resultate stimmen wenig überein.

Während als anatomische Grundlage der sogenannten vesiculären Granulationen von Stromeyer*) die geschlossenen Follikel der Conjunctiva mit Recht bezeichnet wurden, sieht z. B. Preuss**) darin Entzündungsproducte, welche er mit den Papeln der äussern Haut vergleicht, und dem Virchow'schen „Granulationsgewebe“ der caro luxurians vollkommen gleichstellt. Freilich enthalten die von Preuss beigebrachten Angaben über den microscopischen Befund nichts, was nicht ebenso gut auf Lymphfollikel bezogen werden könnte, und die Angabe, dass „mehrmals, wenn eine solche Granulation mit der Scheere gefasst wurde, aus derselben eine dicke Pulpe, wie aus einem ausgedrückten Comedo, gleichsam aus einer Hülle herausplatzte“ macht es sogar wahrscheinlich, dass es sich wirklich um geschwollene Lymphfollikel handelte. Wenn nun Preuss weiterhin Bindegewebs-Neubildung, und endlich Schrumpfung als Umwandlung der Granulationen beschreibt, so ist gewiss nicht zu bezweifeln, dass solche Processe in der Conjunctiva häufig geschehen, es ist nur nicht wahrscheinlich, dass gerade die Lymphfollikel diese Umwandlung erfahren.

Die Schwierigkeit, welche hier vorliegt, besteht darin, dass die verschiedenen Gebilde, welche als Conjunctival-Granulationen bezeichnet werden, sich theils durch innere Umwandlung einer primären Formation aus einander, theils aus verschiedenen anatomischen Substraten neben einander entwickeln können. Dass letzteres in der That häufig geschieht, wurde in unserer Darstellung der Conjunctival-Krankheiten wiederholt angedeutet.

Blutergüsse unter die Conjunctiva sclerae kommen vor, theils in Folge traumatischer Veranlassungen, theils nach heftigen Anstrengungen (z. B. häufig beim Keuchhusten), theils ohne nachweisbare Ursachen. Sie verschwinden in Zeit einiger Tage von selbst.

---

*) Deutsche Klinik 1859, pag. 247.

**) Berliner klin. Wochenschrift 1869, pag. 438.

Seröse Anschwellung der Conjunctiva sclerae ist meistens nur ein Symptom anderweitiger Erkrankungen. Abgesehen von acuten Conjunctivalentzündungen kann z. B. heftige Iritis oder Choroiditis, Entzündung des orbitalen Fettgewebes u. s. w. von starker chemotischer Schwellung begleitet werden. Manchmal indessen entsteht ohne direct nachweisbare Ursache eine starke Anschwellung und Hyperämie der Conjunctiva sclerae, welche sich als eine prall gespannte dunkelrothe Geschwulst aus der Lidspalte vordrängt. In Zeit von 1 bis 2 Wochen kann sich diese, wenn man so sagen will, erysipelatöse Entzündung bei einfachem ruhigen Verhalten und Schutz der Augen gegen äussere Schädlichkeiten wieder zurückbilden.

Im Verlaufe der Variola können sich auf der Conjunctiva die characteristischen Pusteln entwickeln. Nach dem Abheilen hinterlassen sie gewöhnlich missfarbige Flecke.

Das Vorkommen von Lupus wurde bereits pag. 229 erwähnt.

Pemphigus der Conjunctiva ist eine sehr seltene Affection. Nur zwei Fälle*) sind bekannt, in welchen in Zusammenhang mit Pemphigus Eruption an andern Körperstellen, auch die Conjunctiva der Sitz dieser Krankheit war. Es bleiben danach stets Narben in der Conjunctiva zurück ganz so, als wenn die Schleimhaut durch ein starkes Aetzmittel zerstört worden wäre. Wiederholte Pemphigus-Ausbrüche werden daher durch Verschrumpfung der Conjunctiva und davon abhängige Trübung der Cornea für das Sehvermögen sehr bedenklich.

Fremde Körper im Conjunctivalsack haften meistens am Tarsaltheil des obern Lids, und veranlassen eine leicht kenntliche traumatische Conjunctivitis. Ihre Entfernung macht gar keine Schwierigkeiten.

Manchmal verbergen sich Stroh- oder Holzsplitter u. s. w. in der oberen Uebergangsfalte, und können dort merkwürdig lange verbleiben; sie veranlassen dann eine circumscripte Wucherung der Bindehaut, welche nach Entfernung des fremden Körpers wieder verschwindet.

Verbrennungen der Conjunctiva durch glühende Körper oder durch chemisch ätzende Substanzen veranlassen eine traumatische Conjunctivitis, welche in milderen Fällen bei einfach antiphlogistischer und kühlender Behandlung heilen, oder auch in irgend eine der oben geschilderten Conjunctivisformen übergehen kann. Tief eindringende Verbrennungen mit Zerstörung der Schleimhaut führen zu narbigen Verwachsungen und Symblepharonbildung.

---

*) White Cooper: Ophthalm. Hosp. Rep. 1858. No. 4, pag. 155. — Wecker: Klin. Monatsbl. f. Augenheilk. 1868, pag. 232.

Unter Pterygium versteht man eine Verdickung der Conjunctiva von dreieckiger Form, deren Basis gewöhnlich nach dem medialen Lidwinkel gerichtet ist, während die sehnig weiss glänzende, abgerundete Spitze der Hornhaut aufliegt. Meistens zeigt das Pterygium eine Anzahl nach der Spitze hin convergirender Gefässe.

Die Basis des Pterygium liegt bisweilen nur wenige Millimeter vom Hornhautrande entfernt; bei sehr langer Dauer und hoher Entwicklung der Affection, kann sie sich bis an die halbmondförmige oder Uebergangsfalte erstrecken, was wegen der geringen Dehnbarkeit des Pterygiums eine Beweglichkeits-Beschränkung zur Folge haben kann.

In der Nähe der Spitze zeigt das Pterygium scharf begrenzte und steil aufsteigende Ränder, welche in der Gegend des limbus conjunct. corneae häufig umgestülpt sind, so dass man mit einer feinen Sonde eine kurze Strecke weit zwischen Pterygium und Cornea eindringen kann. Nach der Basis hin verliert sich sowohl die scharfe Begrenzung des Pterygium als der steile Abfall seiner Ränder.

Der Zusammenhang zwischen dem Pterygium und den unterliegenden Geweben ist ziemlich locker, man kann es, ohne dem Patienten Schmerzen zu machen, mit einer Pincette von der Sclera, und sogar von der Cornea emporheben, besonders beim Blick in Richtung der Basis, (gewöhnlich also bei medialer Blickrichtung).

Bei weitem in den meisten Fällen ist die Basis nach dem medialen Augenwinkel hin gerichtet, selten nach aussen, noch seltener nach oben oder unten. Die Spitze wächst allmählig vom Hornhautrande nach dem Centrum hin, erreicht dasselbe aber nur sehr selten.

Unter dem Einfluss conjunctivaler Entzündungsprocesse kann das Pterygium erheblich anschwellen, ein fleischiges Ansehen und eine unebene wulstige Oberfläche annehmen.

Pterygium kommt am häufigsten vor bei bejahrten Leuten, welche durch ihre täglichen Beschäftigungen mechanisch oder chemisch wirkenden Schädlichkeiten ausgesetzt sind (z. B. Staub, besonders Kalkstaub, oder scharfe Dünste in Pferdeställen u. s. w.). Häufig ist daher gleichzeitig mit dem Pterygium auch chronische Conjunctivitis vorhanden.

Die anatomische Grundlage des Pterygium ist, wie die microscopische Untersuchung gezeigt hat*), eine Bindegewebsmasse, welche als Fortsetzung des Bindegewebes der Conjunctiva Sclerae anzusehen ist. In Längsschnitten sieht man Bindegewebsbündel nach der Spitze

---

*) Schreiter: Untersuchungen über das Flügelfell. Inauguraldissertation. Leipzig 1872.

des Flügelfelles hinstreben; parallel mit denselben verlaufen zahlreiche, äusserst dünnwandige Blutgefässe, welche unterhalb des Epithels in reichlicherer Menge als im Innern, wo nur einzelne grössere Gefässstämmchen sich finden, vorhanden sind.

Das Bindegewebe, woraus der innere Theil des Flügelfelles besteht, kann man in ein mehr gallertartiges oder schleimiges und in ein fibrilläres eintheilen. Beide Gewebsarten gehen jedoch allmählig und ohne scharfe Grenze in einander über. Das fibrilläre liegt meistens central und zeigt eine längsstreifige Structur mit spärlich eingelagerten Kernen und ist in Bündeln geordnet. Das gallertartige, mehr peripherisch gelegene besteht aus einer homogenen Grundsubstanz in der eine grosse Menge von Zellen eingelagert sind. Am mächtigsten entwickelt ist es an der Spitze und an der Aussenseite, im Innern des Flügelfelles findet es sich nur entlang den Gefässen. Je näher seine Zellen den Gefässen liegen, um so enger und regelloser sind sie gelagert; je weiter entfernt, desto spärlicher und länger werden die Zellen und lagern sich mehr und mehr parallel den Bündeln. Besonders bemerkenswerth ist der Umstand, dass nicht nur die Vorderfläche des Pterygium, sondern auch die hintere, auf der Cornea aufliegende Fläche desselben, mit einem Epithel überkleidet sind, so dass Querschnitte, welche durch den der Cornea angehörenden Theil des Pterygiums gelegt werden, sich ringsum von einem Epithelialüberzug umgeben zeigen. Auf Grund dieser Befunde erscheint das Pterygium als eine Wucherung der Conjunctiva sclerae und zwar derjenigen Schicht, welche zwischen Epithel und Sclera liegt. Das Wachsthum und Fortschreiten, sowie die dreieckige Form des Pterygium würde dann hauptsächlich auf Wucherung der Gefässe und auf ihrer Anordnung beruhen.

Verschieden von dieser Form sind ähnliche Gebilde, welche durch Substanzverluste und Narbenbildung am Horhautrand veranlasst und deshalb als Narben-Pterygium bezeichnet werden. Verschwärungsprocesse am Hornhautrande, an welchen sich Conjunctiva und Cornea betheiligen, können durch die nachfolgende Narbencontraction Pterygien dieser Art zur Folge haben. Die leicht verschiebbare Conjunctiva wird auf das Gebiet der Cornea heraufgezogen, wodurch ebenfalls eine dreieckige, gefaltete und verdickte Masse entsteht, deren Spitze auf der Hornhaut aufliegt und deren breite Basis sich häufig bis an die Uebergangsfalte der Conjunctiva erstreckt. Verletzungen des Hornhautrandes durch fremde Körper, eingesprengte Pulverkörner, Verbrennung mit Mineralsäuren oder glühenden Metalltropfen sind als Ursachen beobachtet worden. Nur ausnahmsweise, dann aber meist ziemlich schnell, entstehen Narben-Pterygien in Folge von acuter

Bindehautblennorrhöe oder phlyctänulärer Keratitis und zwar, zum Unterschied von den typischen, langsam entwickelten Formen, nicht gerade vorzugsweise nach dem medialen Augenwinkel hin, sondern häufiger nach oben.

Beschwerden sind mit dem Pterygium gewöhnlich nicht verbunden. Nur ganz ausnahmsweise erreicht dasselbe eine so hohe Entwicklung, dass das Sehvermögen darunter leidet, oder dass in Folge eines Beweglichkeitsdefectes der Patient durch Diplopie gestört wird. Es ist aus diesem Grunde auch nur selten eine Indication zu operativen Eingriffen vorhanden. Auch gegen die cosmetischen Rücksichten, welche etwa für eine Entfernung des Pterygium in Betracht kommen könnten, sind die meisten der damit behafteten Patienten sehr gleichgültig.

Wird das Pupillargebiet der Cornea von Pterygien überdeckt, so giebt die Iridectomie Aussicht auf Verbesserung des Sehvermögens.

Ist die Beseitigung des Pterygium indicirt, so kann man nach Arlt's*) Methode dasselbe mittelst einer rhomboidalen Schnittführung entfernen. Man fasst das Flügelfell über dem Rande der Cornea mit einer gezähnten Pincette, präparirt dann mit einem Staarmesser den Kopf desselben so rein als möglich von der Cornea ab. Darauf trennt man das Pterygium den Rändern folgend mit der Scheere auf 2 bis 4 Mm. über den Hornhautrand hinaus (gegen die Peripherie hin) so knapp als möglich von der Sclera los. und vereinigt die beiden divergirenden Schnitte durch zwei convergirende der Art, dass die ganze Wundfläche ein Rhomboid darstellt, von welchem der eine spitzere Winkel gegen die Mitte der Cornea, der andere nach dem aequator bulbi gerichtet ist.

Für grössere Flügelfelle, besonders für Narbenpterygien, ist die Rücklagerung zu empfehlen, da es nicht zweckmässig erscheint, den ohnehin schon vorhandenen Substanzverlust durch weitere Excisionen noch zu vergrössern. Man löst die Spitze von der Cornea und dem vorderen Theil der Sclera so weit ab, dass man das Pterygium nach der Uebergangsfalte der Conjunctiva hin zurückschieben kann. Darauf wird oberhalb und unterhalb der Wundfläche die Conjunctiva gelockert und vom Hornhautrande abgelöst, so dass die Conjunctivalwunde in der Nähe der Cornea durch einige feine Suturen geschlossen werden kann.

Als Pinguecula bezeichnet man einen kleinen gelblichen leicht erhabenen, der Conjunctiva und dem submucösen Gewebe angehörigen

---

*) Augenheilkunde I. pag. 163.

Fleck, welcher seinen Sitz stets nahe am Hornhautrand, bald an der temporalen, bald an der medialen Seite derselben hat. Beschwerden sind damit nicht verbunden.

Phlyctänuläre Conjunctivitis.

Eine ziemlich scharf begrenzte Gruppe von Conjunctival-Entzündungen characterisirt sich dadurch, dass der Entzündungsprocess sich auf der Conjunctiva sclerae localisirt.

Meistens entsteht hart am Hornhautrand eine circumscripte bläschenförmige Anschwellung, welche man gewöhnlich als Phlyctäne bezeichnet. Dieselbe bildet die Spitze eines Gefässbüschels, welches durch Hyperämie der conjunctivalen und subconjunctivalen Gefässe zu Stande kommt, und dessen breite Basis sich nicht selten bis in die Nähe der Uebergangsfalte erstreckt.

In der Regel erscheinen die Phlyctänen anfänglich als ein mit trüben Inhalt gefülltes Bläschen von 1 bis 2 Mm. Durchmesser, welches nach kurzer Zeit berstet, und einen flachen Substanzverlust darstellt. Nicht selten sind mehrere solcher Phlyctänen gleichzeitig am Hornhautrande vorhanden. In manchen Fällen wird der Ausbruch dieser Entzündung von einer acuten Schwellung der conjunctiva palpebrarum mit schleimig-eitriger Secretion begleitet, welche so intensiv auftreten kann, dass sie in den Vordergrund des Krankheitsbildes tritt, und zuerst therapeutisch berücksichtigt werden muss.

Mitunter entsteht auch im Verlaufe einfacher Conjunctivitis eine circumscripte, etwa stecknadelknopfgrosse Schwellung und Röthung der conjunctiva sclerae, welche dann aber gewöhnlich nicht dicht am Hornhautrande, sondern etwas weiter von diesem entfernt ihren Sitz hat, und streng genommen nicht zu der hier in Rede stehenden Conjunctivitis phlyctänulosa zu rechnen ist.

Eine andere Form, die breit phlyctänuläre Conjunctivitis tritt auf in Gestalt flacher 3—4 Mm grosser Infiltrate, welche hart an den Rand der Hornhaut angedrängt sind, und leicht zu eitriger Infiltration derselben Veranlassung geben.

Die klein phlyctänuläre Conjunctivitis endlich, welche in Gestalt zahlreicher sehr kleiner Bläschen auf dem limbus conjunctivae corneae auftritt, kann ebensogut als Randkeratitis bezeichnet werden.

In manchen Fällen kommt es garnicht zu wirklicher Phlyctänenbildung, sondern der Process beschränkt sich auf eine phlyctänuläre Injection am Hornhautrande.

Die subjectiven Erscheinungen der phlyctänulären Conjunctivitis

sind mässig, so lange als sich die Entzündung auf die Conjunctiva sclerae beschränkt, sobald aber ein Uebergreifen auf die Hornhaut eintritt, pflegen die der Keratitis eigenthümlichen starken Reizerscheinungen aufzutreten.

Die Ursachen sind, in einfachen Fällen dieser Art, dieselben wie die anderer Conjunctivitisformen. Recidivirende phlyctänuläre Conjunctivitis steht gewöhnlich mit Scrophulose in Verbindung und complicirt sich dann auch häufig mit Keratitis.

Die Therapie hat in erster Linie den vorhandenen Reizzustand zu berücksichtigen. Tritt die Entzündung in acuter Weise auf, so ist zunächst eine antiphlogistische und leicht ableitende Behandlung einzuleiten. Kalte Umschläge von frischem Wasser oder Bleiwasser und eventuell leichte Abführmittel sind meistens genügend. Ist in Folge von Hornhautreizung starker Thränenfluss, Lichtscheu u. s. w. vorhanden, so ist Atropin-Mydriasis einzuleiten und zu unterhalten.

Nach Mässigung des Reizzustandes spielen Quecksilberpräparate die Hauptrolle in der localen Behandlung. Am häufigsten wird das gelbe Quecksilberoxyd (1 bis 1,5 pCt. in Salbenform) ein bis zweimal täglich eingestrichen, angewendet. Wird dasselbe, was nur selten der Fall ist, nicht vertragen, so empfehlen sich zunächst lauwarme Umschläge einer Quecksilber-Chloridlösung von etwa $\frac{1}{3}$—$\frac{1}{4}$ pro mille Gehalt; (Hydrarg. chlorat. corrosiv. 0,06 bis 0,05 Aqu. destillat. 200).

In mildereren Fällen, in welchen um Recidive zu verhüten, oder um etwaige Residuen der Krankheit zu beseitigen, die locale Behandlung längere Zeit fortgesetzt werden soll, ist besonders Calomel ein sehr brauchbares Mittel. Dasselbe wird in feinster Pulverform, mit sorgfältiger Aussonderung aller gröberen Körner, mittelst eines trocknen Pinsels ins Auge gestäubt.

Recidivirende phlyctänuläre Conjunctivitis, welche durch Scrophulose unterhalten wird, erfordert die entsprechende Allgemeinbehandlung.

Krankheiten der Hornhaut.

Die Erkenntniss der Hornhautkrankheiten, ebenso wie die aller pathologischen Producte, welche in der vorderen Kammer, in der Iris, oder im Pupillargebiet ihren Sitz haben, wird wesentlich unterstützt durch eine Untersuchungsmethode, deren allgemeine Anwendung in der Ophthalmologie, wir ebenfalls einer von Helmholtz*) ausgegangenen Anregung verdanken. Es ist dies die Methode der focalen Beleuchtung, welche wesentlich darin besteht, dass man, in einem verdunkelten Zimmer, das Licht einer Lampenflamme durch ein Convexglas von etwa 2 Zoll Brennweite auf den Punkt concentrirt, welcher den speciellen Gegenstand der Untersuchung bildet.

Dieser Punkt also wird intensiv beleuchtet und tritt um so schärfer hervor, da seine nächste Umgebung im Schatten des Convexglases liegt.

Man fängt damit an, das vom Convexglas gelieferte umgekehrte Bild der Lampenflamme auf der Hornhaut zu entwerfen, und bewegt es nach und nach über die ganze Fläche derselben. Indem man nun das Glas dem Auge ein wenig nähert, bringt man das Flammenbildchen auf die Iris, auf die vordere Linsenkapsel, in die Linse selbst, ja man kann, bei erweiterter Pupille, mit der Spitze des Lichtkegels bis in den Glaskörper hinein gelangen.

Wünscht man zugleich eine mässige Vergrösserung anzuwenden, so empfiehlt sich am meisten eine sehr einfache binoculare Loupe. Man benutzt als solche jene Convexgläser von $2\frac{1}{2}$ bis 3 Zoll Oeffnung, welche mit einer geeigneten Handhabe versehen, von alten Leuten gewöhnlich als Lesegläser gebraucht werden. Der Beobachter hält das Glas in einer solchen Entfernung von seinen Augen, welche ihm gestattet mit beiden Augen hindurch zu sehen, während der Abstand zum Beobachtungsobject so gewählt wird, dass die Ver-

---

*) Arch. f. Ophth. I. 2. pag. 44.

grösserung am bedeutendsten ausfällt. Nebst einer ausreichenden Flächenvergrösserung, erhält man dann auch eine sehr auffallende Vergrösserung der Tiefendimension. Für die Hornhautkrankheiten hat dies den Vortheil, dass man leichter erkennen kann, ob lediglich die oberflächlichen oder auch die tieferen Schichten der Cornea befallen sind.

Die Krankheiten der Cornea lassen sich ebenso, wie die der Conjunctiva, nur in einzelne grössere Gruppen abtheilen, ohne dass es darum möglich sein wird, jeden einzelnen Fall, wie er in der Praxis vorkommen kann, einer derselben ohne Zwang einzufügen.

Keratitis phlyctänulosa.

Eine ebenso häufige als vielgestaltige Krankheitsform ist die erste der hier zu beschreibenden Krankheitstypen, die Keratitis phlyctänulosa. Dieselbe characterisirt sich dadurch, dass an irgend einer Stelle der Cornea kleine circumscripte Entzündungsheerde auftreten, welche in der ersten Zeit ihres Bestehens sich in Gestalt kleiner grauer kugeliger Prominenzen über das Niveau der umgebenden Cornea erheben. Im weiteren Verlaufe zerfällt das geblähte Infiltrat, wodurch ein Substanzverlust zu Stande kommt, dessen verschiedene Formen weiterhin erörtert werden sollen. Der Ausbruch, häufig auch der weitere Verlauf der phlyctänulären Keratitis wird gewöhnlich von lebhaften Reactionserscheinungen begleitet.

Der Hornhautrand ist in seinem ganzen Umfang, oder nur in der Nachbarschaft des Entzündungsheerdes, von einer Injectionsröthe umgeben, welche sich aus dicht gedrängten radiär verlaufenden episcleralen Gefässen zusammensetzt. Auch die Conjunctiva sclerae und palpebrarum sind mehr oder weniger an der Hyperämie betheiligt, manchmal auch entzündlich geschwellt und setzen dann ein schleimigeitriges Secret ab.

Die Lichtscheu, zu welcher diese Processe Anlass geben, wird bei Kindern garnicht selten so stark, dass dieselben nicht dazu zu bewegen sind, die Augen zu öffnen, sondern die dunkelsten Ecken des Zimmers aufsuchen, und das Gesicht auf irgend welche Unterlage aufdrücken. Durch den krampfhaften Verschluss der Lidspalte wird die Haut in der Gegend des äussern Augenwinkels in eine Falte gelegt, welche in Folge der fortwährenden Benetzung mit Thränen excoriirt wird. Die Untersuchung ist in diesen Fällen oft mit grossen Schwierigkeiten verbunden, ein spontanes Oeffnen der Lidspalte ist nicht zu erreichen, und auch der vorsichtigste Versuch die Augen

zu öffnen, ruft heftige abwehrende Bewegungen des Kopfes und des ganzen Körpers hervor. Es ist daher in diesen Fällen nothwendig, und im Interesse der Prognose und Therapie unerlässlich, die Untersuchung gleich so vorzunehmen, dass sie zu einem sichern Resultate führt. Kleinere Kinder ist es am zweckmässigsten rücklings auf den Schoos der Wärterin zu legen, welche zugleich die Hände fixirt, während der Arzt den Kopf des Kindes zwischen die Knieen nimmt, und nun die Augenlider, ohne sie zu ectropioniren, sanft auseinander zieht.

Gewöhnlich flieht dabei die Cornea zunächst nach oben, stellt sich aber meistens nach einiger Zeit, so in die Lidspalte ein, dass man sie deutlich übersehen kann. Bleibt die Cornea andauernd unter dem obern Lid verborgen, so kann man das Auge mit einer Fixirpincette nach unten rollen; empfehlenswerther ist es, so wie überhaupt bei grösseren Kindern in der Regel, die Untersuchung mit Chloroform vorzunehmen; schon eine leichte Narcose genügt dazu.

Dieser starke, die phlyctänuläre Keratitis begleitende, Blepharospasmus hat wahrscheinlich in einer directen Reizung der Hornhautnerven seinen Grund. Iwanoff*) fand in einigen Fällen dieser Keratitis Zellenanhäufungen zwischen dem Epithel und der Bowman'schen Membran; das die Phlyctänen bedeckende Epithel war ganz normal und nur ein wenig emporgehoben; die darunter liegende Hornhaut zeigte ebenfalls keine Veränderung, an einigen Querschnitten gelang es die Communication dieser Knötchen mit dem Gewebe der Hornhaut zu entdecken. Die Zellen lagen hier bald zerstreut, bald dichter gedrängt neben einander, längs dünner Nervenstämmchen, welche sich in der Richtung nach der Bowman'schen Membran hin erstreckten, durchdrangen die letztere gleichzeitig mit den Nerven, und sammelten sich dann unter dem abgehobenen Epithel zu kleinen Häufchen an.

Abgesehen von den eigentlichen phlyctänulären Hornhautinfiltraten, sind als besondere Formen dieser Krankheit noch zu erwähnen: die Randkeratitis und die sog. büschelförmige Keratitis.

Die phlyctänuläre Randkeratitis beginnt mit einer partiellen oder totalen Hyperämie des limbus conjunctivae corneae; derselbe zeigt sich verdickt, und mit einer dichten Reihe sehr kleiner Erhabenheiten besetzt, der ganze Vorgang kann sich hierauf beschränken oder bei längerer Dauer, auf die Oberfläche der eigentlichen Cornea übergehen. Der benachbarte Randtheil der Cornea erscheint dann diffus getrübt, uneben und häufig auch mit zahlreichen kleinen Phlyctänen übersäet. Im weiteren Verlaufe überschreiten dann auch feine Gefässe den limbus conjunctivae corneae.

*) Klin. Monatsbl. für Augenheilk. 1869. pag. 462.

Keratitis vasculosa

Die büschelförmige Keratitis entwickelt sich gewöhnlich aus einem phlyctänulären Randinfiltrat, welches allmählig nach dem Hornhautcentrum vorrückt, und auf diesem Wege einen bandförmigen Streifen dicht gedrängter Gefässe hinter sich herzieht. Anfänglich pflegen diese geblähten Infiltrate in ziemlich genau radiärer Richtung vorzurücken, nach Ueberschreitung des Hornhautcentrum biegen sie sich manchmal hufeisenförmig um, endlich erlischt der Process mit Hinterlassung eines bandförmigen Narbenstreifens.

Seltener geschieht es, dass statt eines geblähten Infiltrates ein ziemlich tief eindringendes Geschwür mit eitrigen Grund, gefolgt von einem breiten Gefässbüschel, vom Hornhautrande nach dem Centrum hinkriecht. Die danach zurückbleibenden Trübungen sind noch erheblicher.

Als ätiologisches Moment ist in erster Linie die Scrophulose zu nennen. Hornhauterkrankungen überhaupt, besonders aber die Keratitis phlyctänulosa sind bei scrophulösen Individuen nicht nur häufiger, sondern auch hartnäckiger und gefährlicher als bei gesunden Constitutionen.

Nicht nur sieht man bei scrophulösen Kindern die Reflexerscheinungen (Lichtscheu u. s. w.) in intensivster Weise auftreten und selbst geringfügige objective Veränderungen begleiten, sondern es ist auch unter diesen Verhältnissen der Krankheitsverlauf langsamer und hartnäckiger, es kommen schwerere Krankheitsformen vor, und Recidive sind häufiger.

Die recidivirenden Entzündungen haben übrigens nicht immer in bisher intacten Hornhautstellen ihren Sitz; häufig werden auch ältere Narben, welche von früheren Erkrankungen zurückgeblieben sind, zum Herde neuer entzündlicher Erweichung, Infiltration und Gefässneubildung (Narbenkeratitis).

In manchen Fällen endlich entwickelt sich eine sehr reichliche Gefässneubildung in der Hornhaut. Dieselbe wird mit einem dichten Gefässnetz durchzogen, ihre Oberfläche erscheint uneben, in Folge vieler kleiner Epithelialverluste wie mit dicht gedrängten Stecknadelstichen besetzt; in der diffus getrübten Hornhautsubstanz machen sich eine Anzahl kleiner Flecke bemerklich, theils aus Narbengewebe, theils aus frischen Infiltraten bestehend.

Man bezeichnet diesen Zustand von Trübung und Vascularisation der Hornhaut, welcher in ganz ähnlicher Weise auch bei Trachom vorkommt, als Pannus und unterschied früher je nach der Intensität der Trübung zwischen einem Pannus crassus sive carnosus und Pannus tenuis; es handelt sich jedoch dabei nur um quantitative Unterschiede, und man kann je nach dem Krankheitsverlauf die eine

Form in die andere übergehen sehen. Wichtiger, weil ätiologisch begründet, ist die Unterscheidung zwischen Pannus trachomatosus und Pannus phlyctaenulosus, wobei jedoch zu erwähnen ist, dass oberflächliche pannöse Keratitis, sich auch ohne vorausgegangene Keratitis phlyctaenulosa und unabhängig von Conjunctivalerkrankung entwickeln kann.

Der Verlauf ist sehr verschieden. Im günstigsten Falle zerfällt die Hornhautphlyctäne mit Hinterlassung eines kleinen oberflächlichen Substanzverlustes, welcher durch neugebildetes Gewebe ersetzt wird. Die Spuren der Krankheit sind dann gewöhnlich nur bei focaler Beleuchtung zu erkennen. In andern Fällen wird der Substanzverlust etwas grösser, seine Ränder flachen sich ab, der Geschwürsgrund reinigt sich, wird endlich spiegelnd glatt, und mit neuem Epithel überzogen; eine leichte Trübung des die Oberfläche des Substanzverlustes begrenzenden Gewebes, ist ebenfalls nur bei focaler Beleuchtung zu bemerken. Diese sogenannten Hornhautfacetten stellen also einen eigenen Heilungsvorgang dar, welcher in derselben Weise auch bei andern Hornhautkrankheiten vorkommen kann.

Endlich kann es geschehen, dass der Substanzverlust ganz das Wesen und den Verlauf eines Hornhautgeschwürs annimmt. Es erfolgt dann häufig vom Hornhautrande aus eine Vascularisation des Geschwürs, welche die Heilung desselben unterstützt, gewöhnlich aber, auch nach erfolgter Vernarbung, nur langsam rückgängig wird.

Eine ziemlich seltene, aber sehr gefährliche Complication des oberflächlichen phlyctänulären Processes ist die Entwickelung einer grauen oder graugelblichen Infiltration, welche in den tiefen Schichten der Cornea zuerst auftritt, die entschiedenste Neigung zeigt in Eiterung überzugehen, und zu Hypopyonbildung und Verschwärung der Cornea zu führen, Es handelt sich dabei also um eine, gewöhnlich mit starkem Reizzustand verlaufende Complication mit Hypopyonkeratitis.

Ebenso selten ist eine andere nicht zur Eiterung geneigte, sondern über grosse Bezirke der Cornea ausgedehnte tiefe Infiltration, welche der Keratitis parenchymatosa sehr ähnlich ist, aber durch ihren bedeutend schnelleren Verlauf sich von derselben unterscheidet.

Unter ungünstigen hygienischen Verhältnissen, oder bei scrophulösen Individuen, kann phlyctänuläre Keratitis mit grosser Hartnäckigkeit fortbestehen und so häufig recidiviren, dass sie durch die zurückbleibenden Trübungen bedenklich für das Sehvermögen wird.

Therapie. Bei dem engen Zusammenhang, in welchem Scrophulose und phlyctänuläre Keratitis stehen, spielt in vielen dieser Fälle die Behandlung der Constitutionsanomalien eine wesentliche Rolle.

Eisenpräparate, Soolbäder u. s. w. finden hier eine häufige Verwendung. Indessen abgesehen davon, dass wegen ungünstiger äusserer Lage, eine Regulirung der hygienischen Verhältnisse häufig nicht möglich ist, steht die Langsamkeit der Einwirkung, welche eine antiscrophulose Behandlung doch nur erwarten lässt, in keinem Verhältniss zur Dringlichkeit der Gefahren, welche Erkrankungen der Hornhaut mit sich bringen. Die erste und wesentlichste Aufgabe fällt also der localen Behandlung zu. Mässigung des Reizzustandes ist gewöhnlich die erste Indication. Meistens erreicht man dies am besten anfänglich durch kalte Wasser- oder Bleiwasserumschläge und Atropin; nur muss letzteres gleich von vorn herein so angewendet werden, dass eine ausreichende Mydriasis erreicht und unterhalten wird, was eben wegen des Reizzustandes schwierig ist. Häufig pflegt die Atropinwirkung ungenügend auszufallen und schnell vorüberzugehen. Im späteren Krankheitsverlauf und bei lange anhaltendem Reizzustand erweisen sich lauwarme Umschläge in der Regel zweckdienlicher als kalte. Ist der Reizzustand gemildert, so ist, wie bei Conjunctivitis phlyctänulosa, die locale Anwendung der Mercurialien indicirt. Die hauptsächlichste Verwendung findet hier gelbes Quecksilberoxyd (1 bis 2 pCt.) in Salbenform, und Calomel, welches als feinstes Pulver eingestäubt wird. Erweisen sich diese Mittel als erfolglos, so bewirkt Einpinseln einer 1 bis 2 pCt. Argentum nitricum Solution manchmal eine rasche Besserung. Besonders indicirt ist das Argent. nitricum in den Fällen, in welchen sich bei längerem Bestand der Krankheit eine Hyperämie und Schwellung der Conjunctiva entwickelt hat. Die Quecksilbermittel pflegen dann mehr oder weniger ihren Dienst zu versagen, während durch eine auf die Conjunctiva und zwar hauptsächlich auf die obere Uebergangsfalte gerichtete Behandlung Erfolge zu erzielen sind.

Auch bei der oben erwähnten complicirenden eitrigen Infiltration der tieferen Schichten werden die Mercurialien gewöhnlich nicht gut ertragen, und doch ist wegen des gefährlichen Characters dieser Complication eine rasche therapeutische Hülfe nothwendig. Am zweckmässigsten erscheint für diese Fälle zunächst reichliche Atropinisirung, und lauwarme Umschläge abwechselnd mit dem Druckverband. Wenn dies nicht ausreicht, so ist Aqua Chlori (3 bis 4mal täglich eingeträufelt) ein empfehlenswerthes Mittel.

Die der Keratitis parenchymatosa ähnliche, tiefe Infiltration geht gewöhnlich unter Anwendung von Atropin und Druckverband schnell zurück.

Auch bei Pannus phlyctänulosus findet die hier auseinander gesetzte Behandlung Anwendung. Recht wichtig ist hänfig die Ver-

besserung der Körperconstitution. Fortgesetzter Aufenthalt auf dem Lande und in frischer Luft sind manchmal von unverkennbar günstigem Einfluss. Unter den localen Mitteln steht in erster Linie die Anwendung der Mercurialien, Calomel-Einpulverungen, rothe Praecipitatsalbe oder lauwarme Umschläge von Sublimatlösungen ($\frac{1}{4}$ bis $\frac{1}{3}$ pro mille). Schwellung der Conjunctiva, besonders in der Uebergangsfalte, erfordert gewöhnlich den Gebrauch von Argent. nitricum; manchmal findet auch aqua chlori eine zweckmässige Verwendung. Beim Gebrauch dieser Mittel kann die Gefässneubildung vollkommen rückgängig werden, und die Cornea sich so klären, dass man mit gewöhnlicher Tagesbeleuchtung keine Abnormität derselben erkennt. Dennoch bleibt eine bei focaler Beleuchtung nachweisbare feine, hie und da saturirtere über die ganze Oberfläche der Cornea verbreitete Trübung zurück.

Für sehr hartnäckige Fälle von Pannus wird die Peritomie oder Syndectomie empfohlen, d. h. die Abtragung eines 3 bis 5 Mm. breiten Conjunctivalstreifens rings um die Cornea. Dieselbe wird dann im Verlauf einiger Monate von einem Ringe festen Narbengewebes umgeben, welches den pannösen Gefässen die Zufuhr abschneidet.

Hartnäckig wiederkehrende Recidive oder sehr protrahirter Krankheitsverlauf, werden manchmal durch ein ableitendes Verfahren zum Stillstand gebracht. Auch die besonders von den englischen Ophthalmologen häufig gebrauchte Anlegung eines kleinen, aus 4 bis 5 Baumwollenfäden bestehenden Haarseils in der Schläfengegend ist zu empfehlen.

Keratitis parenchymatosa.

Die Keratitis parenchymatosa, profunda, oder interstitialis bildet eine wohlcharacterisirte Krankheitsform, welche in der Mehrzahl der Fälle beiderseitig auftritt. Da in der Regel nicht beide Augen zugleich, sondern in einem Zwischenraum von einigen Wochen oder Monaten befallen werden, so hat man manchmal Gelegenheit an dem zu zweit befallenen Auge die ersten Anfänge der Entwickelung zu beobachten. Nachdem eine Zeit lang eine gesteigerte Reizbarkeit des Auges sich bemerklich gemacht hat, entwickelt sich eine hellrothe Injection der episcleralen Gefässe in der Gegend des Ciliarkörpers, welche sich allmählig dem Hornhautrand annähert und hier ihre grösste Intensität erreicht. Gleichzeitig entsteht eine Trübung der Hornhautsubstanz, welche entweder im Centrum der

Cornea beginnt, sich von hier aus im Laufe einiger Tage oder Wochen nach der Peripherie hin ausbreitet, und dann manchmal einen schmalen Randtheil der Cornea frei lässt, oder die Trübung beginnt an irgend einer Stelle des Hornhautrandes, und breitet sich von dort über die ganze Cornea aus.

Anfänglich erscheint die Cornea halbdurchscheinend, ungefähr wie mattgeschliffenes Glas, im weiteren Verlauf bilden sich hellgraue oder graugelbliche diffus begrenzte Flecke, meistens in der Nähe des Hornhautcentrums, welche manchmal zu einer ringförmigen Figur zusammenfliessen. Der Sitz dieser Trübungen sind die tiefen Hornhautschichten, während die Oberfläche, bei focaler Beleuchtung und Loupenvergrösserung untersucht, eine feine Unebenheit zeigt.

Anfänglich ist die Cornea selbst nicht vascularisirt, und mildere Fälle verlaufen überhaupt ohne Gefässentwickelung in der Cornea. In andern Fällen treten in einer breiten etwa $\frac{1}{3}$ bis $\frac{1}{4}$ des Hornhautumfanges einnehmenden Front, dicht gedrängte kurze Gefässstämmchen in die Cornea ein, und können ohne weiter vorzuschreiten, lange Zeit unverändert bleiben. In schlimmeren Fällen endlich breitet sich in der Cornea ein feines Gefässnetz aus, welches ebensowohl die tiefsten als die oberflächlichsten Schichten einnehmen kann. Die Trübung der Cornea ist dabei manchmal so intensiv, dass sie eine unreine fleischrothe Färbung annimmt und ganz undurchsichtig wird. Verschwärungen der Cornea werden durch diese Affection nicht veranlasst.

Schon wenige Wochen nach dem Ausbruch der Krankheit kann die Cornea so undurchsichtig sein, dass man den Zustand der Iris nicht mehr mit Genauigkeit beurtheilen kann. Meistentheils findet man, wenn die Cornea sich wieder klärt, die Iris unverändert und frei beweglich, manchmal jedoch machen sich die Spuren einer gleichzeitig vorhanden gewesenen Iritis durch Verwachsungen des Pupillarrandes bemerklich.

Die subjectiven Erscheinungen sind bald mehr bald weniger heftig. In mild verlaufenden Fällen, in welchen die Cornea frei bleibt von Gefässneubildung, und auch die Gefässentwicklung am Hornhautrande nur eine mässige ist, haben die Patienten gewöhnlich nur über Trübung des Sehvermögens und Neigung der Augen zu Röthung und Thränen zu klagen. Mit stärkerer Trübung und Gefässentwickelung verbindet sich auch ein heftigerer Reizzustand, grosse Empfindlichkeit des Auges gegen Licht, starkes Thränen, Anfälle von Schmerzen u. s. w.

Der Verlauf der Affection ist stets langsam, auf mehrere Monate ausgedehnt. In der Regel bleibt, je nach der Intensität des Falles,

eine grössere oder geringere Beschädigung des Sehvermögens durch diffuse, häufig nur bei focaler Beleuchtung sichtbare Hornhauttrübung zurück, doch ist das Endresultat gewöhnlich günstiger als man erwarten sollte, wenn man die Krankheit auf ihrer Höhe sieht.

Die Ursachen sind häufig constitutioneller Natur; wenigstens spricht dafür der Umstand, dass in der Regel beide Augen befallen werden. Am häufigsten kommt die Krankheit bei schlecht genährten, ungesunden Kindern und jugendlichen Personen vor, aber auch sonst ganz gesunde und unter günstigen Ernährungsverhältnissen stehende Individuen werden befallen. Die von Hutchinson*) vertretene Ansicht, dass diese Keratitisform als directe Folge congenitaler Syphilis zu betrachten sei, hat in Deutschland keinen Anklang gefunden; unzweifelhaft kommen solche Fälle auch bei Personen vor, bei denen absolut nichts von Syphilis vorhanden ist.

Nicht minder fehlt in recht vielen Fällen die von Hutchinson als nahezu constant bezeichnete Abnormität der Zahnbildung. Das characteristische dieser Abnormität besteht darin, dass der mittlere der Vorsprünge, welche gut entwickelte Schneidezähne jugendlicher Individuen zeigen, abbröckelt, wodurch der Kaurand, besonders der beiden vorderen oberen Schneidezähne, eine concave Form annimmt.

Am häufigsten ist die Keratitis parenchymatosa vom 6. bis zum 20. Jahre, später wird sie seltener, und nimmt dann auch meistens einen milderen Verlauf.

Für die Prognose ist zunächst die lange Dauer des Processes und die zurückbleibende Trübung zu berücksichtigen. Die letztere fällt gewöhnlich um so beträchtlicher aus, je höher sich die Entzündung und Vascularisation der Cornea entwickelt hatte.

Die Therapie dieser Keratitisform kann keine sehr active sein. Besserung der hygienischen Verhältnisse, Berücksichtigung der Constitutionsanomalien, Schutz der Augen gegen Schädlichkeiten aller Art, und Geduld von Seiten des Arztes und der Patienten sind die Grundzüge des therapeuthischen Programms. Jodkalium und Eisenpräparate sind gewöhnlich empfehlenswerth. Die locale Behandlung hat zunächst den Reizzustand so viel als möglich herabzusetzen, zu welchem Zweck lauwarme Umschläge und Atropin sich am meisten empfehlen. Alle irritirenden Topica sind zu vermeiden. Hasner**) empfiehlt die Paracentese der Cornea für alle Fälle, welche frei sind von jeder Complication und in denen die Cornea, obschon sie erheblich getrübt sein kann, nur wenig oder gar nicht vascularisirt ist,

---

*) Ophthalmic Hospital Reports 1858, Nr. 5, pag. 229.

**) Klinische Vorträge über Augenheilkunde, pag. 163.

während auch die hyperämischen Erscheinungen der Sclera und die Ciliar-Neuralgie nur in mässigem Grade vorhanden sind. Besonders in frischen Fällen dieser Art, bei denen die Affection erst wenige Wochen dauert, wurde ein besonders günstiger Erfolg der Paracentere beobachtet.

Keratitis punctata ist eine ziemlich seltene Affection und immer mit Iritis complicirt, darf deshalb aber nicht verwechselt werden mit gewissen Fällen von Iritis, welche sich durch Präcipitate auf der Descemet'schen Membran characterisiren. Unter entzündlichen Erscheinungen, und einem dem entsprechenden Reizzustand, entwickeln sich im Parenchym der Cornea, und umgeben von einer diffusen Trübung derselben, einzelne circumscripte, etwa hanfkorngrosse, weisse Flecke; bereits nach wenigen Tagen wird durch Verwachsungen des Pupillarrandes mit der Linsenkapsel auch das Vorhandensein von Iritis documentirt. Im weiteren Verlaufe mehren sich diese Flecke in der Cornea, confluiren stellenweise zu unregelmässig verlaufenden Linien, die diffuse Trübung wird intensiver und die iritischen Adhäsionen zahlreicher.

Die Krankheit entwickelt sich besonders bei Kindern, vor den Pubertätsjahren, und scheint nicht selten syphilitischer Natur zu sein. Sie ist erheblich seltener als Keratitis parenchymatosa, zeigt einen weniger typischen Verlauf, und scheint, wenigstens im Anfang, der Therapie zugänglicher zu sein. Indicirt ist die Unterhaltung einer möglichst vollständigen Mydriasis durch Atrop. sulf. und, wo man Grund hat Syphilis oder auch Scrophulose als Ursache zu vermuthen, Jodkalium. Einige Fälle, die ich von Anfang an auf diese Weise behandeln konnte, habe ich mit Hinterlassung einiger kleinen peripherischen Flecke in der Cornea, und mit Erhaltung eines vollkommenen Sehvermögens heilen sehen, während wenn die Krankheit vernachlässigt wird, — was leicht geschieht, da sie mit wenig intensiven Symptomen anfängt, -- die Hornhauttrübungen immer zahlreicher und dichter werden, und eine erhebliche Sehstörung bedingen, während gleichzeitig auch noch durch das Fortbestehen der Iritis Gefahren für das Sehvermögen herbeigeführt werden.

Neben Atropin, anhaltender Anwendung von Ableitungen und Berücksichtigung etwa vorhandener constitutioneller Anomalien, kann hier manchmal noch die Iridectomie in Frage kommen; theils aus optischen Gründen, theils um den Fortschritten und verderblichen Consequenzen der Iritis chronica Einhalt zu thun.

Eitrige Keratitis.

Eiterungsprocesse in der Hornhaut können als Theilerscheinungen sehr verschiedener Erkrankungen vorkommen; im engeren Sinne versteht man jedoch unter eitriger Keratitis diejenigen Fälle, welche als selbstständige Erkrankungen auftreten. Handelt es sich dabei um eine umschriebene Eiteransammlung im Gewebe der Hornhaut, so pflegt man dies als einen Hornhautabscess zu bezeichnen.*) Da viele Fälle von eitriger Keratitis zugleich eine Eiteransammlung in der vorderen Kammer zur Folge haben, so hat Roser**) den ganz passenden Namen Hypopyon Keratitis eingeführt.

Der erste Beginn dieser Affection findet stets in der Nähe des Centrum, und zwar in den tiefsten Schichten der Hornhaut statt. Es entwickelt sich dort eine rundlich umschriebene intensiv graue Trübung, in welcher, wenn man bei focaler Beleuchtung und mit Loupen-Vergrösserung untersucht, gewöhnlich eine Anzahl kurzer grauer Striche besonders auffallen; dieselben können sowohl unter einander parallel verlaufen, als radienförmig von dem circumscripten Infiltrat ausgehen. Gleichzeitig sind die oberflächlichen Schichten der Cornea diffus getrübt, und der Epithelialüberzug zeigt viele kleine Defecte und Unebenheiten.

Die Infiltration der tiefen Schichten nimmt nun allmählig eine gelbliche, eitrige Färbung an, während auf der Oberfläche ein Substanzverlust zu Stande kommt. Das Aussehen dieses oberflächlichen Geschwürs ist sehr verschieden. Manchmal ist dasselbe nicht grösser, als das eitrige Infiltrat, hat ganz das Aussehen einer sogenannten Hornhautfacette, einen ganz glatten, spiegelnden Grund und reine Ränder, welche ohne irgend welchen steilen Abfall in die umgebende Cornea übergehen, genau als wäre durch einen scharfen Schnitt ein Theil der Hornhautoberfläche abgetragen. Man kann unter diesen Umständen sehr leicht auf die Idee kommen, es sei durch den Collapsus eines Hornhautabscesses die vordere Wand desselben eingesunken. Die Möglichkeit eines solchen Vorgangs, wie er von Arlt***) beschrieben wird, lässt sich nicht in Abrede stellen, in der

---

*) Von den älteren ophthalmologischen Schriftstellern wird der Hornhautabscess gewöhnlich als Onyx oder Unguis bezeichnet. Jüngken unterschied zwischen Abscessus corneae und Onyx, und versteht unter letzterem einen Congestionabscess, d. h. eine Eiteransammlung im Gewebe der Cornea am untern Rande, welche sich durch Senkung des Eiters aus einem, am obern Theile befindlichen Abscesse, Geschwüre oder Wunde gebildet hat.

**) Arch. f. Ophth. II. 2. pag. 151.

***) Arch. f. Ophth. XVI. 1.

Regel aber scheint diese Formveränderung aus einem oberflächlichen Gewebszerfall zu entstehen.

In andern Fällen nimmt das oberflächliche Geschwür bald einen grösseren Umfang an, als das dahinter liegende Eiterinfiltrat; seine Ränder zeigen dabei einen bald flachen, bald steilen Abfall, und sind manchmal ganz rein, d. h. frei von jeder eitrigen Infiltration; es ist dann nicht immer leicht, den Substanzverlust in seinem ganzen Umfang zu erkennen.

Häufig sind ausserhalb des Geschwürsrandes in der umgebenden Hornhautsubstanz noch einige punktförmige eitrige Infiltrate vorhanden.

Der weitere Verlauf und der ganze Typus des Krankheitsbildes sind nun wesentlich davon abhängig, ob die tief liegende eitrige Infiltration, oder das oberflächliche Geschwür mehr in den Vordergrund tritt. Fälle ersterer Art bezeichnet man, wegen der circumscripten Eiteransammlung im Gewebe der Cornea als Hornhautabscesse; es kommen dabei, wenn die Krankheit nicht bald in Heilung übergeht, durch Vergrösserung der Abscesshöhle und des oberflächlichen Geschwürs, ausgedehnte Zerstörungen der Cornea zu Stande.

Andere Fälle erhalten weniger durch die Eiterung in der Tiefe der Cornea, als durch eine eitrige Infiltration der Geschwürsränder einen gefährlichen Character. Der Geschwürsgrund ist manchmal ebenfalls eitrig infiltrirt, und zwar besonders bei kleineren Ulceration, oder er erscheint ziemlich rein und glatt, oder endlich man kann sich mit Hülfe focaler Beleuchtung und Loupenvergrösserung überzeugen, dass er grau getrübt und sehr uneben ist, und zahlreiche grauweisse punktförmige Eiterinfiltrate enthält. Die eitrige Infiltration des Geschwürsrandes findet gewöhnlich nur in einem Theile seines Umfanges statt, welcher sich in Gestalt einer unreinen gelblich weisslichen Linie markirt, während der übrige Umfang rein und glatt, und deshalb schwieriger zu sehen ist. Da wo die eitrige Infiltration des Geschwürsrandes stattfindet, breitet sich das Geschwür in der Fläche aus, nach einiger Zeit kommt die Ulceration an dieser Stelle zum Stillstand, aber ein anderer Theil des Geschwürsrandes erleidet dieselbe eitrige Infiltration und zerstört seine Umgebung.

Wegen des allmähligen Fortkriechens des Zerstörungsprocesses über die Oberfläche der Hornhaut, wird diese Krankheitsform von Sämisch*) als ulcus cornea serpens bezeichnet. Diese Geschwüre erscheinen nicht selten flacher als sie wirklich sind, da der verdünnte Geschwürsgrund dem Druck des humor aqueus nachgiebt, und nach vorn gedrängt wird.

---

*) Das ulcus corneae serpens. Bonn 1870.

Zwischen Hornhautabscess und ulcus serpens finden sich vielfache Uebergangsformen. In der überwiegenden Mehrzahl der Fälle entwickelt sich eine Eiteransammlung in der vorderen Kammer; meistens ist dann zugleich Iritis vorhanden, aber es kommen unzweifelhaft Fälle vor, in welchem bei bereits vorhandenem Hypopyon die Iris noch sehr deutlich auf Atropin reagirt und keine Verwachsungen mit der Linsenkapsel, überhaupt keine Spur von Entzündung zeigt.

Die früher beifällig aufgenommene naheliegende Hypothese, dass das Hypopyon sich aus einer Theilnahme des Epithelialüberzugs der Descemet'schen Membran am Eiterungsprocess erkläre, kann nicht mehr plausibel scheinen, seitdem wir die Eiterkörperchen geradezu mit den weissen Blutkörperchen identificiren. Auch den von A. Weber*) behaupteten Vorgang eines directen Durchbruches des Abscesses in die vordere Kammer, habe ich niemals überzeugend beobachten können. Sehr häufig dagegen sieht man einen mehr oder weniger breiten gelblich weissen, in unmittelbarer Nähe der Descemet'schen Membran liegenden Eiterstreifen sich vom Geschwür aus nach dem untern Hornhautrand erstrecken. Ob dieser Eiterstreifen vor oder hinter der Descemet'schen Membran liegt, ist durch die Untersuchung bei focaler Beleuchtung nicht zu entscheiden. Das Gefüge der tiefsten Hornhautschichten ist ein so lockeres, und ihr Zusammenhang mit den Descemet'schen Membran ein so geringer, dass die durch die Schwere unterstützte Wanderung der Eiterkörperchen nach unten, an dieser Stelle gewiss nur wenig Hindernisse findet. Hat der Eiter aber einmal die Peripherie der Descemet'schen Membran erreicht, so kann er durch die Lücken des ligamentum pectinatum hindurch, sehr leicht in die vordere Kammer eindringen. Möglich ist diese Art der Eitersenkung gewiss, es fragt sich nur ob sie wirklich geschieht. Nach Horners**) Beobachtungen finden diese Vorgänge an der hinteren Fläche des Descemet'schen Membran statt. Die Eiterkörperchen würden also vom Hornhautgeschwür aus die Descemet'sche Membran durchsetzen, sich auf der Hinterfläche derselben ansammeln und endlich sich nach unten senken. Offenbar nämlich könnte eine in der Cornealsubstanz eingebettete Eitersenkung nicht sofort mit dem humor aqueus aufsteigen und sich entleeren, wenn weit von der Stelle der Senkung — in der Horizontalen — eine Punction der vorderen Kammer ausgeführt wird. Mindestens die Wandung des Senkungskanals würden mit Eiterzellen infiltrit geblieben sein, und eine deutliche Trübung erkennen lassen. Bleibt nun nach Paracentese der Cornea nichts

*) Arch. f. Ophth. VIII. 1. pag. 322.

**) Vergl. Marie Bukowa: Inaugural-Dissertation. Zürich 1871.

zurück als die der vorderen Schicht angehörende diffuse Einwanderungstrübung, so bleibt allerdings nur die Annahme übrig dass jene Erscheinungen, welche man in die Cornealsubstanz verlegte, in der vorderen Kammer sich befinden. Auch experimentelle Untersuchungen an den Augen von Meerschweinchen und Kaninchen führten zu Resultaten, welche diese Anschauungen bekräftigen.

Eine selten fehlende, und meistens frühzeitig auftretende Complication ist Iritis. Die damit verbundene Farbenveränderung der Iris, ist wegen der Hornhauttrübung nicht immer genau zu constatiren, meistens aber doch wenigstens am Pupillarrande nachweisbar; gesichert wird die Diagnose durch die bei der Atropinwirkung deutlich hervortretenden hinteren Synechien. Manchmal sind gleichzeitig, besonders in der Nähe des untern Umfangs des Pupillarrandes, einzelne im humor aqueus schwebende halbdurchscheinende Flocken vorhanden, welche ganz das Ansehen von geronnenem Faserstoff darbieten. Häufig wird in Folge der eitrigen Infiltration, das Gewebe der Iris, wie sich bei der Iridectomie zeigt, im höchsten Grade morsch und brüchig.

Die Conjunctiva ist, besonders auf der Sclera, stark injicirt, manchmal auch geschwollen; die Reactionserscheinungen, Schmerzen, Thränen etc. sind bald gering, bald heftig. Vascularisation der Cornea kommt bei diesen Formen der eigentlichen eitrigen Keratitis gewöhnlich nicht, oder erst im späteren Verlaufe zu Stande.

Die Ursachen der eitrigen Keratitis sind in der Mehrzahl der Fälle traumatisch. Häufig geben geringfügige Contusionen und Verletzungen der Cornea, durch kleine Steinstückchen oder andere Splitter, bei Landleuten am häufigsten Verwundungen durch Getreidehalme während der Ernte, die Veranlassung. Häufig trägt Vernachlässigung die Schuld, dass diese kleinen Verletzungen einen so gefährlichen Character annehmen; indessen ist doch selbst bei traumatischer Veranlassung eine individuelle Prädisposition, welche den Verlauf der an sich unbedeutenden Verletzung so ungünstig gestaltet, nicht abzuleugnen. Meistens handelt es sich um schlecht genährte hart arbeitende Individuen.

Auch Erkältungen werden als Veranlassung eitriger Keratitis beschuldigt; in vielen Fällen sind bestimmte Veranlassungen nicht nachweisbar.

Unter den nicht traumatischen Fällen verdient noch eine besondere Erwähnung das von v. Graefe*) beschriebene reizlose Hornhautinfiltrat bei Kindern unter 8 Jahren, welches einen recht reinen Typus eines Hornhautabscesses mit auffallend geringen subjectiven Erscheinungen darstellt.

Der Verlauf ist langsam, und ohne Neigung zu spontaner Hei-

*) Arch. f. Ophth. VI. 2. pag. 135.

lung. Sich selbst überlassen, breitet sich die Verschwärung über die ganze Cornea aus, führt aber gewöhnlich erst spät zur Perforation, mit nachfolgendem Prolapsus Iridis, Staphylombildung u. s. w. Durch die bereits vorhandene eitrige Iritis wird ausserdem der Uebergang in eitrige Choroiditis mit Ausgang in Atrophie des Auges nahe gelegt.

Therapie. Atropin, lauwarme Umschläge und Druckverband sind gewöhnlich die zunächst anwendbaren Mittel, und in milderen Fällen genügend die Heilung einzuleiten. Zunächst verschwindet gewöhnlich das Hypopyon, allmählig auch die Eiterinfiltration in der Cornea, das Geschwür reinigt sich, und heilt mit Hinterlassung einer oberflächlichen Trübung. Verzögert sich die Reinigung des Geschwürs, so ist manchmal Aqua Chlori*) 3 bis 4mal täglich ein Tropfen ins Auge geträufelt, ein recht empfehlenswerthes Mittel. Auch verdünnte Opiumtinctur kann unter diesen Umständen von Nutzen sein.

Ist ein lebhafter Reizzustand vorhanden, so sind subcutane Morphiuminjectionen in die Schläfen- oder Supraorbitalgegend anzuwenden, und auf jeden Fall ist für ruhigen Schlaf zu sorgen, wenn nöthig durch Morphium oder Chloral.

In manchen Fällen erfolgt zunächst eine Besserung, das Hypopyon vermindert sich, bald aber wird ohne nachweisbare Ursache die eitrige Infiltration wieder stärker und das Hypopyon grösser. Führen diese Wechselfälle zu allmähliger Verschlimmerung, oder zeigt sich trotz zweckmässiger Behandlung ein allmähliges Anwachsen des Hypopyon und eine Ausbreitung der Hornhautverschwärung, so liegt der Grund der Verschlimmerung gewöhnlich in einem Ueberhandnehmen der Iritis, welche nun leicht einen eitrigen Character annimmt. Atropin ist dann zur Bekämpfung derselben unzureichend, der Druckverband wird nicht mehr recht vertragen, und alle Reizmittel, wie Aqua Chlori oder Tinct. Opii u. s. w. scheinen geradezu schädlich zu wirken. Die in solchen Fällen früher häufig ausgeführte Entleerung des Hypopyon durch Punction der Cornea leistet wenig. Häufig will das Hypopyon, weil es zu zähe ist, aus einer kleinen Hornhautwunde überhaupt nicht ausfliessen, aber auch aus einer grösseren Wunde vollständig entleert, sammelt es sich bald wieder an, weil die Hornhauteiterung und die Iritis fortbestehen. In manchen Fällen kann dann aus diesem Dilemma die von v. Graefe**) vorgeschlagene Iridectomie befreien. Die Wunde wird dabei am zweckmässigsten mit dem schmalen Staarmesser am obern Hornhautrand, gross und peripherisch angelegt. Die Absicht gleichzeitig, in Hinblick auf die

*) v. Graefe: Arch. f. Ophth. X. 2. pag. 204.

**) Arch. f. Ophth. II. pag. 241, VI. 2. pag. 139 und X. 2. pag. 205.

spätere Vernarbung des Geschwürs, auch noch optische Vortheile erreichen zu wollen, kann nicht in Frage kommen, da wegen der vorhandenen heftigen Iritis das Iriscolobom allemal wieder verwächst. Häufig hat die Iridectomie wirklich entscheidenden Nutzen und bringt bösartige Fälle zum Stillstand, bei welchen jede andere Behandlung versagt. Unsicher wird ihre Wirkung, wenn sie in einer zu späten Krankheitsperiode angewendet wird, nachdem bereits mehr als die Hälfte der Cornea zerstört ist. Manchmal ist dann auch die Iridectomie nicht recht ausführbar, weil die Iris so morsch ist, dass sie beim Fassen mit der Pincette sofort zerbröckelt.

Nicht recht zuverlässig ist die künstliche Eröffnung der Hornhautabscesse, auch waren die Ansichten über den Erfolg dieses Verfahrens von je her sehr getheilt. Mackenzie*) behauptet, danach stets ausgedehnte Hornhautzerstörungen mit nachfolgendem partiellen oder totalen Straphylom gesehen zu haben, während andere Autoren, bis in die neuere Zeit, die Spaltung der vordern Abscesswand oder auch der ganzen Dicke der Cornea in der Ausdehnung des Abscesses für zweckmässig halten.

Auch bei ulcus corneae serpens empfiehlt Sämisch eine so früh als möglich ausgeführte Spaltung des Geschwürsgrundes in seiner ganzen Breite, welche sich über die Ränder des Geschwürs, nach beiden Seiten hin, in das benachbarte gesunde Gewebe fortsetzen soll. Bis zur beginnenden Vernarbung des Geschwürs soll dann die Wunde durch Eingehen mit einem an der Spitze abgerundeten Stilet ein oder mehrmals täglich wieder eröffnet werden.

Es ist schliesslich noch zu erwähnen, dass eine der schlimmsten Formen von eitriger Keratitis bei Variola vorkommt. Meistens handelt es sich um tiefere Infiltrate, welche mit starken Reizzustand verbunden sind, und zu langsam progressiver Verschwärung der Cornea führen. Gewöhnlich ist die Neigung zu Flächenausdehnung des Geschwürs überwiegend, seltener dringt die Ulceration rasch in die Tiefe und bewirkt Perforation der Cornea ehe ein grosser Theil derselben zerstört ist. Hypopyon und Iritis pflegen auch bei dieser Form der eitrigen Keratitis nicht zu fehlen. Die Affection ist sehr hartnäckig und durch Atropin, lauwarme Umschläge, Druckverband u. s. w. gewöhnlich nicht zu bewältigen. In den von mir behandelten Fällen wurde meistens die Anwendung der Iridectomie nöthig, und war in manchen Fällen von entscheidendem Nutzen.

Zur eitrigen Keratitis gehören ferner Fälle, in welchen die eitrige Infiltration und Geschwürsbildung von vorn herein am Hornhaut-

*) Mackenzie Practical Treatise etc. London 1854, pag. 627.

rand auftritt. Gewöhnlich entwickelt sich auch bald eine ausgedehnte Conjunctivalschwellung mit schleimig-eitriger Secretion. Atropin und Druckverband, eventuell Aqua Chlori, oder bei stärker entwickelter Schleimhautschwellung Argent. nitricum (in 1 bis 2 pCt. Lösung) sind die geeigneten Hülfsmittel.

Noch seltener kommen nahe am Hornhautrand, aber durch eine gesunde Gewebszone von demselben getrennt, kleine eitrige Infiltrate vor, welche eine dem Hornhautrand parallel verlaufende Geschwürsbildung nach sich ziehen. Zeitig und zweckmässig behandelt, heilen diese Geschwüre mit Hülfe der mehrfach genannten Mittel ganz gut, haben sie aber einmal mehr als die Hälfte des Umfanges umkreist, so bringen sie die Ernährung des Hornhautcentrums in die grösste Gefahr. Dasselbe wird grau getrübt und geht endlich necrotisch zu Grunde.

Die neuroparalytische Keratitis als Folge von Trigeminuslähmung, kommt als ziemlich seltene Krankheitserscheinung vor. Die Sensibilität der Cornea, der Conjunctiva, der Augenlider, häufig auch eines grossen Theils der Gesichtshälfte ist aufgehoben. Auf der Hornhaut entsteht, meistentheils im Centrum, eine graue Trübung, und bald auch ein Substanzverlust durch Verschwärung. Häufig ist zugleich eine auffallende Trockenheit im Epithelialüberzug der Conjunctiva und der Cornea bemerklich.

Die neuroparalytische Augenentzündung kann nicht aufgefasst werden als directe Folge der sensibeln Lähmung, da durch die Versuche von Meissner und Büttner*) constatirt wurde, dass vollständige Anaesthesie bestehen kann, ohne dass Keratitis erfolgt. Die Section ergab, dass in diesen Fällen der Ramus ophthalmicus am Gangl. Gasseri nicht vollkommen durchschnitten, sondern an seinem untern Theile, in einer kleinen Strecke unverletzt geblieben war. Andererseits ist durch Snellen nachgewiesen, dass durch sorgfältige Abhaltung äusserer Reize der Eintritt der Augenentzündung aufgeschoben oder ganz verhindert werden kann. Man kann den Einfluss der Nervendurchschneidung also so auffassen, dass durch dieselbe eine verminderte Widerstandsfähigkeit gesetzt wird, so dass äussere Reize, welche unter normalen Verhältnissen keine traumatische Einwirkung ausüben, jetzt als Entzündungsursachen auftreten.

Der Verlauf dieser Fälle beim Menschen hängt ab von der der Trigeminuslähmung zu Grunde liegenden Ursache. In den meisten Fällen handelte es sich um ausgebreitetere centrale Störungen, welche auch in andern Nervenbahnen (Facialis und Abducens) bemerklich waren.

---

*) Henle und Pfeufers Zeitschrift 3. R. Bd. XVI.

Eine eigenthümliche Hornhautverschwärung, welche als Folge von interstitieller Encephalitis*) auftritt, wurde von v. Graefe**) beschrieben. Der Zustand wird gewöhnlich doppelseitig, doch folgt das zweite Auge erst im Abstand einiger Wochen dem ersten nach. Das erkrankte Auge wird lichtscheu, fängt an zu thränen, es entwickeln sich auf demselben einzelne Conjunctivalvenen und Episcleralgefässe, ohne dass es jedoch zu einer ausgeprägten Injection kommt. Ein kleiner Theil der Cornea, gewöhnlich central oder leicht excentrisch, wird graugelb getrübt, das darüber liegende Epithel wird matt und verliert seinen Spiegelglanz. Die Infiltration nimmt an Dicke und Umfang zu, und führt zu ulceröser Zerstörung der Cornea. Schliesslich erfolgt eitrige Iritis und Panophthalmitis.

Ein sehr eigenthümliches Verhalten prägt sich schon zu Anfang auf der Conjunctiva bulbi aus; dieselbe wird vorwaltend unterhalb der Cornea, und auch wohl zur Seite derselben matt, trocken, mit feinen Stippchen bedeckt, und erhebt sich da, wo sie bei geeigneter Drehung des Bulbus erschlafft, in ganz kleinen senkrechten Falten. Sie geht demnach ihrer natürlichen Durchfeuchtung und Elasticität, sowie der epithelialen Reproduction verlustig — ein Zustand den man als acute Xerosis bezeichnen kann.

Die Fälle betrafen Kinder von 2 bis 6 Monaten, (nur ein Fall wurde in der ersten Lebenswoche beobachtet), und endete in Folge der Encephalitis tödtlich.

In Anschuss hieran ist zu erwähnen, dass auch während des Verlaufes schwerer Allgemeinkrankheiten (z. B. Typhus, complicirte Scarlatina u. s. w.) unaufhaltsam verlaufende Hornhautverschwärungen beobachtet werden.

Hornhautgeschwüre.

Hornhautgeschwüre können auf die verschiedenste Art zu Stande kommen. Traumatische Veranlassungen aller Art, Hornhauterkrankungen in Folge von Conjunctivalleiden, z. B. heftigere catarrhalische Conjunctivitis, acut und chronisch blennorrhoische Processe, Diphtheritis, Trachom u. s. w., endlich phlyctänuläre und eitrige Keratitis, in ihren verschiedenen Formen, sind die häufigsten Veranlassungen der Geschwürsbildung. Die Behandlung der Geschwüre hängt wesent-

---

*) Virchow: Ueber interstitielle Encephalitis. Archiv f. pathol. Anatomie Bd. 44. pag. 472.

**) Arch. f. Ophth. XII. 2. pag. 250.

lich von dem Process ab, welcher ihre Entstehung veranlasst hat, und braucht daher hier nicht wiederholt zu werden.

Kommt die Verschwärung zum Stillstand, ehe die Cornea in grossem Umfange zerstört oder perforirt worden ist, so erfolgt meistens die Ersetzung des Substanzverlustes durch ein neugebildetes Gewebe, welches unter günstigen Umständen, so klar werden kann, dass es bei gewöhnlichem Tageslicht nicht wahrnehmbar ist.

Bei focaler Beleuchtung kann man indessen immer nachweisen, dass die neugebildeten Gewebsschichten die Durchsichtigkeit der normalen Hornhautsubstanz nicht erreichen, ja es kann sogar eine auffällige Herabsetzung der Sehschärfe durch solche, nur bei focaler Beleuchtung sichtbare Trübungen, bedingt werden. Häufig ist übrigens das Narbengewebe so dicht, dass es durch seine helle Färbung auffällt.

Nicht immer entspricht die Gewebsneubildung genau der Grösse des Verlustes; sie kann zu gering ausfallen, wie bei den Hornhautfacetten, sie kann aber auch excediren, und hügelige Prominenzen bilden, ja sie kann sogar auch der Fläche nach grösser ausfallen als der ursprüngliche Substanzverlust. Die Gewebsmassse, welche aus dem Geschwürsgrunde emporwächst, findet nämlich manchmal am Rande des Geschwürs die vordere elastische Lamelle noch ihres Epitheliüberzuges beraubt, und kann sich dann auf derselben weiter ausbreiten, als der ursprüngliche Umfang des Geschwürs betrug, bis sie an der Grenze der noch vorhandenen Epithelien anlangt. Erfolgt nun die Regeneration der Epithelialschicht, so wird auch das neugebildete Gewebe von derselben überwachsen. Auf diese Weise kommen manche jener Fälle zu Stande, in welchen man bei der anatomischen Untersuchung eine neugebildete Gewebsschicht zwischen dem Epithel und der vorderen elastischen Lamelle findet. Grössere dichte Hornhautnarben sind nicht selten mit bleibenden Gefässen durchzogen.

Kommt ein Hornhautgeschwür zur Perforation, so hängt der weitere Verlauf hauptsächlich von der Grösse und Lage der Perforationsöffnung ab. Zunächst fliesst der humor aqueus aus, Iris und Linse legen sich an die hintere Hornhautfläche an. Bei kleinen perforirenden Geschwüren kann sich im Verlaufe einiger Tage die Perforationsstelle schliessen, die vordere Kammer stellt sich wieder her, und das Geschwür heilt mit Hinterlassung einer mehr oder weniger sichtbaren Narbe.

Häufig kommt es zu einer Verklebung der Iris mit der inneren Geschwürsöffnung (vordere Synechie); bei der Wiederherstellung der

vorderen Kammer wird dann die mit der Cornea verwachsene Stelle der Iris nach vorn gehoben, oder wenn die Verwachsungsstelle sehr klein ist, wird manchmal nur ein Theil des Irisstroma fadenförmig ausgezogen, während die Iris im übrigen in ihrer Lage bleibt. In frischen Fällen gelingt dann sogar mitunter durch anhaltende Atropinmydriasis die völlige Loslösung der vorderen Synechie.

Bei etwas grösserer Perforationsöffnung fällt gewöhnlich die Iris vor und verklebt mit den Wundrändern. Der prolabirte und allen äussern Schädlichkeiten ausgesetzte Iristheil kann jetzt anschwellen, oder auch in eitrige Entzündung gerathen, was der Ausgangspunkt eitriger Irido-Choroiditis werden kann.

Meistens wird die prolabirte Iris durch die Ansammlung des humor aqueus blasenförmig ausgedehnt, wodurch ein Hereinziehen immer neuer Nachbartheile der Iris in den Vorfall bedingt werden kann. Im weiteren Verlauf des Vernarbungsprocesses können geblähte Irisvorfälle wieder abgeglättet werden, häufig aber erweist sich das Narbengewebe dazu nicht stark genug, und es kommt daher eine ectatische Narbe zu Stande (Staphyloma partiale).

Aehnlich ist der Verlauf, wenn die ganze Cornea zerstört wurde. Die Iris liegt jetzt bloss, wird mit einer neugebildeten Gewebsschicht überzogen, und nebst dieser ebenfalls zunächst vorgewölbt. Später kann sich die Narbe abflachen, oder sie bleibt ectatisch (Staphyloma totale).

Die therapeutischen Indicationen, welche durch diese Vorgänge gegeben werden, bezwecken zunächst, den mit dem Durchbruch des Geschwüres verbundenen Nachtheilen möglichst vorzubeugen. Zeigt sich bei ausgedehnteren Ulcerationen der Geschwürsgrund vorgewölbt, so ist Perforation mit Sicherheit zu erwarten, und es ist dann dafür zu sorgen, dass 1) die Perforationsstelle so klein als möglich ausfällt, um vordere Synechie oder Prolapsus Iridis zu vermeiden, und dass 2) der Abfluss des humor aqueus in schonender Weise geschehe. Platzt der Geschwürsgrund plötzlich und in grosser Ausdehnung, so wird mit dem gewaltsam vorstürzenden humor aqueus nicht nur die Iris herausgetrieben, sondern es kann auch Luxation der Linse oder Ruptur ihrer Kapsel erfolgen.

Beiden Indicationen lässt sich durch die künstliche Perforation im Geschwürsgrunde, und langsames Ablassen des humor aqueus genügen. Die Nachbehandlung besteht in ruhiger Lagerung des Patienten, Atropin und Druckverband. Dieselben Mittel sind auch nach spontan eingetretener Perforation indicirt. Geblähte Irisvorfälle kann man dabei anfänglich sich selbst überlassen, flachen sie sich aber im Verlauf von 8—14 Tagen nicht durch Narbencontraction ab, so wird

die Abtragung nothwendig, um der Entwicklung eines Staphyloma partiale vorzubeugen. Stark prominente, geblähte Irisvorfälle, ist es am einfachsten mit der Scheere an ihrer Basis abzukappen. Erhebt sich der Vorfall dagegen allmählig über das Niveau, so stösst man ein schmales Messer an der Basis des Vorfalls durch, trennt damit die Hälfte oder etwas mehr ab, fasst den so gebildeten Zipfel mit einer feinen Hakenpincette und vollendet nun die Abtragung der andern Hälfte mit ein oder zwei Scheerenschnitten.

Das hin und wieder noch empfohlene Betupfen der Irisvorfälle mit Argent. nitricum oder andern Substanzen, ist ein sehr unsicheres Verfahren und der Abtragung in keiner Weise vorzuziehen.

Eine besondere Erwähnung verdienen noch, gewisse seltene und meistens bei bejahrten, schlecht genährten Individuen vorkommende Hornhautverschwärungen, welche unscheinbar beginnen, anfänglich ziemlich reactionslos verlaufen, aber unaufhaltsam zur Zerstörung der Cornea führen. Man bemerkt zunächst einen Substanzverlust am Hornhautrand, welcher sich langsam vergrössert, und entweder dem Hornhautrand entlang in Gestalt einer Furche sich ausbreitet, endlich aber auch das Centrum derselben zerstört, oder gleich von vorn herein allmählig über die Fläche der Cornea vorrückt.

Die obern Schichten der Cornea zerfallen, ohne dass eitrige Infiltration, weder am Rande noch im Grunde des Geschwürs zu bemerken ist. Die tiefen Schichten bleiben gewöhnlich intact und durchscheinend; jedoch kann Perforation der Hornhaut ebensowohl eintreten als ausbleiben. Allmählig entwickelt sich eine Narbenbildung vom Hornhautrande aus, und endlich wird die ganze Oberfläche der Cornea in eine glatte vascularisirte Narbe verwandelt.

Hornhauttrübungen.

Als Hornhauttrübungen bezeichnet man die nicht weiter umwandlungsfähigen Residuen, welche nach Verschwärungen oder Infiltrationen der Cornea zurückbleiben können.

Der Einfluss, den sie auf das Sehvermögen ausüben, hängt zunächst ab, von ihrer Lage innerhalb oder ausserhalb des Pupillargebiets. Dabei ist jedoch zu bedenken, dass das Pupillargebiet der Cornea, d. h. derjenige Theil ihrer Oberfläche, durch welchen Lichtstrahlen in die Pupille gelangen können, etwas grösser ist als diese; denn das vom fixirten Punkte ausgehende Strahlenbündel, nimmt bereits durch die Lichtbrechung in der Cornea eine convergente Rich-

tung an. Hornhauttrübungen, welche ausserhalb des Pupillargebietes liegen, bewirken daher keine Störungen, während wenn das ganze, dem centralen Sehen dienende Pupillargebiet, undurchsichtig wird, offenbar die in der Sehaxe gelegenen Objecte überhaupt keine Netzhautbilder entwerfen können; das directe Sehen ist dann also aufgehoben. Ist unter diesen Verhältnissen ein Theil der Hornhautperipherie noch durchsichtig, so ist immerhin noch ein excentrisches Sehvermögen möglich, wenn nämlich von excentrisch gelegenen Objecten noch Bilder auf der Netzhaut zu Stande kommen können. Beim monocularen Sehen mit dem betreffenden Auge findet dann eine excentrische Fixation statt, deren Richtung durch den Ort der noch durchsichtigen peripherischen Hornhautstelle bedingt wird; liegt dieselbe z. B. nach oben, so wird ein gerade aus gelegenes Object, mit nach unten abweichender Sehaxe betrachtet. Beim binocularen Sehen wird davon kein Gebrauch gemacht, und noch weniger entsteht etwa, wie man früher annahm, aus dieser Ursache Schielen.

Hornhauttrübungen dagegen, welche kleiner sind als das Pupillargebiet würden, wenn sie vollständig undurchsichtig, und nicht mit Krümmungsanomalien complicirt wären, nur einen ganz geringen Einfluss auf das Sehvermögen ausüben. Eine blosse Verkleinerung des Pupillargebiets, z. B. beim Sehen durch eine kleine Oeffnung, thut bekanntlich der Sehschärfe keinen Abbruch. Nun aber sind Hornhauttrübungen zunächst nicht vollkommen undurchsichtig, und in Folge dessen wird das auf sie auffallende, und zum Theil sie durchdringende Licht, nach allen Richtungen hin diffus zerstreut, nicht nur in der Richtung nach aussen, wodurch sie eben dem Beschauer sichtbar werden, sondern auch nach innen, nach der Retina hin. Dieselbe wird daher mit diffusem Licht übergossen, was die Deutlichkeit des Sehens beeinträchtigen muss.

Indessen zeigt es sich doch, dass auf dieses Moment weniger Gewicht zu legen ist, als auf die Unregelmässigkeiten der Krümmung und Lichtbrechung, welche eine störende Undeutlichkeit der Netzhautbilder bewirken. Schon auf pag. 59 wurden Hornhauttrübungen als eine häufige Ursache des unregelmässigen Astigmatismus genannt.

Denken wir uns die Cornea aus einer Anzahl kleiner Theile von verschiedener Krümmung und verschiedenem Lichtbrechungsvermögen zusammengesetzt, so werden dem entsprechend auch die Brennweiten derselben verschieden sein. Jeder Theil entwirft sein eignes Bild, welches mit denen der andern Theile mannigfach interferirt und diese Unregelmässigkeit wird noch grösser werden, wenn nicht nur die Brennweiten, sondern auch die optischen Axen dieser verschiedenen

Theile von einander abweichen. Beides ist beim unregelmässigen Astigmatismus durch Hornhautflecke in der That der Fall, und lässt sich ophthalmoscopisch nachweisen.

Fixirt man bei der Untersuchung im aufrechten Bild irgend einen scharf gezeichneten Theil des Augenhintergrundes, etwa ein Netzhautgefäss, und macht dann kleine Bewegungen des Kopfes, so dass die Sehlinie des Beobachters, abwechselnd verschiedene neben einander liegende Stellen der Cornea des untersuchten Auges schneidet, welche verschiedenen Brechzustand und verschiedene Centrirung besitzen, so ist eine auffallende Scheinbewegung des ophthalmoscopischen Bildes die nothwendige Folge. Noch deutlicher wird dies bei der Untersuchung im umgekehrten Bild, wenn man mit dem Convexglas kleine Bewegungen ausführt, z. B. bei Fixation eines Retinalgefässes in senkrechter Richtung auf den Verlauf desselben.

Gerade wie die Netzhautbilder, so ist bei unregelmässigem Astigmatismus auch das ophthalmoscopische Bild des Augenhintergrundes aus mehreren Nebenbildern zusammengesetzt, deren Ort durch die Bewegungen des Convexglases, ihrer verschiedenen Lage wegen, in ungleichmässiger Weise geändert wird. Dem Beobachter macht sich dies durch eine auffallende Scheinbewegung des ophthalmoscopischen Bildes, oder wenn z. B. der Sehnerv fixirt wird, durch einen auffallenden Wechsel in der Form desselben bemerklich.

Endlich kann man noch auf eine sehr einfache Weise den schädlichen Einfluss abschätzen, welchen Hornhauttrübungen auf das Sehvermögen ausüben, nämlich durch die ophthalmoscopische Beleuchtung mit einem lichtschwachen Spiegel, d. h. einem foliirten Planspiegel, oder spiegelnden Glasplatten nach Helmholtz. Unregelmässiger Astigmatismus verräth sich dann bei kleinen drehenden Bewegungen des Spiegels dadurch, dass ein und dieselbe Stelle der Hornhaut bald hell bald dunkel erscheint. Wir betrachten dabei die Hornhauttrübungen im durchfallenden Licht, denn die Lichtquelle, welche uns die Pupille leuchtend erscheinen lässt, ist das vom Spiegel im Augenhintergrund entworfene Flammenbildchen, welches bei Bewegungen des Spiegels seinen Ort ändert. Ist die Krümmung und Durchsichtigkeit der Hornhaut normal, so werden kleine Ortsveränderungen der Lichtquelle keinen Einfluss ausüben auf die Menge des Lichtes, welches durch das Pupillargebiet des untersuchten Auges das Auge des Beobachters erreicht, sind dagegen die oben erwähnten Unregelmässigkeiten vorhanden, so wird die Ortsveränderung der Lichtquelle zur Folge haben, dass in einer und derselben Stelle der Cornea des untersuchten Auges bald mehr bald weniger Lichtstrahlen so gebrochen werden, dass sie mit der Gesichtslinie des Beobachters zusammenfallen; die unregel-

mässig gekrümmten Stellen werden daher bei Bewegung des Spiegels bald heller bald dunkler erscheinen.

Die von Hornhauttrübungen veranlassten Sehstörungen lassen sich in der Regel verringern durch den von Donders*) angegebenen stenopäischen Apparat, welcher das ganze Auge bis auf eine enge, runde oder schlitzförmige Oeffnung bedeckt. Schon durch Verminderung der das Auge treffenden Lichtmenge erweitert sich die Pupille, was es dem Patienten erleichtert, den Diopter so zu halten, dass die besten Stellen des Pupillargebietes zum Sehen benutzt, und die störenden möglichst ausgeschlossen werden.

Trotz der mitunter recht erheblichen, durch stenopäische Apparate erreichbaren Besserung des Sehvermögens, ist es doch selten ausführbar, dieselben als Brillen tragen zu lassen, weil dabei das Gesichtsfeld zu klein ausfällt, und nur durch Drehungen des Kopfes, nicht durch die Bewegungen des Auges, im Raume bewegt werden kann. Am besten lassen sie sich noch zum Lesen benutzen.

Therapie. So lange die entzündlichen Processe, welche die Hornhauttrübung veranlassten, noch andauern, ist die geeignete Behandlung derselben zugleich das Mittel, die Aufhellung der Trübungen zu befördern. Bestehen dagegen letztere fort, als Residuen völlig abgelaufener Vorgänge, so ist auch auf eine Klärung nicht weiter zu hoffen. In manchen Fällen, in welchen das Pupillargebiet von dichten Trübungen eingenommen, die Peripherie aber klar ist, liegt dann eine Indication für die Iridectomie vor. Wenn die Iris ihre normale Beweglichkeit bewahrt hat, so lehrt uns die Atropinmydriasis, was sich ungefähr durch die Iridectomie wird erreichen lassen, freilich wirft sich dann für manche Fälle die Frage auf, ob eine andauernd unterhaltene, und zweckmässig dosirte Atropinmydriasis nicht der Iridectomie vorzuziehen sein dürfte.

Entschliesst man sich zur Iridectomie, so ist es immer zweckmässig, dieselbe möglichst klein auszuführen und ihren Ort sehr sorgfältig da zu wählen, wo die Hornhaut am klarsten ist; häufig genug sieht man nämlich nachher, auf dem schwarzen Hintergrund der neugebildeten Pupille Trübungen, welche vorher auf dem weniger dunkeln Hintergrund der Iris nicht nachweisbar waren.

Nur selten ist eine operative Entfernung von Hornhautflecken möglich. In einem von Bowman**) beschriebenen Fall, hatte sich eine, aus phosphorsauren und kohlensauren Kalk zusammengesetzte Ablagerung, unter dem unveränderten Epithel der Cornea, im Laufe

---

*) Arch. f. Ophth. I. 1. pag. 291.

**) Lectures pag. 119.

mehrerer Jahre, anscheinend ohne Entzündungserscheinungen entwickelt, und liess sich mit grossem Vortheil für das Sehvermögen von der Cornea abschaben.

Es ist schliesslich noch eine sehr eigenthümliche Form von Hornhauttrübung zu erwähnen, welche sich dadurch characterisirt, dass sie wie ein bandartiger 3 bis 4 Mm. hoher Streifen die Hornhaut in Richtung der Lidspalte quer durchsetzt. Die Trübung beginnt stets an den sich in horizontaler Richtung gegenüber liegenden Randtheilen der Cornea, und wächst von hier aus allmählig nach der Mitte zu. Wegen ihrer geringen Färbung ist sie bei Tageslicht viel weniger deutlich als bei focaler Beleuchtung, und zeigt sich dabei zugleich aus einzelnen feineren und gröberen, dicht unter dem Epithel gelegenen Punkten und Flecken zusammengesetzt. Es scheinen stets beide Hornhäute, wenn auch nicht immer in gleichem Grade befallen zu werden.

Die genannten Veränderungen sind überhaupt selten. Sie kommen manchmal vor ohne irgend welche Complicationen und nur mit denjenigen Sehstörungen verbunden, welche sich aus den optischen Verhältnissen ergeben, was sich durch stenopäische Apparate mit oder ohne Atropinmydriasis leicht feststellen lässt. Häufiger sieht man in den späteren Stadien der Irido-Choroiditis diese Hornhauttrübungen, welche dann meistens durch ihre hellere Farbe auffallen; auch in Verbindung mit Glaucom kommen sie vor.*)

Das Hornhaut-Staphylom.

Wenn durch Ulceration die ganze Cornea, oder der grösste Theil derselben zerstört, und die Iris blossgelegt wurde, so wird die letztere zunächst mit neugebildetem Gewebe überzogen, und nebst diesem durch den sich dahinter ansammelnden humor aqueus nach vorn gedrängt. Im weiteren Verlauf kann sich das Narbengewebe abflachen und fest verheilen, oder auch unter dem Einfluss neuer entzündlicher Reizungen erweichen, und wieder vorgewölbt werden; auch kann sich dieser Vorgang mehrfach wiederholen.

Es entwickelt sich dann schliesslich eine aus der Lidspalte hervorragende Geschwulst, welche von den Lidern nur mit einer gewissen Spannung bedeckt werden kann. Sowohl der durch das Staphylom unterhaltene Reizzustand, als die dadurch bedingte Entstellung indiciren die operative Entfernung.

Mit einem an der Basis des Staphyloms durchgeführten Staar-

*) v. Graefe: Arch. f. Ophth. XV. 3. pag. 139.

messer trägt man zunächst die eine Hälfte ab, fast dann dieselbe mit einer Hakenpincette, und vollendet die Abtragung mittelst einer auf die Fläche gekrümmten Scheere. Ist die Linse noch vorhanden, so ist sie zugleich zu entfernen.

Der durch die Operation gesetzte Substanzverlust ist natürlich so gross, wie die Basis des abgetragenen Staphyloms, und kann unter einem Druckverband der spontanen Heilung überlassen werden.

Um indessen die Heilung zu beschleunigen, hat Critchett*) vorgeschlagen, die Wunde durch Suturen zu vereinigen, welche natürlich vor der Abtragung des Staphyloms eingelegt werden müssen.

Critchett führte deshalb zunächst fünf gekrümmte Nadeln unter der Basis des Staphyloms durch, dann wurde dasselbe abgetragen und die Suturen geschlossen. Da in den meisten Fällen von Staphylom, die Basis desselben etwa der Corneo-Scleralgrenze entspricht, so müssen die Suturen durch den Ciliarkörper gelegt werden, was wegen der Gefährlichkeit aller Verletzung desselben seine Bedenken hat, und zwar um so mehr, wenn die Fäden, welche ja doch, wie ein fremder Körper wirken, längere Zeit liegen bleiben. Knapp**) machte daher den Vorschlag, mit den Suturen lediglich die Conjunctiva zu fassen. Am einfachsten verfährt man in der Weise, dass man etwa vier Fäden, oberhalb und unterhalb des Staphyloms, in die Conjunctiva einlegt; der in verticaler Richtung über das Staphylom hinwegziehende Theil jedes Fadens wird dann bei Seite geschoben, das Staphylom abgetragen, die Linse entleert, die Suturen geschlossen, und ein Druckverband angelegt. Meistentheils heilt die so vereinigte Wunde per primam intentionem, die Suturen können der spontanen Abstossung überlassen, oder nach einigen Tagen entfernt werden. In einigen Fällen erfolgt, sowohl nach dieser, wie nach allen andern Staphylomoperationen eitrige Choroiditis und führt zu Atrophie des Auges, was den Heilungsverlauf in die Länge zieht, gewöhnlich auch lebhafte Schmerzen verursacht, und einen zum Tragen eines künstlichen Auges weniger vortheilhaften Stumpf hinterlässt.

Häufig findet übrigens dieser Ausgang der Staphylomoperation, seine Erklärung in den Verhältnissen des operirten Auges. Vor jeder Staphylomoperation sollte man sich deshalb überzeugen, ob ein guter Lichtschein vorhanden ist. Ist dies nicht der Fall, so sind jedenfalls erhebliche intraoculare Erkrankungen, meistens Sehnervenexcavation vorhanden. Die Staphylomabtragung veranlasst dann leicht, wegen der plötzlichen Aufhebung des intraocularen Druckes, starke Choroidal-

---

*) Ophth. hosp. rep. IV. 1.

**) Arch. f. Ophth. B. XIV. 1. pag. 273.

blutungen, welche so erheblich werden können, dass die sämmtlichen Contenta des Auges herausgedrängt werden. Unter allen Umständen aber erfolgt dann Panophthalmitis, ein langwieriger und schmerzhafter Heilungsverlauf und endlich erhebliche Verschrumpfung des Stumpfes. Durchschnittlich dürfte es daher zweckmässiger sein, in solchen Fällen lieber gleich von vorn herein das Auge herauszunehmen.

Die anatomische Untersuchung weist im Staphylom ein Narbengewebe nach, welches an seiner vorderen Fläche mit einem mehrschichtigen Epithelüberzug versehen ist, während es an seiner intraocularen Fläche von den Resten des Irisgewebes, meistens aber nur vom Uvealblatt derselben überzogen wird. Das Irisstroma nämlich geht in der Verwachsung mit der neugebildeten Narbensubstanz bis auf einige geringe Pigmentreste unter. Vordere und hintere elastische Membran fehlen im Bereich des Staphyloms vollständig. Reste des Hornhautgewebes, welche etwa am Rande stehen geblieben sind, zeigen die vordere elastische Lamelle kurz abgebrochen, die hintere vielfach gefaltet und zusammengerollt, in das Narbengewebe eingeschlossen. Genau denselben Befund zeigen auch flache nicht ectatische Hornhautnarben.

Die Dicke der staphylomatösen Narben ist verschieden, meistens sind sie dünn, sie kommen aber bis zu etwa 2—3 Mm. Dicke vor.

Partielle Staphylome entstehen dadurch, dass nach Destruction der Cornea die Iris vorfällt, durch Ansammlung von humor aqueus vorgebaucht, und auch durch die nachfolgende Vernarbung nicht auf das zukömmliche Niveau zurückgeführt wird.

Während bei grossen Hornhautsubstanzverlusten sich die Entstehung eines totalen Hornhautstaphyloms nicht immer verhindern lässt, sollte bei kleineren Geschwüren, welche etwa nur $\frac{1}{3}$ oder noch weniger der Hornhaut zerstören, eine staphylomatöse Vernarbung nicht vorkommen, sondern immer durch eine rechtzeitige Abtragung des Irisvorfalls verhütet werden. Geschieht dies nicht, kommt es zur Entwickelung einer bleibenden ectatischen Narbe, so leidet sehr bald auch die Krümmung der noch durchsichtigen Hornhaut in störender Weise.

Die Abtragung eines partiellen Staphyloms geschieht auf dieselbe Weise, wie die eines grösseren Irisvorfalls oder des Totalstaphyloms; nur ist es hier nicht wohl möglich, die Wunde durch Conjunctivalsuturen zu schliessen, da ein grosser Theil derselben stets von durchsichtigem Hornhautgewebe begrenzt wird. Nur manchmal kann man die Wunde durch eine solche Sutur etwas verkleinern. Entwickelt sich nach der Abtragung das partielle Staphylom von Neuem, so liegt

der Grund häufig darin, dass die Linse luxirt ist, und mit ihrem Rande gegen die Narbe andrängt. Lässt sich dieser Zustand bei der Abtragung des Staphylom erkennen, so ist es das beste, die Linsenkapsel zu öffnen und die Linse zu entleeren.

Vielleicht noch mehr als totale Staphylome, haben die partiellen die Neigung sich mit glaucomatöser Drucksteigerung und Sehnervenexavation zu compliciren. Sobald sich Anzeichen dieser Complication entdecken lassen, ist die Iridectomie indicirt.

Als Hornhautfistel bezeichnet man das anhaltende Ausfliessen des humor aqueus, aus einer kleinen Oeffnung der vorderen Kammer. Ausnahmsweise geschieht dies nach Verletzungen oder Operationen an der Corneoscleralgrenze, über welchen die Conjunctiva verheilt, während die Cornealwunde an einer kleinen Stelle offen bleibt. Es erfolgt dann Ansammlung des humor aqueus unter der Conjunctiva.

Häufiger bleibt Fistel der vorderen Kammer nach Hornhautgeschwüren zurück.

Selbst bei sehr kleinen perforirenden Hornhautgeschwüren lässt die Wiederherstellung der vorderen Kammer manchmal sehr lange auf sich warten, der humor aqueus sickert anhaltend aus, die Iris und die Linse bleiben der innern Hornhautfläche anliegend. Dann und wann erfolgt ein oberflächlicher Verschluss der Fistel, es sammelt sich etwas humor aqueus an, aber noch ehe die vordere Kammer ihre normale Füllung wieder erreicht, öffnet sich die Fistel von Neuem. Auch nach endlicher Verheilung der Fistel, kann sie auf Grund geringer Reizzustände wieder aufbrechen.

Dieser Zustand scheint sich hauptsächlich dann zu entwickeln, wenn die Iris der Perforationsöffnung des Geschwürs adhärirt.

Die Behandlung hat meistens zunächst die Mittel fortzusetzen, welche durch das Hornhautgeschwür indicirt waren. Manchmal sieht man die Fistel sich erst schliessen, nachdem das bis dahin gebrauchte Atropin ausgesetzt wurde. Ein gewisser Grad von Anspannung der mit der Fistelöffnung verwachsenen Iris, scheint also die Verheilung zu begünstigen; wahrscheinlich beruht auch hierauf die von Zehender) in einem Fall constatirte Heilwirkung des Calabarexstracts. Einen Fall von schon lange bestehender Hornhautfistel, in welchen alle andern Mittel fehlschlugen, konnte ich dadurch zu einem dauernden Verschluss bringen, dass ich ein feines Häkchen in die äussere Fistelöffnung einlegte, dieselbe dann emporzog und mit der Scheere abtrug.

---

*) Klin. Monatsbl. VI. pag. 35.

Hornhautfistel kann lange Zeit bestehen, ohne besonderen Schaden anzurichten, doch ist während der ganzen Dauer eine sorgsame Beobachtung des Sehvermögens und besonders des Gesichtsfeldes nöthig, da in manchen Fällen, ohne auffallende äussere Veränderungen, eine rasche glaucomatöse Erblindung durch Sehnervenexcavation vorkommt.

Bläschenbildung auf der Cornea kommt vor in sonst ganz normalen Augen, und ohne vorgängige Entzündungserscheinungen; häufiger bei bereits längere Zeit erkrankten Augen. Hauptsächlich sind es parenchymatöse Keratitis, chronische Iritis und Glaucom, in deren Verlauf diese Bläschen beobachtet wurden. Die Bläschen bestehen lediglich in einer Abhebung des Epithels von der vorderen elastischen Lamelle, und sind manchmal prall gespannt, in andern Fällen schlaff, so dass ihre Form durch Verschiebung der Epithelialdecke verändert werden kann.

Die Beschwerden sind ungefähr die eines, die Cornea irritirenden fremden Körpers; die Beseitigung gelingt meistens leicht durch Punction der Bläschen. Ausnahmsweise jedoch macht der Process sehr hartnäckige Recidive. v. Hasner*) brachte einen derartigen Fall, nur durch Abtragung der vorderen Hornhautlamellen, an der mit der recidivirenden Bläschenbildung behafteten Stelle der Cornea, zum Stillstand.

Keratoconus.

Keratoconus nennt man eine Formveränderung der Cornea, bei welcher dieselbe ihre regelmässige Krümmung dadurch einbüsst, dass ihr Centrum eine spitze Vorwölbung erleidet. Die Cornea ist an dieser Stelle erheblich verdünnt, häufig bis auf $\frac{1}{3}$ ihres Dickendurchmessers am Rande; in einem von Hulke**) untersuchten Fall, nahm an dieser Verdünnung auch die vordere elastische Lamelle Theil, während dagegen die Descemet'sche Membran unverändert war.

Die Verdünnung und Vorwölbung des Hornhautcentrums entsteht ganz allmählig, und zwar anfänglich bei vollständiger Klarheit der Cornea. Später gesellt sich eine leichte graue Trübung an der Spitze der Prominenz hinzu, als deren Ursache eine Schicht dicht gedrängter, länglicher Kerne, unmittelbar unter der vorderen elastischen Lamelle, und eine Umwandlung des Hornhautgewebes, in ein Netzwerk kern-

*) Klinische Vorträge pag. 196.
**) Ophthalm. Hosp. Rep. II. pag. 155.

haltiger Fasern, mit eingestreuten Nestern grösserer, ovaler spindelförmiger Zellen, von Hulke gefunden wurde.

Der Anfang der Krankheit fällt meistens in die Zeit zwischen dem 15. und 25. Jahre, sie kann sich aber ebensogut früher oder später entwickeln. In der Regel werden beide Augen nach einander, und gewöhnlich in verschiedenem Grade befallen. Die Ausdehnung des Hornhautcentrum kann in jedem Stadium stationär werden, aber auch, obwohl selten, nach längerem Stillstand neue Fortschritte machen. Auch in den höchsten Graden kommt es niemals zu Berstung oder Verschwärung der Cornea. Eine Steigerung des intraocularen Druckes findet dabei nicht statt, das verdünnte Centrum der Cornea weicht lediglich den normalen Druckkräften.

Die optischen Consequenzen bestehen darin, dass das Vorrücken und die stärkere Krümmung des Hornhautcentrum Myopie erzeugt, wobei aber gleichzeitig, durch die völlige Unregelmässigkeit der Hornhautkrümmung, die Netzhautbilder so unregelmässig werden, dass die Sehschärfe in hohem Grade beeinträchtigt wird. Die Beschwerden sind also im Allgemeinen die der Myopie und Amblyopie.

Solche Patienten sind häufig noch im Stande, gewöhnliche Druckschrift zu lesen, weil sie dieselbe fast unmittelbar ans Auge halten müssen, und dabei zugleich sehr grosse Netzhautbilder gewinnen; eine Verbesserung des Sehens für die Ferne ist dagegen durch Concavgläsֵser nur in ganz geringem Grade möglich.

Die Diagnose ist sehr leicht, wenn das Uebel einen gewissen Grad erreicht hat, die eigenthümliche Formveränderung der Cornea ist dann kaum zu verkennen. Geringere Grade sind, wegen des damit verbundenen unregelmässigen Astigmatismus, mit dem Augenspiegel ohne Mühe nachweisbar.

Es ist ersichtlich, dass keine Art von medicamentöser Behandlung die Restitution der normalen Hornhautkrümmung erwarten lässt. Auch die operativen Hülfsmittel sind ziemlich beschränkt.

Die ursprünglich von v. Graefe*) vorgeschlagene Iridectomie dürfte in den meisten Fällen mehr schaden als nützen, da mit der Grösse der Pupille auch die der Zerstreuungskreise auf der Retina zunimmt.

Bowman**) machte deshalb den Vorschlag, das Pupillargebiet durch die Iridodesis***) zu verlagern, oder durch zwei solche, an

---

*) Arch. f. Ophth. IV. 2. 271.

**) Ophthalm Hosp. Rep. II. pag. 166.

***) Die Operation der „Iridodesis“ wurde von Critchett (Ophthalm. Hosp. Rep. I. pag. 220) angegeben, zu dem Zwecke, die Pupille mit Erhaltung ihrer Beweglichkeit zu verlagern. Der Sphincter Iridis musste also geschont, nicht, wie bei Iridectomie excidirt

diametral entgegengesetzten Punkten des Hornhautumfanges ausgeführte Operationen, die Pupille in einen schmalen verticalen Schlitz zu verwandeln. Doch auch dadurch werden die optischen Nachtheile der ganz unregelmässigen Hornhautkrümmung, welche nach wie vor alle Theile des Pupillargebiets beherrscht, nicht ausgeglichen; nur die durch die Verengerung des Pupillargebiets bedingte Verkleinerung der Zerstreuungskreise kommt in Betracht.

Eine Verbesserung der Hornhautkrümmung endlich suchte von Graefe*) durch Provocirung eines Ulcerationsprocesses und die darauf folgende Narbenbildung zu erreichen. Es wird zu diesem Zweck auf der Spitze des Keratoconus ein flacher Substanzverlust angelegt, indem ein schmales Messer bis in die mittleren Schichten der Cornea vorgestossen, 1 bis 2 Mm. weit in der Substanz fortgeführt, und dann ausgestochen wird. Der so gebildete kleine Lappen wird mit einer feinen Hakenpincette gefasst, und mit der Scheere an der Basis abgetragen. An einem der nächsten Tage wird der kleine Substanzdefect mit mitigirtem Argentum nitricum geätzt, und dies alle 3 bis 4 Tage wiederholt, bis ein hinlänglich intensiver localer Infiltrationsprocess im Gange ist. Das Geschwür heilt endlich mit einer Narbe, durch deren Contraction die abnorme Krümmung der Cornea verringert wird.

Eine Verbesserung des Sehvermögens ist erst nach Ablauf der traumatischen Keratitis zu erwarten, worüber immerhin ein Zeitraum von 2 bis 3 Monaten vergeht.

Eine zu beträchtliche Grösse der Cornea bei vollkommener Durchsichtigkeit, kommt in seltenen Fällen als angeborener Zustand vor.

Verletzungen der Cornea.

Fremde Körper, welche, ohne in die Hornhaut einzudringen, derselben nur oberflächlich anhaften, werden in Folge des Reizzustandes, welchen sie veranlassen, gewöhnlich bald entfernt, manchmal aber

---

werden. Zu diesem Zweck wird am Hornhautrand dicht an der Sclerotica, eine schmale Oeffnung angelegt, die Iris nicht weit von ihrer Ciliarinsertion entfernt, mit der Pincette gefasst, nach aussen gezogen und mit einem Faden umschnürt, um die spontane Zurückziehung des kleinen Prolapsus zu hindern.

Die Operation würde in der That für manche Zwecke den therapeutischen Indicationen in vorzüglicher Weise entsprechen, wenn sie nicht leider die Gefahren der Irido-Cyclitis und der sympathischen Erkrankung des andern Auges mit sich brächte.

*) Arch. f. Ophth. XII. 2. pag. 215.

kommt es doch vor, dass solche Gegenstände längere Zeit auf der Oberfläche der Cornea sitzen bleiben, und eine chronische Entzündung unterhalten. Am häufigsten scheint dies zu geschehen mit den Schalen kleiner Samenkörner (Hirsekorn etc.), doch sind auch Insectenflügel, Fragmente feiner vegetabilischer Membranen u. s. w. als lange auf der Cornea haften gebliebene Körper, beobachtet worden.

Die Entfernung aller dieser Gegenstände geschieht am einfachsten durch Abstreifen mit dem Daviel'schen Löffel.

Viel häufiger geschieht es, dass z. B. kleine Eisensplitter, nicht selten in glühendem Zustand, Glas- oder Steinsplitterchen, Pulverkörner u. s. w., welche die Cornea treffen, in die Substanz derselben eindringen.

Gewöhnlich ist es sehr leicht, den fremden Körper zu sehen; schwierig ist es nur dann, wenn ein sehr kleiner, dunkler fremder Körper in der Nähe des Hornhautcentrums festsitzt, so dass er sich von dem dunklen Hintergrund der Pupille nicht abhebt; aber auch dann gelingt die Diagnose leicht mit Hülfe der focalen Beleuchtung.

Die Entfernung, der in die oberflächlichen Hornhautschichten eingedrungenen Fragmente, geschieht am besten mittelst einer flach gekrümmten Staarnadel, während gleichzeitig, durch Daumen und Zeigefinger der linken Hand, die Lidspalte geöffnet gehalten wird. Bei sehr unruhigen Patienten kann es nothwendig werden, einen Lidhalter einzulegen, und das Auge mit einer Hakenpincette zu fixiren.

Beim Vorhandensein eines starken Reizzustandes empfiehlt es sich, nach der Ausgrabung des fremden Körpers, einen Tropfen Atropinlösung einzuträufeln.

Dringen fremde Körper, z. B. grössere Metallfragmente, Stein- oder Glassplitter u. s. w., durch die Cornea, bis in die vordere Kammer vor, so veranlassen sie Iritis, und wenn sie die Linse verletzten, auch Cataracta traumatica.

Das zweckmässigste Verfahren ist dann. in möglichster Nähe des fremden Körpers, am Hornhautrande die vordere Kammer mit einem Lanzenmesser oder mit einem schmalen Staarmesser zu eröffnen, und mit einem Häkchen oder einer Pincette die Entfernung zu versuchen. Sitzt der eingedrungene Splitter in der Iris fest, so ist die Iridectomie gewöhnlich unvermeidlich.

In der Regel indessen pflegen fremde Körper, welche einmal die Cornea durchdringen, auch durch die Iris und Linse nicht aufgehalten zu werden, sondern bis in die Tiefe des Augenhintergrundes ihren Weg fortzusetzen.

Oberflächliche Verletzungen der Cornea mit stumpfen Werkzeugen, bedingen manchmal nur einen umschriebenen Epithelialverlust, welchen

man am besten dadurch erkennt, dass man das Spiegelbild eines Fensters über den Rand des Substanzverlustes gleiten lässt.

Gewöhnlich ist mit diesen Verletzungen ein starker Reizzustand verbunden; Atropin und kalte Umschläge, oder wenn dies nicht genügt der Druckverband, sind die geeigneten Heilmittel.

Kleine oberflächliche Substanzverluste der Cornea nehmen gewöhnlich bald eine hell-graue Färbung an, und zeigen sich bei focaler Beleuchtung von einer oberflächlichen, diffusen, mattgrauen Trübung umgeben. Der Process kann sofort in Heilung übergehen, oder der Substanzverlust erfährt eine mehr gelblich-weisse Verfärbung, und gewöhnlich zeigen sich dann, auch in der Tiefe der Cornea eigenthümliche, bei focaler Beleuchtung deutlich hervortretende, strichförmige, graue, etwa 2 bis 3 Mm. lange Trübungen.*) Bei von Anfang an zweckmässiger Behandlung nehmen diese Verletzungen fast ohne Ausnahme einen günstigen Verlauf. Ruhiges Verhalten, antiphlogistische Diät, kühle Umschläge und Atropin sind in der Regel genügend. Vernachlässigung der Krankheit führt leicht zu eitriger Keratitis.

Auch ganz leichte Verletzungen der Cornea hinterlassen manchmal eine eigenthümliche Form recidivirender Keratitis. Auf leichte oder überhaupt nicht nachweisbare Veranlassungen hin, tritt derselbe Symptomencomplex auf, wie bei traumatischer Keratitis: leichte Lidschwellung, starkes Thränen, Schmerzen im Auge, welche manchmal auch in das ganze Verbreitungsgebiet des Trigeminus ausstrahlen, Empfindlichkeit gegen Licht, Verengerung der Pupille, Injection der Conjunctiva sclerae mit starker Hyperämie der dichtgedrängt zum Hornhautrand verlaufenden, feinen conjunctivalen Gefässe. Auf der Cornea findet sich eine kleine graue, manchmal geschwellte Trübung, mit oder ohne Abstossung des Epithels. Auffallend ist häufig die Geringfügigkeit der sichtbaren Hornhautveränderungen, im Vergleich zur Intensität der Entzündungserscheinungen. Die Behandlung ist zunächst die der traumatischen Keratitis; bei lange anhaltendem Reizzustand passen lauwarme Umschläge besser als kalte. Zur Nachbehandlung empfiehlt sich Einstäuben von Calomel längere Zeit fortsetzen zu lassen.

Aehnliche Fälle von Narbenkeratitis kommen übrigens auch bei nicht traumatischen Narben vor.

Perforirende Verletzungen der Cornea sind ihrer Natur nach äusserst verschieden; in der Regel handelt es sich bei den zufälligen

---

*) Dieselben tiefliegenden grauen strichförmigen Trübungen kommen nicht nur bei traumatischer Keratitis, z. B. auch im Heilungsverlauf fast aller Operationswunden in der Cornea vor, sondern auch sehr häufig bei überhaupt allen Processen heftiger Keratitis, und können daher nicht als eine eigne Krankheitsform aufgefasst werden. Sie verschwinden in der Regel spurlos.

Verletzungen, um mehr oder weniger grössere und gequetschte Wunden. In den meisten Fällen erfolgt sofortiger Abfluss des humor aqueus, und wenn die Wunde nicht zu klein ist, auch Vorfall der Iris. Häufig ist zugleich Verwundung der Linse und Cataracta traumatica vorhanden.

Absolut ruhiges Verhalten, Atropin und Druckverband sind durchschnittlich die zuerst vorliegenden Indicationen bei perforirenden Hornhautwunden. Ist Prolapsus Iridis eingetreten, so ist es nur selten, und nur während der ersten Stunden nach der Verletzung möglich, denselben zu reponiren. Es ist am zweckmässigsten in der Chloroform Narcose, die Reposition durch reibende Bewegungen mittelst des obern Lids zu versuchen, allenfalls kann man auch darauf ausgehen, durch gelinden Druck mit einem Daviel'schen Löffel den im Prolapsus vorhandenen humor aqueus in die vordere Kammer zu entleeren, und dann die Repositionsversuche von Neuem aufnehmen. Gelingt die Reposition nicht, so ist der Vorfall mit der Scheere abzutragen.

Die durch Verwundungen angeregten Entzündungszustände können theils zu mehr oder weniger ausgedehnter Zerstörung der Cornea, theils aber auch zu tieferen intraocularen Entzündungen (Irido-Choroiditis traumatica), mit Ausgang in Eiterung und Atrophie des Auges, oder zu Erblindung mit Entwicklung von Scleralstaphylomen Veranlassung geben.

Am gefährlichsten sind die Wunden, welche den Hornhautrand an seiner Verbindung mit der Sclera, und zugleich den Ciliarkörper treffen, weil sie die Gefahr einer sympathischen Erkrankung des andern Auges mehr als andere Verletzungen mit sich führen.

Verletzung der Cornea durch chemisch wirkende Schädlichkeiten, Verbrennungen durch geschmolzene Metalle, durch Mineralsäuren, durch ungelöschten Kalk u. s. w., sind meistens sehr gefährlicher Natur. Häufig handelt es sich dabei um ausgedehnte Verletzungen, welche nicht nur einen grossen Theil der Cornea, sondern auch der Conjunctiva einnehmen, und deshalb in der Regel ein Symblepharon hinterlassen. In der verletzten Stelle der Cornea entwickelt sich häufig eine eitrige Entzündung, welche sich auf die ganze Hornhaut, oder auch auf die Iris und Choroidea ausbreiten, und dadurch Panophthalmitis verursachen kann. Aber auch bei günstigerem Verlauf bleibt oft in Folge der intensiven traumatischen Keratitis eine Trübung des nicht direct beschädigten Hornhauttheils zurück.

Geschwülste der Cornea haben ihren Sitz meistens auf der Hornhautgrenze, und greifen häufig theils in die Conjunctiva, theils in die Sclera über.

Es sind zunächst zu erwähnen die angeborenen Dermoide; welche von Hanfkorn bis Erbsengrösse vorkommen, und nicht selten

mit Haaren besetzt sind. Werden sie störend, so zieht am die Geschwulst mit der Hakenpincette an, und trägt sie mit dem Staarmesser ab.

Cancroide dieser Gegend können ebensowohl von der Conjunctiva, als von der Cornea ausgehen.

Auch Melanome und Melanosarcome*) des äussern Auges entwickeln sich vorwiegend an der Hornhautgrenze und sind gewöhnlich nur an dieser Stelle mit den Augenwandungen fest verwachsen. Nach rückwärts verschmelzen sie mit der Conjunctiva und sind mit dieser auf der Sclera verschiebbar; nach vorn überwuchern sie die Cornea und können dies in dem Grade thun, dass das Sehvermögen völlig aufgehoben wird und der Bulbus nur eine aus der Lidspalte sich hervordrängende Geschwulstmasse darzustellen scheint. Dennoch braucht man in diesen Fällen nicht sofort zur Exstirpation des Auges zu schreiten, denn die Abtragung der Geschwulst von der Sclera macht gar keine Schwierigkeiten und auch in das eigentliche Hornhautgewebe dringt die Neubildung in der Regel nicht ein. Sie lässt sich daher auch hier gewöhnlich leicht abschälen und hinterlässt nur eine Unebenheit der Epithelialfläche, welche sich bald wieder ausgleicht. An der Cornea-Scleralgrenze, der eigentlichen Ursprungstelle der Neubildung, muss dann die Exstirpation aller erkennbaren Geschwulstreste mit besonderer Sorgfalt geschehen.

Der Greisenbogen, arcus senilis, gerontoxon, ist kaum zu den pathologischen Affectionen zu rechnen, da er im höheren Alter constant vorkommt. Die am Hornhautrand sichtbare, hellere Färbung beruht auf fettiger Degeneration, sowohl der Intercellularsubstanz, als der Hornhautkörperchen.

---

*) Virchow Geschwülste II. pag. 122 u. 279.

Krankheiten der Sclera.

Scleritis und Episcleritis. Die Entzündung des episcleralen und scleralen Gewebes characterisirt sich durch circumscripte Hyperämie und Schwellung eines, gewöhnlich einige Millimeter vom Hornhautrande entfernten Bezirkes.

Die Hyperämie, anfänglich hellroth, wird im Verlaufe der Zeit dunkler, mit einer violetten Nuance, während die Schwellung bald flach ist, und allmählig ins Niveau der Sclera übergeht, bald circumscript und in Gestalt eines etwa linsengrossen Hügels aufgesetzt erscheint. Im letzteren Falle hat die Affection grosse Aehnlichkeit mit breit phlyctänulärer Conjunctivitis, von der sie sich aber dadurch unterscheidet, dass das Infiltrat seinen Sitz nicht in, sondern unter der Conjunctiva hat.

In günstig verlaufenden Fällen ist der weitere Verlauf der, dass die Schwellung allmählig, im Verlaufe mehrerer Wochen oder Monate sich verflacht, und dabei von dem violetten Farbenton, in einen schiefergrauen, und endlich in einen bleifarbenen Fleck übergeht, welcher weiterhin vollständig verschwindet, oder in Gestalt einer etwas missfarbigen Stelle zurückbleiben kann.

Man kann eine einfache, incomplicirte Scleritis unterscheiden von einer, mit Keratitis und Iritis complicirten Form. Die Beschwerden sind bei einfacher Scleritis meist nicht bedeutend, manchmal indessen wird die acute Periode von ziemlich lebhaften Schmerzen begleitet. Der Ablauf der Krankheit in den einzelnen Entzündungsheerden erfordert gewöhnlich einen Zeitraum von 4 bis 6 Wochen, doch kann die Gesammtdauer des Processes dadurch in die Länge gezogen werden, dass mehrere Anfälle von Episcleritis an verschiedenen Stellen einander folgen.

Häufig scheint eine besondere Prädisposition der Krankheit zu Grunde zu liegen, und dann auch zu Recidiven Veranlassung zu geben.

Anfänglich ist eine ableitende Behandlung, leichte Abführungen u. s. w. indicirt; bei lebhaften Schmerzen im Auge, und überhaupt im progressiven Stadium der Entzündung, sieht man manchmal von Atropin sehr gute Erfolge. Genügt dies nicht, so sind lauwarme Umschläge, oder trockene Wärme, auch Morphiuminjectionen in der Supraorbitalgegend, eventuell einige Blutegel in der Schläfengegend zu empfehlen. Im späteren Verlaufe wird durch Calomeleinpulverung die Resorption der Exsudate befördert.

Einfache, nicht complicirte Scleritis kann demnach theils durch Schmerzhaftigkeit, theils durch langsamen Verlauf, und durch Recidive lästig werden, erlaubt aber dennoch durchschnittlich eine gute Prognose. Dagegen ist die mit Keratitis und Iritis complicirte Form eine sehr gefährliche Krankheit.

Meistens tritt in diesen Fällen die Scleritis gleich von vornherein unter intensiveren Erscheinungen auf. Nachdem während einiger Tage überhaupt die Erscheinungen einer heftigen Augenentzündung ohne bestimmte Localisation, und starke Injection der Conjunctiva in ihrer ganzen Ausdehnung, heftiges Thränen, Schmerzen u. s. w. vorausgegangen, entsteht eine deutliche Anschwellung der Sclera, welche entweder einen grösseren, oder geringeren Theil des Hornhautumfanges einnimmt, oder halbkugelige, livid graurothe Erhebungen bildet; auch mehrere solcher Anschwellungen kommen vor. Nach einigen Tagen entwickelt sich in einer benachbarten Stelle der Cornea eine grauweisse undurchsichtige Infiltration, welche sich bis zum Hornhautcentrum oder darüber hinaus erstrecken kann, während die benachbarten Partien der Cornea eine rauchige Trübung zeigen. Diese Entzündungsheerde in der Sclera und Cornea sind sowohl spontan, als bei leiser Berührung schmerzhaft.

Die gleichzeitige Betheiligung der Iris zeigt sich durch Verwachsungen des Pupillarrandes mit der Linsenkapsel.

In jeder Beziehung ist diese complicirte Form der Scleritis, eine schwerere Erkrankung, als die einfache. Die einzelnen Entzündungsanfälle sind schmerzhafter und langwieriger, die Recidive sind häufiger, und können endlich zu Erblindung führen. Die grössere Intensität des Entzündungsprocesses in der Sclera veranlasst nicht selten eine Verdünnung der befallenen Stellen, welche dann in Folge ihrer verminderten Resistenz vorgebuchtet werden, und ein Staphyloma sclerae darstellen. Der ganze vordere Abschnitt der Sclera kann auf diese Weise ausgedehnt, und mit einer Anzahl dunkler, prominenter etwa erbsengrosser Höcker besetzt werden. Manchmal nimmt auch die Cornea an dieser Ausdehnung und Vergrösserung der vorderen Augapfelhälfte Theil.

In andern Fällen, in welchen die Verdünnung des vorderen Abschnittes der Sclera eine mehr gleichmässige ist, nimmt das Auge eine birnförmige Gestalt an, so dass die Cornea weiter nach vorn ragt, als die des andern Auges.

Die einmal grau-weiss infiltrirten Stellen der Cornea hellen sich nicht wieder auf; es bleiben dichte helle Flecke zurück, welche bei häufigen Recidiven kaum irgend eine vollkommen klare Hornhautstelle zwischen sich lassen. Endlich werden, durch vollständige Verwachsung des Pupillarrandes mit der Linsenkapsel, alle mit Iritis chronica verbundenen Gefahren herbeigeführt.

Die Therapie verlangt in der progressiven Periode des Processes ein antiphlogistisches und ableitendes Verfahren; locale Blutentziehungen, kalte Umschläge, Ableitungen durch Abführmittel u. s. w. Atropin ist gleich von vornherein und so lange anzuwenden, als die entzündlichen Erscheinungen fortdauern. In den späteren Krankheitsperieden, nach Ablauf des Reizzustandes, thun gewöhnlich Calomeleinpulverungen, oder auch schwache Salben von Quecksilberpräcipitat (1 pCt.) gute Dienste. Ist der Pupillarrand der Iris vollständig, oder nahezu vollständig mit der Linsenkapsel verwachsen, so empfiehlt sich die Iridectomie, um die aus diesem Zustand hervorgehenden Gefahren abzuwehren.

Staphylom der Sclera.

Das sogenannte Staphyloma post. Scarpae und die wirklichen circumscripten Scleralectasien, welche am hintern Umfang des Auges vorkommen, sind bereits pag. 27 u. 40 erwähnt worden. Wir haben hier also nur noch die Staphylome der aequatorialen und vorderen Partien der Sclera zu betrachten.

Es erheben sich hier mehr oder weniger scharf abgegrenzte, dunkel bläuliche Hügel über das Niveau der Sclera, welche ebensowohl isolirt, als in grösserer Anzahl neben einander stehen können. Letzteres ist z. B. manchmal der Fall im Umfang der Cornea, welche sich dann von einem mehr oder weniger vollständigem Kreise solcher Wülste umgeben zeigt, kann in ähnlicher Weise aber auch in den aequatorialen Theilen des Bulbus vorkommen.

Von den Krankheiten, welche zur Entwicklung solcher Staphylome führen können, haben wir jene Formen von Scleritis bereits erwähnt, welche mit Infiltration der Hornhaut und mit Iritis verbunden sind.

Es kann ferner beim Narbenstaphylom der Cornea die Ausdehnung und Formveränderung, welche das die Hornhaut ersetzende

Narbengewebe erleidet, bis auf die angrenzenden vorderen Scleralpartien sich erstrecken. Die sonst gewöhnlich vorhandene Einschnürung an der Basis des Staphyloms fehlt vollständig, der ganze vordere Umfang des Auges erscheint nach vorn zugespitzt, und das Staphylom geht daher schliesslich, ohne scharf markirte Grenze, in die aequatorialen Theile der Sclera über. Stets handelt es sich dabei um tief desorganisirte Augen, in welchen zugleich meistens durch Steigerung des intraocularen Druckes Sehnervenexcavation eingetreten ist.

Choroiditis ist wohl die häufigste Ursache der Sceralstaphylome. Es sind hier besonders diejenigen Formen von Choroiditis zu nennen, welche sich an Iritis mit vollständigen Abschluss des Pupillargebiets, an traumatische Iridochoroiditis, und an die spätesten Stadien des Glaucom anschliessen.

In allen diesen Fällen ist meistens, neben dem Staphyloma sclerae, Erblindung durch Sehnervenexcavation vorhanden.

Auch intraoculare Geschwülste können Anlass der Staphylombildung werden, theils durch consecutive Choroiditis, theils dadurch, dass durch die Geschwulst selbst die Sclera hervorgetrieben wird.

Endlich kommen Fälle vor, und zwar sowohl angeboren, als erst später, und in Verbindung mit irgend einer der eben genannten Erkrankungen, in denen das Auge ziemlich gleichmässig in allen Durchmessern zunimmt, und welche deshalb als Hydrophthalmos oder Buphthalmos bezeichnet werden. Auch die Cornea nimmt dann gewöhnlich an der allgemeinen Ausdehnung Theil, und wird zugleich flacher. Meistens ist völlige Erblindung vorhanden, ausnahmsweise aber findet sich dabei neben hochgradiger Myopie noch ein leidliches Sehvermögen.

Im Bereich des Staphylom sind gewöhnlich Sclera, Choroidea und Retina fest mit einander verwachsen. Einige Fälle sind allerdings bekannt, in welchen die Sclera von den unterliegenden Membranen abgehoben war, die Regel aber bildet die gleichzeitige Ausdehnung und Atrophirung aller drei Häute. Die Retina wird dabei in ein indifferentes bindegewebiges Netzwerk verwandelt, und manchmal zugleich mit neugebildetem Pigment durchsetzt.

Die consecutive Atrophie der Choroidea beginnt meistens mit Veränderungen der Pigmentzellen des Choroidalstroma; dieselben entfärben sich und verschwinden nach und nach. Bald fängt auch die Choriokapillaris an zu atrophiren, während gleichzeitig das Pigmentepithel theils sein Pigment verliert, theils in verschiedener Weise unregelmässig wird. Auch die grösseren Gefässe obliteriren und schliesslich bleibt von der Choroidea nichts übrig, als die feinsten Fäserchen, welche als sogenanntes elastisches Netzwerk einen Theil

des Choroidalstroma ausmachen, die Glaslamelle und ein unvollständiger und unregelmässiger Pigmentüberzug. Auch diese Gewebsreste können endlich noch verschwinden, so dass nichts weiter als eine dünne, structurlose, durchsichtige Membran zurückbleibt. Im Gegensatz hierzu stehen Fälle, in welchen gleichzeitig mit der Ausdehnung der Choroidea eine Gewebsneubildung in derselben Statt zu finden scheint. Während man nämlich in Folge der Dehnung eine Verengerung der Gefässcaliber in der Choriokapillaris, eine Verbreiterung ihrer Intervascularräume, und ein Auseinanderrücken der einzelnen Epithelien, allenfalls mit Vergrösserung ihrer Flächenausdehnung, erwarten sollte, und in der Regel auch findet, kommen doch auch Befunde vor, in denen gerade das Gegentheil geschieht. Die Gefässe der Choriokapillaris sind von normaler, oder mehr als normaler Weite, ihre Intervascularräume enger, die Pigmentepithelien klein und in regelmässiger Weise neben einander gruppirt.

Staphylome in der Gegend des Ciliarkörpers, welche bis an den Hornhautrand reichen, führen in der Regel zu Zerstörung der Zonula und Luxation der Linse.

Häufig ist eine Lostrennung der Iris vom Ciliarkörper vorhanden, so dass die staphylomatöse Ausbuchtung sich zwischen beide einschiebt, in andern Fällen bleibt der normale Zusammenhang zwischen Iris und corpus ciliare erhalten, und die Firsten der Ciliarfortsätze finden sich vor dem Staphylom.

Die therapeutischen Indicationen sind sehr beschränkt. Das Sehvermögen ist meistens vollständig vernichtet, und auch ein noch vorhandener Rest bietet keine Aussicht auf Besserung.

Eine Indication zu operativen Eingriffen kann herbeigeführt werden durch die Befürchtung einer sympathischen Affection des andern Auges, besonders bei Scleralstaphylomen aus traumatischer Ursache, und durch anhaltende Schmerzhaftigkeit des ectatischen Auges. Das einzige Mittel, welches unter solchen Umständen auf Erfolg rechnen lässt, ist die Enucleation des Auges.

Manchmal liegt bei völlig erblindeten Augen der Wunsch vor, wenigstens eine cosmetische Verbesserung zu erreichen, d. h. die Möglichkeit zu schaffen, ein künstliches Auge zu tragen. Und doch ist dieser Indication nicht leicht zu genügen. Staphylomoperationen nach Art der beim Hornhautstaphylom auseinander gesetzten Verfahren, führen in diesen hochgradig desorganisirten Augen leicht zu intraocularen Hämorrhagien und Panophthalmitis, welche nach einem schmerzhaften und langwierigen Verlauf gewöhnlich einen sehr verkleinerten Stumpf zurücklässt.

Andererseits hinterlässt auch die Enucleation unter diesen Um-

ständen leicht Verhältnisse, welche für das Tragen eines künstlichen Auges sehr ungünstig sind. War nämlich eine bedeutende Ectasie des Bulbus vorhergegangen, so ist das orbitale Fettzellgewebe stark reducirt, weshalb sich der Conjunctivalsack stärker in die Orbita zurückzieht als sonst. Das künstliche Auge erhält dann nur eine äusserst mangelhafte Beweglichkeit, und sitzt ausserdem häufig so unbequem, dass viele solcher Patienten schliesslich vorziehen, lieber ganz darauf zu verzichten.

Aus diesen Gründen hat v. Graefe*) den Versuch gemacht, einen mässigen Grad von Atrophie des Auges, durch eine künstlich eingeleitete Choroiditis zu erzielen. Ein gewöhnlicher, doppelter seidener Faden wird durch den Glaskörper in der Weise durchgezogen, dass eine 8—10 Mm. breite Brücke der Umhüllungshäute in die Sutur eingeschlossen ist. Der Faden wird, lediglich um ihn festzuhalten, in einen lockern Knoten geschlungen. Man darf den Faden nicht durch die allzuverdünnten Partien der Umhüllungshäute ziehen, weil dort die gewünschte eitrige Entzündung zu schwer zu Stande kommt. Sobald eine beginnende eitrige Choroiditis sich durch deutliche Schwellung der Conjunctiva sclerae und erschwerte Beweglichkeit des Auges ankündigt, soll der Faden entfernt, und der Verlauf der Entzündung durch warme Umschläge, oder Cataplasmen erleichtert werden.

Sind irgend welche Anzeigen vorhanden, welche eine sympathische Affection des andern Auges befürchten lassen, so kann natürlich dieses Verfahren nicht in Frage kommen, da dann ausschliessich die Enucleation des Auges indicirt ist.

---

*) Arch. f. Ophth. Bd. IX, 2. pag. 105.

Krankheiten der Iris.

Iritis gehört zu den wichtigsten Krankheiten des Auges, sowohl wegen des traurigen Ausganges, den sie in manchen Fällen nimmt, als wegen der Sicherheit, mit welcher dieselbe in der überwiegenden Mehrzahl der Fälle einer rechtzeitigen Kunsthülfe weicht.

Das typische Bild dieser Krankheit und zugleich die häufigste Form derselben ist diejenige, welche man als Iritis idiopathica bezeichnen kann.

Die entzündlichen Erscheinungen sind manchmal während des ersten Erscheinens so gering, dass sie dem Patienten entgehen, welcher erst durch eine leichte Undeutlichkeit des Sehens, und durch die Unmöglichkeit anhaltend zu arbeiten, auf sein Leiden aufmerksam wird.

Bald aber stellt sich eine tiefsitzende, die Cornea umgebende Injection ein, welche aus dichtgedrängten, kurzen, radiär zum Hornhautrand gerichteten Gefässstämmchen zusammengesetzt ist. Allmählig breitet sich die Hyperämie auch auf die oberflächlichen Conjunctivalgefässe aus. Schmerzen sind ebenfalls gewöhnlich nicht gleich von Anfang an vorhanden, sondern treten mit grösserer Intensität erst dann auf, wenn die Entzündung ihren Höhepunkt erreicht, stehen überhaupt bei idiopathischer Iritis in ziemlich genauem Verhältniss zur Heftigkeit der Entzündung.

Sie beschränken sich gewöhnlich nicht auf das Auge, sondern erstrecken sich zugleich auf die Supraorbitalgegend, oder über das Verbreitungsgebiet der sensibeln Trigeminusäste; sie exacerbiren gewöhnlich des Nachts und können eine ganz unerträgliche Intensität erreichen.

Heftiger Thränenfluss pflegt die Schmerzanfälle zu begleiten.

Ebenfalls in ziemlich genauem Verhältniss zur Intensität der Entzündung steht die Trübung der Cornea, welche anfänglich, und in leichteren Fällen, sich nur durch den verminderten Glanz des Auges, und durch die dem Patienten auffällige leichte Verschleierung des

Sehens verräth, und bei focaler Beleuchtung manchmal nur durch den Vergleich mit dem andern Auge nachweisbar ist. Bei intensiverer Entzündung ist die graue rauchige Trübung der Cornea schon mit blossen Augen zu sehen; bei focaler Beleuchtung und Loupenvergrösserung erscheint dann die Epithelialfläche der Hornhaut mit punktförmigen Unebenheiten übersäet, während in den mittleren und tieferen Schichten, manchmal kurze, graue, strichförmige Trübungen sichtbar werden.

In der Iris macht sich eine Farbenveränderung bemerklich, und zwar zuerst im circulus minor, welcher eine dunklere Färbung annimmt, dann im circulus major, welcher in blauen Augen grün wird, bei dunkler Iris eine Beimischung von Roth erhält. Die Verfärbung ist aller Wahrscheinlichkeit nach auf eine Durchtränkung mit Blutfarbstoff zu beziehen, dafür spricht wenigstens die Beobachtung, dass dieselbe Farbenveränderung auch ohne eine Spur von Iritis, lediglich in Folge von subconjunctivalen Blutergüssen auftreten kann. (Am häufigsten geben Schieloperationen Veranlassung, diese Beobachtung zu constatiren.) Dieselbe hellgrüne Verfärbung der Iris kann aber auch, besonders bei Choroiditis mit Glaskörperhämorrhagien, ihren Grund haben in einer gelblichen Farbe des humor aqueus, wenigstens sieht man unter diesen Umständen nicht selten, sofort mit dem Ausfliessen des Kammerwassers (bei Iridectomie oder Punction der Cornea), die hellgrüne Verfärbung der Iris verschwinden, und die normale Farbe wiederkehren.

Das wichtigste Symptom der Iritis sind die Verwachsungen des Pupillarrandes mit der Linsenkapsel, welche bei focaler Beleuchtung mit Leichtigkeit zu erkennen, und wenn irgend ein Zweifel besteht, durch Atropin völlig deutlich zu machen sind. Der Pupillarrand kann sich natürlich nur da nach der Peripherie zurückziehen, wo er frei beweglich ist, die Stellen, an denen er mit der Linsenkapsel verklebt ist, werden dort zurückgehalten, und die Pupillaröffnung erhält dadurch eine auffallend unregelmässige Form.

Frische Synechien lösen sich dann gewöhnlich mit Hinterlassung einiger Pigmentkörnchen von der Kapsel ab, bei schon lange bestehenden Verwachsungen ist dies nur selten der Fall. Obgleich also hintere Synechien nur durch Iritis entstehen, kann man im gegebenen Fall, wenn die Diagnose der Iritis nicht noch durch andere Zeichen erwiesen wird, doch darüber in Zweifel bleiben, ob man es mit einem zur gegenwärtigen Affection gehörenden Symptom, oder mit den Residuen eines längst abgelaufenen Processes zu thun hat.

Die bei Iritis anftretende Beweglichkeitsbeschränkung der Iris scheint hauptsächlich auf das Vorhandensein dieser Synechien zu be-

ziehen zu sein. Die Iris bleibt anfänglich, so lange noch keine Synechien vorhanden sind beweglich, und bewegt sich später so viel als die Verwachsungen es erlauben.

Nur in den heftigsten Formen idiopathischer Iritis kommt es zu einem Erguss gallertig-fibrinös aussehender Exsudate ins Pupillargebiet, oder zu Hypopyonbildung.

Die Ursachen dieser Form der Iritis sind häufig rheumatischer Natur, und in solchen Fällen ist die Bezeichnung Iritis rheumatica ganz am Platze; häufig aber ist eine Krankheitsursache überhaupt nicht mit Sicherheit nachzuweisen.

Der Verlauf der Krankheit ist in der Mehrzahl der Fälle, und bei von Anfang an zweckmässiger Behandlung der Art, dass in Zeit von 4 bis 6 Wochen Heilung erreicht wird. In milden Fällen kann die Krankheitsdauer kürzer sein, andererseits aber kann durch Recidive der völlige Ablauf der Entzündung in die Länge gezogen werden.

Die Behandlung der idiopathischen Iritis ist eine sehr einfache. Abgesehen von der selbstverständlichen Schonung des Sehvermögens, Schutz des Auges gegen allerhand Schädlichkeiten, wie blendendes Licht, Rauch etc., ruhigem antiphlogistischem Verhalten u. s. w., ist das unentbehrliche, meistens aber auch das einzige überhaupt nothwendige Mittel, schwefelsaures Atropin in 1 pCt. Lösung. Dasselbe muss von Anfang an (etwa alle 5 Minuten ein Tropfen) ins Auge eingeträufelt werden, bis das überhaupt herstellbare Maximum der Mydriasis erreicht ist, weiterhin wird nur so viel Atropin instillirt, als nöthig ist, um die Pupille erweitert zu erhalten.

Verwachsungen zwischen Linsenkapsel und Pupillarrand, welche noch nicht länger als etwa eine Woche bestehen, pflegen sich dabei abzulösen; ältere Verwachsungen werden zwar noch gedehnt, aber gewöhnlich nicht mehr zerrissen.

Häufig macht die Entzündung, so bald einmal eine genügende Atropinwirkung erreicht ist, eine sehr deutliche Remission, und verläuft von nun an ununterbrochen zur Heilung. In heftigeren Fällen kehren trotz vollständiger Mydriasis, doch noch starke Schmerzanfälle, besonders des Nachts wieder, manchmal mit gleichzeiter Exacerbation sämmtlicher Entzündungserscheinungen, mit Zunahme der Gefässhyperämie, heftigem Thränen, stärkerer Hornhauttrübung und Wiederverengerung der vorher stark erweiterten Pupille.

Gegen die Schmerzanfälle empfiehlt sich warmes Verhalten, Bedecken des Auges und der ganzen Gesichtshälfte mit Watte, oder bei sehr heftigen Schmerzen subcutane Morphiuminjectionen in die Supraorbitalgegend.

Auch die Application von Blutegeln an die Schläfe zeigt manchmal einen deutlichen Einfluss auf die Schmerzen.

Der idiopathischen Iritis sehr nahe steht eine Krankheitsform, welche sich in ihren einzelnen Anfällen gar nicht, in ihrem ganzen Verlaufe nur durch ihre häufigen Recidive von der ersteren unterscheidet. Solche Patienten werden unbestimmte Zeit lang, in Monate langen oder längeren Intervallen von einer bald mehr, bald weniger heftigen Iritis befallen; gewiss ist es also nicht zu verwundern, wenn dieselben in der Regel mit einer Anzahl iritischer Synechien behaftet bleiben. Und doch liegt nur diese Thatsache der ziemlich allgemein angenommenen Behauptung zu Grunde, dass das Zurückbleiben der Synechien die Ursache der Recidive sei.

Die Möglichkeit eines derartigen ursächlichen Zusammenhangs lässt sich natürlich nicht ableugnen, die Menge der Individuen indessen, welche trotz reichlicher hinterer Synechien nicht an recidivirender Iritis leiden, ist denn doch eine zu grosse, als dass man ohne Weiteres den mechanischen Einfluss der Synechien als Ursache der Recidive beschuldigen könnte, und andererseits kommen Fälle vor, in welchen sich die Recidive als ganz unabhängig von den Synechien erweisen. Ich habe Patienten gesehen, welche auf beiden Augen mit zahlreichen Synechien behaftet, lange Zeit nur auf dem einen von recidivirender Iritis befallen wurden, bis plötzlich, ohne ersichtliche Veranlassung, die Krankheit das bisher befallene Auge verliess, um auf dem andern mit derselben Hartnäckigkeit aufzutreten. Endlich habe ich Fälle constatiren können, welche von Anfang an zweckmässig mit Atropin behandelt, keine Synechien zurückbehielten, und dennoch von häufigen Recidiven nicht verschont wurden, ohne dass irgend eine nachweisbare Ursache, wie z. B. Syphilis vorlag.

Die Ursachen der Iritisrückfälle lassen sich häufig nicht mit Sicherheit feststellen. Syphilis kann zu Grunde liegen, doch folgen sich bei syphilitischer Iritis die Rückfälle in der Regel in kürzerer Zeit hintereinander. Erkältungen werden häufig von den Patienten als Ursachen angegeben. In manchen Fällen scheinen Circulationsanomalien in der Nasenschleimhaut den Iritisanfällen vorauszugehen, und mit ihnen in Zusammenhang zu stehen.

In allen diesen Fällen ist, soweit nicht etwa durch die ätiologischen Momente besondere Indicationen nahegelegt werden, jedes einzelne Recidiv nach den oben angegebenen Regeln zu behandeln.

So lange die Synechien vereinzelt stehen, und sich zwischen ihnen breitere, frei bewegliche Theile des Pupillarrandes befinden, führt recidivirende Iritis die Gefahr der Erblindung nicht mit sich, die

Sache wird aber sehr ernsthaft, sobald eine ringförmige Verwachsung des Pupillarrandes mit der Linsenkapsel sich ausbildet.

Diese totale Verwachsung des Pupillarrandes kann bei vernachlässigter, oder irgend wie gemisshandelter acuter Iritis, sofort zu Stande kommen; die Entzündungserscheinungen sind dann gewöhnlich sehr hochgradig, und neben den oben erwähnten Symptomen auch noch ein Erguss grauer, fibrinös aussehender Gerinnungsmassen ins Pupillargebiet vorhanden. Gleichzeitig zeigt sich die Peripherie der Iris nach vorn gedrängt. Durch energische Anwendung von Atropin (1 bis 2 pCt.) kann es aber immerhin noch gelingen, die Verwachsungen zu sprengen, und die damit verbundenen Gefahren zu beseitigen.

Häufiger kommt die ringförmige Verwachsung des Pupillarrandes, durch chronische recidivirende Iritis su Stande. Der Pupillarrand zeigt sich durch einen mehr oder weniger breiten, grauen Streifen neugebildeten Gewebes der Linsenkapsel angeheftet, die Pupille erheblich verengert, und entweder ohne weitere Auflagerungen, oder mit einem neugebildeten Gewebe bedeckt, in welchem die microscopische Untersuchung zahlreiche Pigmentzellen, und häufig auch Blutgefässe nachweist.

So lange auch nur noch ein ganz kleiner Theil des Pupillarrandes frei bleibt, und die Communication zwischen vorderer und hinterer Kammer unterhält, bleibt die Iris in ihrer normalen Lage, sobald jedoch die ringförmige Verwachsung des Pupillarrandes vollständig abgeschlossen wird, entwickeln sich die ernstesten Gefahren für das Auge. Durch Ansammlung von Flüssigkeiten in der hinteren Kammer, zwischen Linsenkapsel und Iris, wird die Peripherie der letzteren nach vorn getrieben, so dass der Pupillarrand kraterförmig eingesunken erscheint. Die Vortreibung der Irisperipherie geschieht gewöhnlich nicht in gleichmässiger, sondern in unregelmässig hügeliger Weise, theils deshalb, weil die Iris immer einzelne weniger dehnbare Gewebszüge enthält, theils aber beschränken sich die Verwachsungen nicht überall lediglich auf den Pupillarrand, sondern erstrecken sich stellenweise von dort aus, auch auf einzelne weiter peripherisch gelegene Stellen des Uvealblattes.

Die in der hinteren Augenkammer angesammelte Flüssigkeit besteht wahrscheinlich aus humor aqueus mit exsudativen Beimischungen, wenigstens zeigt sie eine gelbliche Farbe, wenn man sie bei der Iridectomie ausfliessen sieht. Die Iritisanfälle folgen jetzt sehr schnell aufeinander, oder es entwickelt sich ein durch häufige Exacerbationen verschlimmerter chronischer Entzündungszustand, welcher in der Regel auch auf die Choroidea übergreift. Es kommt auf diese Weise all-

mählig eine Trübung sämmtlicher brechender Medien zu Stande. Während die acuten Entzündungsanfälle von Hornhauttrübung begleitet werden, tritt bei Ausbreitung der Krankheit auf die Choroidea eine diffuse Glaskörpertrübung ein, und im weiteren Verlauf auch Trübung der Linse.

Indessen hängt der Verfall des Sehvermögens nicht allein von der Trübung der brechenden Medien ab. Schwere intraoculare Complicationen bleiben bei längerer Krankheitsdauer nie aus. In den meisten Fällen werden diese Augen abnorm weich und endlich atrophisch, aber auch Steigerung des intraocularen Druckes mit Sehnerven-Excavation kommt vor, und veranlasst dann nicht selten die schliessliche Entwicklung staphylomatöser Ausbuchtungen der Sclera.

Im Beginne ihrer Entwicklung haben diese Complicationen zur Folge, dass das Sehvermögen weit schlechter ist, als sich aus den optischen Verhältnissen des Pupillargebiets, welche sich ja bei focaler Beleuchtung klar übersehen lassen, erklärt. Mit besonderer Genauigkeit ist das Gesichtsfeld zu prüfen, da Defecte desselben stets eine schwere intraoculare Complication, und zwar meistens Druckexcavation des Sehnerven, oder Netzhautablösung voraussetzen.

Von den objectiven Symptomen ist besonders die Resistenz des Auges zu berücksichtigen. Spannungsvermehrung spricht für Sehnervenexcavation, Spannungsverminderung für Netzhautablösung oder für einen leichteren Grad von Atrophie des Glaskörpers, welcher mit einer von chronischer Choroiditis abhängigen, entzündlichen Netzhautdegeneration einhergeht.

Eine genauere ophthalmoscopische Diagnose der Complicationen wird gewöhnlich durch die Verengerung des Pupillargebiets, und durch die Trübung der brechenden Medien erschwert oder verhindert.

Bemerkenswerth ist, dass die hier in Rede stehende Form der Iritis, in der Mehrzahl der Fälle, auf beide Augen zugleich, wenn auch in verschiedenen Stadien ihrer Entwicklung vorkommt. Es ist sonach nicht unwahrscheinlich, dass irgend welche, nicht genauer bekannte Anomalien in der Constitution der Patienten, oder auch nur der Augen zu Grunde liegen.

Sobald einmal ringförmige Verwachsung des Pupillarrandes zu Stande gekommen, und die Iris buckelförmig nach vorn getrieben ist, führt die Krankheit, sich selbst überlassen, zu unheilbarer Erblindung.

Durch Atropininstillation ist die feste ringförmige Verwachsung des Pupillarrandes nicht zu überwinden, und die völlige Unwirksamkeit der früher häufig in Anwendung gezogenen Quecksilbermittel, so wie überhaupt jeder medicamentösen Behandlung dieser Krankheit, ist hinlänglich erwiesen. Das einzige Mittel, welches diese verderb-

liche Affection wenigstens zum Stillstand zu bringen im Stande ist, ist die Iridectomie.

Während man früher glaubte, operative Eingriffe auf diejenigen Fälle beschränken zu müssen, in welchen die Pupille vollständig verschlossen war, und bei der Operation eben nur den Zweck verfolgte, dem Lichteinfall einen neuen Weg zu bahnen, ist es v. Graefe's*) Verdienst, auch für diejenigen Fälle, in welchen das Pupillargebiet durchsichtig bleibt, den grossen Werth der Iridectomie, und damit das einzige Mittel nachgewiesen zu haben, welches im Stande ist, dem deletären Gang der Krankheit Einhalt zu thun. Die Iridectomie ist stets und dringend indicirt, sobald der Pupillarrand vollständig mit der Linse verwachsen ist, auch wenn dabei noch ein gutes Sehvermögen besteht. Durch längeres Abwarten erreicht man nichts, als dass die Operation später unter ungünstigeren Umständen ausgeführt werden muss. Denn im Allgemeinen ist von der Iridectomie, bei Iridochoroiditis um so weniger zu erwarten, je länger die Krankheit schon gedauert hatte. Besteht sie erst kurze Zeit, so kann man bei einem bereits sehr herunter gekommenen Sehvermögen noch ein gutes Resultat erreichen, besonders wenn die Sehstörung sich aus den im Pupillargebiet, und in der Hornhaut befindlichen Trübungen erklären liess.

Besteht dagegen eine Disharmonie zwischen der ophthalmoscopischen Durchsichtigkeit der brechenden Medien und dem Sehvermögen, so dass z. B. bei der ophthalmoscopischen Beleuchtung noch ein deutlicher rother Reflex vom Augenhintergrund zu gewinnen ist, während der Patient nicht mehr im Stande ist, Finger zu zählen; oder sind bereits Gesichtsfelddefecte vorhanden, so ist auf eine wesentliche Verbesserung durch die Iridectomie nicht mehr zu rechnen. Eine ebenso vorsichtige Prognose erfordern diejenigen Fälle, in welchen sich Cataract entwickelt hat. Meistens ist dann gleichzeitig eine abnorme Weichheit des Auges, ein leichter Grad von Atrophie vorhanden. Selbst beim Vorhandensein eines recht guten Lichtscheins, ist unter diesen Umständen in der Regel wenig zu erreichen, da gewöhnlich ausser der Linse auch der Glaskörper in erheblicher Weise getrübt, und wahrscheinlich auch die Retina nicht intact geblieben ist.

In ganz veralteten Fällen von Iridochoroiditis kommt es nicht selten zur Verkalkung der Linse. Die Pupille erscheint dann kreideweiss, oder wenn sich, wie manchmal der Fall ist, vor dem Kalkconcrement innerhalb der Linsenkapsel noch etwas Flüssigkeit befindet, hellgrau gefärbt. Die Iris ist dabei in hohem Grade atrophirt,

---

*) Arch. f. Ophth. Bd. II. 2. pag. 202.

und fest mit der verkalkten Linse verwachsen. Selbst wenn in solchen Fällen noch ein guter Lichtschein besteht, darf dennoch auf operative Eingriffe nur sehr geringe Hoffnung gesetzt werden.

Bei den grossen Gefahren, welche vollständige Verwachsung des Pupillarrandes mit sich führt, kann man leicht in die Lage kommen, die Iridectomie ausführen zu müssen, in Fällen wo bei ausgedehnter ringförmiger Verwachsung noch eine kleine Stelle des Pupillarrandes frei geblieben ist. Meistentheils ist dies in der Richtung nach oben der Fall, und es ist dann am zweckmässigsten gerade diese Stelle zur Iridectomie zu benutzen. Ist gleichzeitig das Pupillargebiet durch iritische Producte getrübt, oder aus andern Gründen, z. B. durch Hornhautflecke optisch unbrauchbar, und wünscht man deshalb durch die Iridectomie nach oben zugleich optische Vortheile zu erreichen, so muss man sich darüber Gewissheit verschaffen, ob auch das obere Augenlid für gewöhnlich hinreichend erhoben wird, um die neugebildete Pupille wirklich zur Geltung kommen zu lassen.

Bei festen und schon lange bestehenden ringförmigen Verwachsungen des Pupillarrandes ist es rathsam, bei der Iridectomie auf die Ablösung der Synechien von der Kapsel zu verzichten; da man sonst Gefahr laufen könnte, die Linsenkapsel einzureissen. Man fasst also, nach Eröffnung der vorderen Kammer mit dem Lanzenmesser, die Iris dicht vor dem Pupillarrand, um sie beim Anziehen der Pincette in ihrer Continuität durchzureissen, und den fest mit der Linsenkapsel verwachsenen Pupillarrand zurückzulassen.

Bei buckelförmiger Vortreibung der Irisperipherie suche man für die Iridectomie diejenige Stelle zu wählen, wo das Lanzenmesser den meisten Spielraum zwischen Iris und Cornea findet. Immerhin ist es auch bei enger vorderer Kammer besser, den Schnitt mit dem Lanzenmesser, und nicht mit dem zur Cataractoperation üblichen schmalen Messer zu führen. Bei letzterer Schnittführung zeigt die Wunde, wegen der steilen Richtung des Wundkanals, viel weniger Tendenz durch den blossen Gegendruck der Wundränder ventilartig zu schliessen, als bei der flachen Schnittführung mit dem Lanzenmesser. Dieser Umstand kann sehr in Betracht kommen, wenn, was nicht gerade selten der Fall ist, gleichzeitig mit Glaskörperverflüssigung auch Defecte in der Zonula vorhanden sind. Langsames Aussickern des Glaskörpers, vollständiger Collapsus und endlicher Ausgang in Atrophie des Auges kann lediglich als Folge einer Schnittführung eintreten, welche eine zu leicht klaffende Wunde hinterlässt.

Unter dem Namen der Corelyse hat man verschiedene Operationsmethoden in Vorschlag gebracht, welche den Zweck haben, die Verwachsungen zwischen Iris und Linsenkapsel zu zerreissen. Der

wesentlichste Einwurf gegen diese Operation ist der, dass sie Mangel leidet an Indicationen. Vereinzelte Synechien geben überhaupt keinen Grund zu operativen Eingriffen; die Befürchtungen, dass sie Ursachen von Recidiven werden könnten, sind entschieden übertrieben worden. Sehr selten veranlassen vereinzelte Synechien Beschwerden, welche als „Iridalgie“ bezeichnet, und wie ein von Hasner*) veröffentlichter Fall lehrt, durch die Corelyse gehoben werden können. Ist bereits ringförmige Verwachsung des Pupillarrandes mit Vortreibung der Iris-peripherie eingetreten, so dürfte die Iridectomie immerhin das sicherere Verfahren sein. Es bleiben mithin nur jene Fälle übrig, in welchen zahlreiche Synechien nur noch wenig kleine Stellen des Pupillarrandes frei lassen. Nun kann zwar auch dieser Zustand jahrelang bestehen ohne zu nachtheiligen Consequenzen zu führen, indessen besonders im Interesse solcher Patienten, welche nicht jeden Augenblick die entsprechende operative Hülfe erreichen können, liegt denn doch der Wunsch nahe, den möglicher Weise drohenden Gefahren zuvorzukommen. Unter diesen Umständen würde freilich eine Operation, welche den Zweck mit Erhaltung einer runden beweglichen Pupille erreicht, der Iridectomie vorzuziehen sein, aber gerade in diesen Fällen erzielt die Corelyse häufig nur einen unvollkommenen Erfolg.

Streatfield,**) von welchem die Operation zuerst methodisch beobachtet wurde, öffnete die vordere Kammer durch eine Punctionswunde deren Ausdehnung es gerade erlaubte einen flachen stumpfen Haken einzuführen und unter den Pupillarrand zu schieben. In ähnlicher Weise zerriss Weber***) die Synechien mittelst eines stumpfen Hakens. Passavant†) räth eine Punction am Hornhautrande anzulegen, den Pupillarrand dort wo er mit der Linsenkapsel verwachsen ist, mit der Irispincette zu fassen, und durch sanftes Anziehen zu lösen. Unter allen Umständen empfiehlt es sich um das Entstehen vorderer Synechien in Folge der Operation zu vermeiden, die Punction in der durchsichtigen Hornhaut und nicht zu peripherisch anzulegen.

Iritis syphilitica gehört zu den frühzeitigeren Symptomen der secundären Syphilis, und kommt in der Regel gleichzeitig mit Condylomen, oder mit Roseola syphilitica zur Beobachtung.

Bei weitem die meisten Fälle von Iritis, welche gleichzeitig mit andern syphilitischen Erscheinungen zur Beobachtung kommen, unter-

---

*) Prager Vierteljahrschrift 1862.
**) Ophthalmic Hospital Reports I. pag. 6 und II. pag. 309.
***) Arch. f. Ophth. B. VII. 1.
†) Arch. f. Ophth. B. XV. 1. pag. 259.

scheiden sich durch keinerlei anatomische Charactere von der idiopathischen Iritis; nur ausnahmsweise treten gewisse Veränderungen in der Iris auf, welche als specifisch syphilitische Producte aufgefasst werden müssen. Man bezeichnete dieselben früher gewöhnlich als Condylomata Iritis, bis Virchow*) aus dem klinischen Verlauf dieser Bildungen schloss, dass dieselben als gummöse Geschwülste aufzufassen seien. Ein von Colberg**) anatomisch untersuchter Fall hat diese Ansicht vollkommen bestätigt. Diese Bildungen wachsen aus dem Gewebe der Iris, meistentheils in der Nähe des Pupillarrandes hervor, und erscheinen zunächst als blosse Anschwellung des Parenchyms selbst; erst nach und nach wölbt sich die kleine Geschwulst daraus hervor in Gestalt eines blass gelblichen oder gelblich röthlichen, leicht durchscheinenden, mit mehr oder weniger deutlichen Blutgefässen durchzogenen Knötchens. Gleichzeitig sind die Zeichen der Iritis vorhanden (Iritis gummosa). Bei zweckmässiger Behandlung pflegen diese Gummata rasch zu schrumpfen, und sich ins Gewebe der Iris, spurlos oder mit Hinterlassung eines missfarbigen Fleckes, zurückzuziehen.

Manchmal aber wachsen diese Geschwülste unaufhaltsam, so dass sie die vordere Kammer ganz oder grösstentheils ausfüllen, die Cornea und angrenzende Sclera nach vorn drängen und endlich durchbrechen. Gleichzeitig nimmt auch die Iritis einen stürmischen Verlauf, gewinnt einen eitrigen Character, so dass es zur Hypopyonbildung kommt, und der endliche Ausgang dieser Fälle ist gewöhnlich Atrophie des Auges. Nur sehr selten kommen Gummata der Iris ohne Syphilis vor.

Auch diejenigen Fälle von syphilitischer Iritis, bei welchen keine Gummiknoten vorhanden sind, unterscheiden sich häufig durch den klinischen Verlauf von der idiopathischen Iritis. Häufiger als bei letzterer werden beide Augen, wenn auch nicht immer genau gleichzeitig befallen, die Entzündung ist mehr zu Recidiven geneigt, und endlich treten häufiger, besonders des Nachts heftige Ciliarschmerzen auf, welche zum Unterschied von der idiopathischen Iritis, nicht immer zur Intensität der entzündlichen Erscheinungen im Verhältniss stehen.

Die Prognose der syphilitischen Iritis ist durchschnittlich kaum weniger günstig als die der idiopathischen Form, doch ist zu berücksichtigen, dass Complicationen mit einer eigenthümlichen Form feiner Glaskörpertrübungen oder auch mit Retinitis oder Choroiditis vorkommen. Die Gummata der Iris sind so lange sie klein bleiben, nicht

---

*) Arch. f. patholog. Anatomie XV. pag 306.
**) Arch. f. Ophthalm. VIII. 1. 292.

gerade gefährlich, können aber, wenn sie in einen rasch progressiven Wucherungsprocess gerathen, recht bedenklich werden.

Für die Therapie ist zunächst, und unter allen Umständen Atropinmydriasis erforderlich. Bei Iritis gummosa wird man meistens zu einer rasch wirkenden mercuriellen Allgemeinbehandlung zu greifen haben, während in Fällen in denen weder die Iritis an sich, noch die andern syphilitischen Erscheinungen einen bedrohlichen Character zeigen, auch die therapeutischen Indicationen für die Allgemeinbehandlung einen freieren Spielraum finden.

Von den Allgemeinkrankheiten, welche in einem nachweisbaren Zusammenhang mit Iritis stehen, ist ausser der Syphilis noch die Variola und die Febris recurrens zu nennen. In beiden Fällen handelt es sich indessen meistens um Entzündungsprocesse, welche den ganzen Uvealtractus befallen, und an welchen denn auch die Iris theilnimmt. Glaskörpertrübungen sind daher in diesen Fällen in der Regel gleichzeitig vorhanden. Auch in Zusammenhang mit Gelenkrheumatismus kommt Iritis vor, besonders gilt dies für diejenigen Formen, welche in Verbindung mit Gonorrhöe zu stehen scheinen.

Als Iritis serosa oder Hydromeningitis bezeichnet man gewöhnlich diejenigen Formen von Iritis, welche mit einer eigenthümlichen Affection der Descemet'schen Membran auftreten. Neben den bereits erwähnten Zeichen der Iritis, welche übrigens ebensowohl in Form einer mässigen, als einer recht intensiven Entzündung vorhanden sein können, entstehen an der hinteren Hornhautwand eine grössere oder geringere Anzahl feiner punktförmiger, grauer Flecke, von denen die grösseren eine schmutzig weissliche Färbung zeigen. Dieselben werden, wie die microscopische Untersuchung nachweist, durch eine Veränderung des Epithels der Descemet'schen Membran verursacht. In einem wegen Iridochoroiditis exstirpirtem Auge fand ich auf der Epithelialfläche der Descemet'schen Membran zahlreiche grauweisse Prominenzen so locker anhaftend, dass ein darüber hinfliessender Wassertropfen schon genügte, sie theilweise abzuschwemmen. Die abgespülten Partikeln bestanden aus Detritusmasse mit einzelnen Fettkörnchen, während die an der Descemet'schen Membran sitzen gebliebenen Flecke, sich aus wuchernden und in Zerfall begriffenen Zellen zusammengesetzt zeigten; ähnliche Veränderungen waren auch in der Umgebung der Flecke, und in weiterer Ausdehnung im Epithel der Membran vorhanden, und erstreckten sich sogar auf die zelligen Elemente, welche dem ligamentum pectinatum aufsitzen.

Da sich nun dasselbe auch in den vorderen Theil des Ciliarkörpers einsenkt, so ist es begreiflich, dass auch von der Choroidea aus,

ohne Betheiligung der Iris, das Epithel der Descemet'schen Membran in Mitleidenschaft gezogen werden kann. In einem Falle, z. B. von frischer Choroiditis und Retinitis in der Gegend der macula lutea, mit leichter Trübung des Glaskörpers, sah ich gleichzeitig einen deutlichen obgleich geringen, und unter Atropinbehandlung in etwa acht Tagen verschwindenden punktirten Beschlag der Descemet'schen Membran, ohne dass irgend ein Zeichen von Iritis vorhanden war.

Fälle von Iritis, welche diese Veränderung der Descemet'schen Membran zeigen, sind gewöhnlich hartnäckiger Natur, sehr zu Recidiven geneigt, und häufig auf beiden Augen zugleich vorhanden.

Die Therapie ist dieselbe, wie bei andern Formen von Iritis, Neben der Berücksichtigung eines etwa vorhandenen Allgemeinleidens, ist vor allem Atropin erforderlich. Ausserdem aber empfehlen sich für diese Fälle besonders Ableitungen, z. B. Vesicatore in den Nacken, oder vielleicht auch kleine aus 4 bis 5 Baumwollenfäden bestehende Haarseile in der Schläfengegend.

Secundäre Iritis kommt nicht selten vor als Folgezustand von Entzündungsprocessen, welche in den collateralen Gefässgebieten verlaufen.

Häufig ist sowohl die primäre Entzündung, als die secundäre Iritis sehr heftiger Natur, so dass es dabei öfter als bei idiopathischer Iritis zu Hypopyonbildung kommt.

Es gehören hierher zunächst viele Fälle von Keratitis. Eitrige Keratitis z. B. mit Hypopyonbildung, wird in der Regel von Iritis begleitet, welche dann ebenfalls einen eitrigen Character annehmen kann. Atropin und lauwarme Umschläge sind für diese Fälle die zuerst anzuwendenden Mittel. Wenn dies nicht ausreicht, gelingt es manchmal noch den Process durch die Iridectomie zu sistiren. Gewöhnlich findet man dann das Gewebe der Iris sehr morsch, und ihre Oberfläche mit einer Exsudatschicht bedeckt.

Zu secundärer Iritis geben ferner fast alle Fälle von acuter Choroiditis Veranlassung, und zwar ebenso wohl diejenigen, welche unter stürmischen Erscheinungen zu rascher Erblindung führen, als solche, welche mit einzelnen acuteren Exacerbationen im Ganzen mehr chronisch verlaufen.

Auch zu Netzhautablösung pflegt sich früher oder später Iritis hinzugesellen.

Manchmal wird die Iritis erst durch die vom Choroidalleiden veranlasste Cataractentwicklung herbeigeführt, welche selbst bei älteren Individuen häufig mit starker Quellung der Corticalis verbunden ist. Die nach vorn gedrängte Iris bewegt sich nur mühsam auf der stark

gewölbten Linsenfläche, und bald stellen sich dann auch die Zeichen der Iritis ein. Am zweckmässigsten ist es daher, bei dieser Form von Linsenquellung Atropin anzuwenden, sobald die Iris nach vorn gedrängt erscheint.

Diejenigen Formen von Iritis, bei welchen die hinteren Synechien sich nicht auf den Pupillarrand beschränken, sondern die Verklebung zwischen Iris und Linsenkapsel sich weit nach der Peripherie erstreckt, sind sämmtlich sehr gefährlicher Natur.

Man darf das Vorhandensein ausgedehnter Flächenverklebung stets annehmen, sobald bei gänzlich ausbleibender Atropinmydriasis, und ringsum verwachsenem Pupillarrand die Irisperipherie nicht nach vorn getrieben, der Pupillarrand also auch nicht kraterförmig eingesunken ist. Fast immer entwickelt sich dabei eine Ernährungsstörung des Glaskörpers, welche sich durch diffuse oder flockige Trübung und Verflüssigung desselben, so wie durch abnorme Weichheit des Auges verräth. Meistens erfolgt auch Trübung der Linse.

Diese Form von Iritis mit ausgedehnter Flächenverklebung kann sich entwickeln aus den oben genannten Fällen, von ringförmiger Verwachsung des Pupillarrandes, indem die ursprünglich hinter der Iris angesammelte Flüssigkeit resorbirt wird; sie kann aber auch, bei raschem Verlaufe, ohne vorausgegangene Flüssigkeitsansammlung, direct aus der ringförmigen Verwachsung des Pupillarrandes hervorgehen.

In manchen Fällen bleibt es nicht bei einer einfachen Verklebung zwischen Linsenkapsel und Uvealblatt, sondern die zelligen Elemente desselben gerathen in einen lebhaften Wucherungsprocess, und formiren eine neugebildete, dichte und vascularisirte Membran, welche vom Uvealblatt der Iris auf den Ciliarkörper übergeht, da derselbe Entzündungsprocess, wie in der Iris, auch im corpus ciliare sich entwickelt. Die Krankheit wird deshalb, sobald die Mitbetheiligung des Ciliarkörpers nachweisbar wird, als Irido-Cyclitis bezeichnet.

Die spontan entwickelte Irido-Cyclitis kommt selten vor; ist aber sowohl für das primär erkrankte, als in Bezug auf die sympathische Affection des andern Auges ebenso gefährlich, als die gleich zu erwähnende traumatische Form. Die Pupille ist erheblich verengt oder durch Exsudatmembranen verschlossen, ist die Iris hellfarbig, so zeigt sich ihre Oberfläche nicht selten mit einer Anzahl dunklerer bräunlicher Punkte übersäet, welche, wie ich bei der anatomischen Untersuchung solcher Fälle gefunden habe, auf eine circumscripte Rarefac-

tion des Stroma, und ein davon abhängiges Durchschimmern des Uvealpigmentes zu beziehen sind.

Die Cornea erscheint verkleinert und abgeflacht, weniger durchsichtig als normal, die vordere Kammer ist eng, Iris und Linsensystem sind nach vorn gedrängt. Im späteren Krankheitsverlauf geht die membranöse Neubildung, welche im Uvealblatt der Iris stattfindet, direct auf den Ciliarkörper über; einzelne Stellen der Irisperipherie können dann, trotz der Vordrängung des Pupillartheiles, durch Schrumpfung der Gewebsneubildung nach dem Ciliarkörper hin zurückgezogen werden. Manchmal sind gleichzeitig auf der Oberfläche der Iris einzelne Gefässe zu erkennen, wahrscheinlich kleine Venen, welche ausgedehnt werden in Folge des gehinderten venösen Rückflusses durch die Ciliartheile.

Die Erkrankung des Ciliarkörpers documentirt sich meistens auch noch dadurch, dass derselbe selbst gegen leichten Druck schmerzhaft ist, und zwar besonders in seinem oberen Umfange. In Verbindung mit dem eben angeführten Symptomencomplex, inclusive der gleich zu erwähnenden abnormen Weichheit des Auges, ist die Schmerzhaftigkeit des Ciliarkörpers ein für die Diagnose der Irido-Cyclitis sehr wichtiges Symptom, für sich allein aber ist darauf kein grosses Gewicht zu legen, da sie in Begleitung acuter Entzündungen der Cornea, der Iris, oder auch der Choroidea nicht selten vorkommt.

Ernährungsstörungen des Glaskörpers bleiben bei Irido-Cyclitis niemals aus, sie treten sogar häufig schon in einer sehr frühen Krankheitsperiode ein, und machen sich durch eine abnorme Weichheit des Bulbus bemerklich. Meistens entwickelt sich im weiteren Verlaufe auch Trübung der Linse.

Das Sehvermögen ist natürlich stets in hohem Grade herabgesetzt, und kann unter Entwicklung von Atrophie des Auges schliesslich ganz zu Grunde gehen.

Irido-Cyclitis kann sich ohne nachweisbare Veranlassungen entwickeln, oder aus andern Formen von Iritis hervorgehen. Die häufigste Veranlassung geben Verletzungen des Auges, wobei jedoch das eben entworfene Krankheitsbild durch die unmittelbaren Folgen der Verletzungen in etwas modificirt wird.

Gerade für diese Fälle ist wegen der Neigung zu sympathischer Affection des andern Auges, welche der Irido-Cyclitis zukommt, die rechtzeitige Diagnose dieser Krankheit von äusserster Wichtigkeit. Das prognostisch wichtigste Symptom ist unter diesen Umständen eine zu den äusserlich sichtbaren Entzündungssymptomen nicht in rechtem Verhältniss stehende Schmerzhaftigkeit des Ciliarkörpers gegen Berührung, wenn dieselbe zugleich mit Spannungsverminderung verbunden ist.

Die Bedingungen für das Zustandekommen und der Verlauf der sympathischen Irido-Cyclitis, wurden zuerst von Mackenzie*) in naturgetreuer Weise geschildert.

Nachdem das eine Auge, meistens auf traumatische Veranlassung tief erkrankt, oder auch bereits vollständig erblindet ist, macht sich die sympathische Affection des zweiten Auges in der Regel zuerst durch undeutliches Sehen bemerklich. Sofort treten auch die Zeichen einer Iritis auf, nämlich pericorneale Injectionsröthe, diffuse Hornhauttrübung, Verfärbung der Iris, und Verlöthung mit der Linsenkapsel. Die Irisperipherie kann dabei anfänglich, durch Anhäufung von Flüssigkeit, in hügeliger Form nach vorn gedrängt werden, meistens aber kommt es bald zu ausgedehnter Flächenverklebung, Verengerung oder völligem Verschluss der Pupille, Verkleinerung der vorderen Kammer u. s. w., genug es entwickeln sich alle Zeichen der Irido-Cyclitis. Eine diffuse Trübung des Glaskörpers ist häufig gleich von vornherein vorhanden, und erklärt es, warum in diesen Fällen schon ganz im Anfang der Entzündung das Sehvermögen erheblich schlechter, und das ophthalmoscopische Bild des Augenhintergrundes viel undeutlicher ist, als sich aus den bei focaler Beleuchtung sichtbaren Trübungen der brechenden Medien erklären lässt. Später trübt sich meistens auch die Linse.

Die Resistenz des Auges kann anfänglich etwas steigen, im weiteren Verlauf aber erfolgt eine deutliche und anhaltende Spannungsverminderung.

Die subjectiven Erscheinungen, Schmerzen und Lichtscheu sind in manchen Fällen heftig, meistens aber ziemlich gering.

Der Verlauf ist unter allen Umständen sehr langsam, die Krankheit kann nach vielfachen Exacerbationen endlich mit einer mehr oder weniger erheblichen Beschädigung des Sehvermögens zum Stillstand kommen, oder die Spannungsverminderung nimmt immer mehr zu, und geht endlich in Atrophie des Auges über.

Die Verletzungen, welche traumatische Irido-Cyclitis des betroffenen, und sympathische Affection des andern Auges zur Folge haben, sind meistentheils gerissene oder penetrirende Wunden, mit oder ohne Zurückbleiben eines fremden Körpers (Eisen- oder Steinsplitter, Zündhütchenfragmente u. s. w.), aber auch ein blosser heftiger Schlag auf das Auge kann dieselbe Folge haben. Auch darauf macht schon Mackenzie aufmerksam, dass die Verletzungen an der Verbindungsstelle der Cornea mit der Sclera, welche den Ciliarkörper mit betreffen, am gefährlichsten sind, besonders dann, wenn gleichzeitig Iris-

*) Practical treatise on the diseases of the eye. London 1854, pag. 64.

vorfall erfolgt, und durch die Narbenbildung die im Auge zurückgebliebene Iris einer fortdauernden Zerrung unterworfen ist.

Augenoperationen geben nur selten zu sympathischer Entzündung Veranlassung, doch erwähnt Critchett*) zwei Fälle in welchem Cataractextraction mit Lappenschnitt sympathische Entzündung veranlasste, und auch ich habe (in v. Graefe's Praxis) einen solchen Fall gesehen.

Häufiger ist dieser traurige Ausgang bei Iridodesis zu beklagen gewesen, welche Operation übrigens auch fast alle diejenigen Schädlichkeiten vereinigt, welche Mackenzie als besonders gefährlich bezeichnet; die Wunde liegt an der Cornea-Scleralgrenze, es ist prolapsus iridis vorhanden, und die Narbenbildung geschieht in der Art, dass die im Auge zurückbleibende Iris eine anhaltende Zerrung erleidet.

In der Regel ist das verletzte Auge bereits völlig erblindet, ehe es zu sympathischer Erkrankung des andern Veranlassung giebt, doch erwähnt schon Mackenzie Fälle, in welchen das primär afficirte Auge ein leidliches Sehvermögen behielt, während das andere sympathisch erkrankte völlig zu Grunde ging.

Zwischen der primären Verletzung und dem Ausbruch der sympathischen Entzündung liegt, wie Mackenzie ebenfalls bereits angegeben hat, am häufigsten ein Zeitraum von 4 bis 6 Wochen. Es scheint dies zugleich ungefähr der früheste Termin für den Ausbruch sympathischer Entzündung zu sein, aber nicht der späteste. So lange überhaupt Irido-Cyclitis mit Schmerzhaftigkeit des Ciliarkörpers auf dem verletzten Auge besteht, ist auch sympathische Erkrankung des andern zu befürchten. Es kann aber auch die traumatische Entzündung vollkommen ablaufen. ohne Betheiligung des andern Auges, das verletzte Auge wird atrophisch und bleibt Jahre lang völlig unverändert, bis plötzlich, mit oder ohne nachweisbare Ursachen, neue Entzündungen, und damit zugleich die Gefahr der sympathischen Erkrankung wieder auftreten.

Am meisten ist dies zu befürchten, wenn ein fremder Körper im Auge zurückgeblieben, oder wenn in demselben Verknöcherung der Choroidea, oder Verkalkung der Linse zu Stande gekommen war.

Dass die Uebertragung der Krankheit von dem einen Auge auf das andere in nervösen Bahnen geschieht, kann von vornherein nicht bezweifelt werden; während man aber früher hauptsächlich an eine Fortleitung in den Sehnerven dachte, bezeichnete Arlt**) bereits

---

*) Klinische Monatsbl. I. pag. 445.

**) Krankheiten des Auges 1855. I. pag. 51.

1855 die Uebertragung der Krankheit durch die Ciliarnerven als wahrscheinlicher. Auch H. Müller*) sprach sich bald darauf in demselben Sinne aus, und endlich erhielt auch durch die anatomischen Untersuchungen von de Maats**) diese Ansicht eine gewichtige Stütze. Ferner hat Bowman***) darauf aufmerksam gemacht, dass in manchen Fällen die sympathische Entzündung an einer Stelle zum Ausbruch kommt, welche genau symmetrisch geordnet ist, zum Orte der Verletzung des primär erkrankten Auges. Auch dies spricht für die Betheiligung der Ciliarnerven.

Dass also der Krankheitsprocess in der Bahn der Ciliarnerven übertragen wird, darf als sichergestellt betrachtet werden, da aber Fasern sehr verschiedener Natur in dieser Bahn verlaufen, so bleibt es zweifelhaft, welche derselben diese traurige Rolle übernehmen; am allerwenigsten scheint Grund vorzuliegen, gerade die sensibeln Trigeminusfasern zu beargwohnen. Auch das verdient noch hervorgehoben zu werden, dass die Uebertragung der sympathischen Affection bei weitem nicht mit der Schnelligkeit geschieht, mit welcher sich sonst Erregungszustände in den Nervenbahnen fortpflanzen.

Therapie. Sobald das Vorkommen der sympathischen Erkrankungen einmal die allgemeine Aufmerksamkeit der Ophthalmologen auf sich gezogen hatte, war es natürlich, dass die Grenzen dieses Gebiets anfänglich etwas zu weit gesteckt wurden, und es mögen sich hieraus manche der glänzenden Erfolge erklären, welche man der Exstirpation des primär erkrankten Auges anfänglich zuschrieb. Je deutlicher aber, im Verlaufe der Zeit, das Krankheitsbild der sympathischen Irido-Cyclitis sich abhob, um so allgemeiner wurde die Ueberzeugung, dass die Exstirpation des primär erkrankten Auges nicht im Stande ist, eine einmal zum Ausbruch gekommene sympathische Entzündung rückgängig zu machen. Critchett†) trat daher zuerst mit dem sehr beherzigenswerthen Vorschlag auf, das verletzte Auge zu exstirpiren, bevor noch auf dem andern die Zeichen der Entzündung auftreten. Man wird unzweifelhaft so zu verfahren haben, sobald ein Auge, mit oder ohne vorausgegangene Verletzung, unter den Zeichen der Irido-Cyclitis erblindet, seine normale Consistenz verliert, und Schmerzhaftigkeit in der Ciliarkörpergegend, selbst bei leiser Berührung fortbesteht. Manches Auge mag dabei unnöthiger Weise exstirpirt werden, denn es können alle äusserlich erkennbaren Bedingungen für das Zustandekommen sympathischer Entzündung

*) Arch. f. Ophth. IV. 1. pag. 368.
**) Utrecht 1865.
***) cf. de Maats l. c. pag. 53.
†) Klin. Monatsbl. I. pag. 447.

gegeben sein, ohne dass dieselbe erfolgt. Indessen die Aufopferung eines erblindeten, und durch die unvermeidliche Verschrumpfung auch äusserlich verunstalteten Auges, kann nicht ins Gewicht fallen, gegenüber der Gefahr einer vollständigen Erblindung, welche durch den Ausbruch sympathischer Irido-Cyclitis auf dem andern Auge, herbeigeführt wird.

Andererseits aber sollte man, wenn Irido-Cyclitis nicht vorhanden ist, mit der Exstirpation nicht zu freigebig sein. Der deprimirende Eindruck, welchen die Exstirpation selbst eines erblindeten Auges auf die Patienten macht, ist in der Regel ein sehr erheblicher, und der cosmetische Ersatz durch ein künstliches Auge lässt nach der Exstirpatio bulbi doch auch manches zu wünschen übrig.

Ist sympathische Irido-Cyclitis einmal zum Ausbruch gekommen, so erhebt sich die Frage, ob es zweckmässig sei, auch dann noch das primär erkrankte Auge zu exstirpiren. Die früher gehegte Hoffnung durch diese Operation die sympathische Entzündung zu sistiren, hat allerdings aufgegeben werden müssen; indessen die Möglichkeit liegt immerhin vor, dass nach Entfernung der Krankheitsursache der sympathische Process günstiger verlaufen könne, als bei Fortdauer derselben. Hat unter diesen Umständen das primär verletzte Auge noch ein leidliches Sehvermögen, für dessen Erhaltung Aussicht vorhanden ist, so wird man mit der Exstirpation zurückhalten müssen, denn es würde bei dem sehr problematischen Nutzen derselben keinen Sinn haben, ein noch vorhandenes, wenn auch geringes Sehvermögen aufzuopfern.

Ebenso wenig ist von operativen Eingriffen an dem sympathisch entzündeten Auge zu erwarten. Die eine Zeit lang weit verbreitete Ueberschätzung der Iridectomie als Heilmittel gegen alle Arten von Iritis und Iridochoroiditis, ist an der Irido-Cyclitis vollständig gescheitert.

Critchett*) sprach es zuerst aus, dass bei sympathischer Irido-Cyclitis jeder operative Eingriff, so lange als noch Entzündung besteht, geradezu verderblich wirkt, und gab daher den Rath, zunächst unter Anwendung eines Verfahrens, welches sich wesentlich auf Abhaltung von Schädlichkeiten beschränkt, den vollständigen Ablauf aller entzündlichen Erscheinungen abzuwarten. Allerdings kann darüber eine Reihe von Monaten vergehen, und es kann unterdessen vollständige Atrophie des Auges eintreten; indessen durch vorzeitige operative Eingriffe erreicht man kein besseres Resultat.

Auch wenn jeder Reizzustand verschwunden, und das Auge un-

---

*) Klin. Monatsbl. I. pag. 440.

empfindlich geworden ist, zeigt sich die Iridectomie in der Regel nicht genügend, da die Verwachsung des Uvealblattes mit der Linsenkapsel zu fest ist. Nur der mit der Irispincette gefasste Theil des Stroma wird abgerissen, das Uvealblatt nebst den damit verwachsenen neugebildeten Massen bleibt zurück, gewöhnlich erfolgt eine Blutung in die vordere Kammer, und schliesslich zeigt es sich, dass keinerlei Verbesserung erzielt wurde. Critchett schliesst sich daher einem schon früher von v. Graefe*) gegebenem Rathe an, in solchen Fällen von Irido-Cyclitis, in welchen die Pupille durch neugebildete Membranen verschlossen, oder die Linse getrübt ist, gleichzeitig mit der Iridectomie die Extraction der Linse vorzunehmen.

Das zweckmässigste Verfahren ist für diese Fälle der periphere Linearschnitt, welcher ganz in derselben Ausdehnung wie bei Cataractextraction anzulegen ist.

Ist die vordere Kammer eng, so sticht man bei der Punction das schmale Messer sofort durch die Iris und die Wucherungsschichten hindurch, und führt dasselbe bis zur Contrapunction hinter der Iris weiter. Man führt darauf eine gerade Pincette so ein, dass die eine Branche vor, die andere hinter die Iris zu liegen kommt, doch gelingt es dann, wegen der Festigkeit der Wucherungsschichten gewöhnlich nicht, den mit der Pincette gefassten Iristheil aus der Wunde hervorzuziehen, sondern man ist genöthigt die Spitze einer feinen geraden Scheere in ähnlicher Weise wie die Pincette, die eine Branche vor, die andere hinter der Iris einzuschieben, um dieselbe in radiärer Richtung nach der Pupille hin einzuschneiden. Der so gebildete Iriszipfel lässt sich nun meistens aus der Wunde herausleiten, und dann vollständig excidiren.

Während dieser Manöver fliesst gewöhnlich schon ein Theil der Corticalmassen aus, der Rest der Linse wird dann entweder durch reibende Bewegungen auf der Hornhaut, oder durch Einführung eines Löffels entleert.

Es ist nicht wohl zu bezweifeln, dass auch andere, weniger verderbliche und bei zweckmässiger Behandlung günstig verlaufende Fälle von Iritis als sympathische Entzündungen auftreten können. Doch wird eine kritische Betrachtung des einzelnen Falles es häufig sehr schwer finden zu entscheiden, ob ein ursächlicher Zusammenhang zwischen der Erkrankung der beiden Augen besteht, oder nur ein zufälliges Zusammentreffen stattfindet.

Der schlagendste Nachweis für die sympathische Natur eines Augenleidens ist gewiss dann gegeben, wenn sofort nach der Exstir-

---

*) Arch. f. Ophth. VI. 2. pag. 97.

pation des primär erkrankten, die Affection des andern Auges verschwindet, wie es z. B. bei der pag. 233 erwähnten, von Donders nachgewiesenen sympathischen Form des Blepharospasmus der Fall ist. Nur ausnahmsweise erreicht übrigens diese Reflexneurose den dort erwähnten hohen Grad, welcher durch Blepharospasmus die völlige Gebrauchsunfähigkeit eines sonst ganz normalen Auges bedingt. In der Mehrzahl der Fälle ist nur eine schmerzhafte Irritation des Auges vorhanden. Lichtscheu und subjective Lichtempfindungen, leichtes Thränen und Röthung des Auges, bei ganz geringer Anstrengung, Mangel an Ausdauer beim Arbeiten, schnell vorübergehende Verdunklungen des Gesichtsfeldes u. s. w., können lange Zeit bestehen, ohne in entzündliche Affectionen überzugehen. Der Nachweis der sympathischen Natur auch dieser Beschwerden wird geliefert durch das schnelle Verschwinden derselben nach der Exstirpation.

Erfolgt die Wirkung langsamer, erst im Laufe mehrerer Wochen, wie es z. B. bei gewissen Formen von Gesichtsfeldverengerung der Fall ist, welche vielleicht als sympathische Affection betrachtet werden können, so ist die Sache schon nicht mehr so sicher; und hat vollends die Exstirpation gar keinen Einfluss auf den Krankheitszustand des andern Auges, so werden wir uns nach andern Argumenten umsehen müssen, welche die sympathische Natur des Leidens erweisen.

Die hin und wieder geäusserte Ansicht, dass das Befinden des sympathisch afficirten Auges in directer und unmittelbarer Abhängigkeit von dem des primär erkrankten stehe, dass jede Exacerbation im letzteren, sofort auch eine Verschlimmerung im sympathisch erkrankten Auge Folge habe, wird durch die Beobachtung der sympathischen Irido-Cyclitis in keiner Weise bestätigt.

Sehen wir aber, dass in Anschluss an ganz bestimmte Veränderungen des einen Auges, eine klinisch wohl characterisirte Erkrankung des andern sich entwickelt, welche ohne solche Veranlassung nur ganz ausnahmsweise vorkommt, so wird durch die Häufung solcher Fälle die sympathische Natur derselben erwiesen. Dies ist z. B. bei der Irido-Cyclitis sympathica der Fall.

Handelt es sich dagegen um ganz vereinzelt stehende Beobachtungen, so wird der Nachweis der Sympathie wieder sehr schwierig. Der z. B. von v. Graefe*) beschriebene Fall von Choroideo-Retinitis, welchen ich genau kenne, da ich ihn zusammen mit v. Graefe beobachtete, bot allerdings ein so ganz eigenthümliches klinisches Bild, dass v. Graefe deshalb die sympathische Natur der Erkrankung für wahrscheinlich hielt. Ein bestimmter Nachweis für diese Auffassung

*) Arch. f. Ophth, XII, 2. pag. 171.

würde aber doch erst dann vorliegen, wenn eine grössere Reihe solcher Fälle constatirt würde.

Geschieht dagegen die Erkrankung des zweiten Auges unter Erscheinungen, welche überhaupt häufig vorkommen, handelt es sich dabei um ein Krankheitsbild, welches wir unter den verschiedensten Verhältnissen auftreten sehen, so würde nur eine sehr sorgfältig ausgearbeitete, und auf grosse Zahlen gestützte Statistik nachweisen können, ob sympathische Einflüsse irgend welche Rolle spielen.

Die einzige Krankheit, von welcher es überhaupt nachgewiesen ist, dass sie sympathische Entzündungen hervorrufen kann, ist die Irido-Cyclitis, anderweitige Behauptungen, so wie z. B. die, dass nach Glaucom Operation auf dem einen Auge „sympathische" glaucomatöse Entzündung auf dem andern auftreten können, erheben sich kaum über das Niveau willkürlicher Aufstellungen.

Wenn wenige Tage nach der Iridectomie an dem einen Auge, auf dem andern eine acut glaucomatöse Entzündung zum Ausbruch kommt, so mag dieser Zufall in unangenehmer Weise überraschen, aber gerade der Umstand, dass die Operation des ersten, und die Entzündung des zweiten Auges, nur durch wenige Tage getrennt sind, spricht gegen die Vermuthung eines sympathischen Zusammenhangs. Denn bei den Augenentzündungen, deren sympathischer Ursprung nachgewiesen ist, dauert es nicht Tage sondern Wochen lang, ehe der von dem einen Auge ausgehende Krankheitsprocess, auf der Bahn der Ciliarnerven, das zweite Auge erreicht.

Ausserdem aber befällt Glaucom in der so überwiegenden Anzahl der Fälle beide Augen, dass es nicht zu verwundern ist, wenn gelegentlich einmal auch nach der Iridectomie des einen, glaucomatöse Entzündung des andern Auges zum Ausbruch kommt. Auch daran ist bei dieser Gelegenheit zu erinnern, dass der Ausbruch glaucomatöser Entzündungen wesentlich befördert wird durch Schlaflosigkeit, Gemüthsaufregungen u. s. w., welche denn doch bei recht vielen Patienten mit der Operation verknüpft seien dürften. Einen sympathischen Zusammenhang wird man das hoffentlich nicht nennen wollen.

Schliesslich ist noch zu erwähnen, dass einige Fälle constatirt sind, in welchen das Tragen eines künstlichen Auges Veranlassung gab, zum Ausbruch sympathischer Erkrankungen. Lawson*) erwähnt einen Fall, in welchem ein seit 5 Jahren durch Hornhautverschwärung erblindetes und atrophisch gewordenes Auge, welches bis dahin keinerlei Beschwerden gemacht hatte, durch das Tragen eines künstlichen Auges entzündet und schmerzhaft wurde, und endlich zu sympathischer Irido-

*) Ophth. Hosp. Rep. VI. 2. pag. 123.

Cyclitis Veranlassung gab. Lawson erklärt die Unerträglichkeit gegen das künstliche Auge daraus, dass der verschrumpfte Stumpf noch einen Theil der Hornhaut besass, da das Hornhautgewebe die Reibung des künstlichen Auges nicht ertragen könne.

Salomon*) theilt einen Fall mit, in welchem sympathische Irritationserscheinungen, die die Veranlassung zur Exstirpation gaben, nach dem Einlegen eines künstlichen Auges von Neuem auftraten. Man kann den Fall wohl so auffassen, dass der in der Bahn der Ciliarnerven fortgeleitete Krankheitszustand, auch nach der Exstirpation des Auges noch fortbestand, so dass die in der Orbita zurückgebliebenen Theile der Ciliarnerven, durch den mechanischen Reiz des künstlichen Auges irritirt, von Neuem Reizung des andern verursachten.

Die Ausführung der Enucleation des Auges geschieht auf folgende Weise: Die Augenlider werden durch den Elevateur geöffnet erhalten; die Conjunctiva am obern Umfang des Auges mit der Fixirpincette gefasst und dicht am Hornhautrand incidirt und sofort weit nach dem Aequator des Auges hin mit der Scheere gelockert. Auf dieselbe Weise wird die Conjunctiva im ganzen Umfang der Cornea abgelöst. Mit dem Schielhaken wird darauf zuerst der rectus superior gefasst und von seiner Scleralinsertion abgetrennt; ebenso die übrigen musculi recti. Sind die vier geraden Augenmuskeln durchtrennt, so ist es am zweckmässigsten den Elevateur herauszunehmen und durch einen nach rückwärts gerichteten Druck mit den Lidrändern das Auge nach vorn zu luxiren. Sollte die Conjunctivalwunde so klein ausgefallen sein, dass sie das Hindurchtreten des Augapfels nicht gestattet, so muss sie durch eine Incision etwas erweitert werden. Sobald der Bulbus aus der Conjunctivalwunde und zwischen den Lidrändern nach vorn gedrängt ist, führt man an seinem medialen Umfang eine gekrümmte Scheere bis zum Sehnerven, um denselben zu durchschneiden. Das Auge lässt sich dann leicht aus der Orbita herausheben und mit Ablösung der beiden musc. obliqui von ihrer Scleral-Insertion ist die Enucleation vollendet. Zweckmässig ist es nach Stillung der Blutung die Conjunctivalwunde durch eine Sutur zu schliessen, indem man einen Faden im ganzen Umfang der Conjunctivalwunde abwechselnd ein- und aussticht, um schliesslich die ganze kreisförmige Wunde, ähnlich wie einen Tabacksbeutel zuzuschnüren.

Membrana pupillaris perseverans d. h. Reste der fötalen Pupillarmembran, kommen manchmal zur Beobachtung in Gestalt einer

---

*) Dublin Quarterli Journal XXXV. pag. 58.

grösseren oder geringeren Anzahl vereinzelter oder unter einander anastomosirender Fädchen, welche sich vom circulus minor iridis erheben, über den Pupillarrand hinwegziehen, und entweder direct auf der Linsenkapsel, oder auf einer im Pupillargebiet liegenden Pigmentplatte enden, oder auch frei das Pupillargebiet durchsetzen, und wieder in den circulus minor iridis übergehen. Der Pupillarrand behält dabei seine freie Beweglichkeit.

Irideremie, Mangel der Iris, kommt als congenitaler Fehler, sowohl mit als ohne gleichzeitige andere angeborene Anomalien in seltenen Fällen vor.

Traumatische Irideremie, Losreissung der Iris vom Ciliarkörper, setzt immer eine schwere Verletzung voraus, und ist dabei meistens mit Sehstörungen durch Glaskörperblutung u. s. w. verbunden; nur ausnahmsweise sind die Nebenverletzungen unbedeutend, und es kann dann Heilung mit Erhaltung eines guten Sehvermögens eintreten. Bemerkenswerth ist, dass bei totalem traumatischen Verlust der Iris die Secretion des humor aqueus nicht leidet, und dass auch ein normales Accommodationsvermögen dabei erhalten bleiben kann.

Unter der Bezeichnung Verschwinden der Iris durch Einsenkung beschreibt Ammon einen Fall, in welchem durch eine heftige Erschütterung des Kopfes (Selbstmord durch Erschiessen), die Linse luxirt und die Iris nach dem Ciliarkörper hin umgeschlagen war.

Angeborene Spaltung (Coloboma Iridis) kommt entweder nur auf einem Auge, und zwar häufiger auf dem linken, oder auf beiden zugleich vor. Meistens ist der Spalt nach unten, oder innen und unten gerichtet. Zu besondern Sehstörungen giebt das Iriscolobom an sich keine Veranlassung, wenn es nicht mit andern Abnormitäten combinirt ist. Nicht selten sind gleichzeitig ähnliche Spaltbildungen in der Choroidea vorhanden.

Tumoren der Iris kommen abgesehen von den schon besprochenen Gummigeschwülsten nur selten vor. Beobachtet wurden angeborene Pigmentgeschwülste, Granulationsgeschwülste, Teleangiectasien und Melanosarcome der Iris.

Cysten der Iris entstehen am häufigsten auf traumatische Veranlassung. In 37 von Rothmund*) zusammengestellten Fällen war 28mal eine Verletzung des Auges und zwar meistens mit Perforation der Hornhaut vorausgegangen. Der Inhalt der Cysten kann serös

*) Rothmund: Klin. Monatsbl. für Augenheilk. 1872. pag. 189.

oder gallertartig flüssig oder auch fester sein wie der einer Balggeschwulst. Ihre Wandung ist ebenfalls manchmal sehr zart und durchsichtig. in andern Fällen dichter und dicker. Die Cysten haben ihren Sitz entweder im eigentlichen Irisgewebe, oder sie sind wie eine Neubildung auf die Oberfläche derselben aufgesetzt; in einem von White Cooper beobachteten Fall hing eine Cyste sogar mit dem Ciliarkörper zusammen.

Da ein längeres Fortbestehen und anhaltendes Wachsen der Cyste consecutive Iritis, Ulceration der Cornea, möglicherweise sogar, wie in einem von Hulke*) beobachteten Fall, sympathische Reizung des andern Auges zur Folge haben kann, so ist die Beseitigung der Cysten sofort mit Feststellung der Diagnose angezeigt. Das beste Verfahren besteht darin, dass man in der Nähe der Cyste die vordere Kammer mit dem Lanzenmesser eröffnet, womöglich ohne Verletzung der Cystenwand. Die Cyste prolabirt dann manchmal von selbst aus der Hornhautwunde, oder sie kann mittelst Löffel oder Häkchen in ihre Totalität herausbefördert werden. Bleibt ein Theil der Cystenwand im Auge zurück, oder beschränkt man sich darauf die Cyste durch Punctionen zum Collabiren zu bringen, so sind Recidive ziemlich häufig.

Eine sehr eigenthümliche Bildung von Geschwülsten der Iris kann dadurch veranlasst werden, dass bei Verletzungen der Cornea Augenwimpern in die vordere Kammer eindringen. Bei längerem Verweilen veranlassen dieselben Gewächse, welche durch ihre weissliche Farbe, ihre umschriebene Form und ihren breiigen, Fett und Cholestearin führenden Inhalt, Aehnlichkeit mit Balggeschwülsten darbieten.

In einem derartigen von mir beobachteten Falle, in welchem bei einer die Cornea perforirenden Wunde etwa 6 Cilien in die vordere Kammer eindrangen, wurde etwa 3 Monate nach der Verletzung zuerst zwei weisse Pünktchen auf der Iris bemerkt. Auch nach Entfernung der Cilien aus der vorderen Kammer wuchsen die kleinen Geschwülste weiter und hatten 6 Monate nach der Verletzung eine solche Grösse erreicht, dass die Exstirpation rathsam schien. Die grössere der Geschwülste hatte jetzt etwa einen Durchmesser von $1\frac{1}{2}$ Mm. erreicht, sie war kugelrund und sass der Iris wie eine Kugel mit kleiner Berührungsfläche auf. Sie zeigte eine perlmutter-glänzende halbdurchscheinende Oberfläche und einen opak-weissen etwa $\frac{1}{2}$ bis $\frac{3}{4}$ Mm. grossen Kern. Die kleinere dicht daneben sitzende Geschwulst war von ganz ähnlicher Beschaffenheit. Die Entfernung beider wurde durch eine Iridectomie ausgeführt. Die microscopische Untersuchung hatte Herr

*) On Cysts in the Iris. Ophth. Hosp. Rep. VI. pag. 12.

Prof. W. Krause in Göttingen vorzunehmen die Güte, und übergab mir darüber folgende Notiz: „Der centrale weisse Kern enthält freies Fett in grösseren und kleineren Tropfen, zahlreiche, meist kleine Cholestearintafeln und polygonale Zellen. Die durchscheinenden peripherischen Partien bestehen, von sparsamen Cholestearintafeln abgesehen, ganz und gar aus meist länglich sechseckigen abgerundeten, wenig abgeplatteten kernlosen Epidermiszellen. Dichte Lager von stark abgeplatteten, ebenfalls kernlosen polygonalen Zellen bilden die äusserste Rindenschicht. Letztere wird an der Basis der Geschwülste von einer dünnen undeutlich faserigen Bindegewebsmembran gebildet, nach der Oberfläche der Geschwülste ist dieselbe mehrfach durchbrochen, so dass die Zellenlager frei zu Tage liegen. Nirgends ist eine deckende Epithelschicht auf der Bindegewebsmembran zu erkennen, die übrigens an der Basis der Geschwülste continuirlich in das Gewebe der Iris-Vorderfläche übergeht. Eine Erklärung dieser merkwürdigen Bildungen würde vielleicht die sein, dass gleichzeitig mit den Cilien fettabsondernde Zellen (wahrscheinlich aus den Haarbalgdrüsen) lebend in das Irisgewebe eingepflanzt, oder gleichsam eingeimpft wurden und dort weiter wucherten. Die massenhaft neugebildeten Zellen hatten alle den Character von Zellen wie sie in Atheromen vorkommen.“

Krankheiten des Linsensystems.

Wir haben bereits pag. 19 zu erwähnen gehabt, dass die physiologischen Wachsthums- und Ernährungsprocesse des Linsensystems, Veränderungen bedingen, deren dioptrische Folgen sich in Bezug auf die Refraction und Accommodation geltend machen; hier haben wir uns hauptsächlich mit den katoptrischen Phänomenen zu beschäftigen, welche die Altersveränderungen der Linse mit sich bringen. Die grössere Dichtigkeit, welche die Linse annimmt, bewirkt, dass die Differenz zwischen dem Brechungsexponenten der Linse einerseits, und dem des humor aqueus und Glaskörpers andererseits erheblicher wird; an der Grenze dieser Medien findet demnach eine stärkere Lichtreflexion statt, welche der Pupille einen auffallenden grauen Schimmer giebt. Noch auffallender wird dieser graue Reflex aus dem Pupillargebiet dadurch, dass häufig auch die Linsenfasern selbst einen etwas andern Brechungsindex annehmen, als die amorphe Substanz der Linsensterne. Die Structur der vorderen Corticalschicht der Linse wird dadurch bei focaler Beleuchtung deutlicher sichtbar, als im Normalzustand; einzelne Sectoren fallen auf durch ihre mattgraue Färbung, so dass man eine cataractöse Trübung vor sich zu haben glauben kann, während ein Blick mit dem Augenspiegel genügt, um die Durchsichtigkeit der Linse nachzuweisen.

Besondere Beschwerden sind, abgesehen von der Einengung der Accommodationsbreite, und einer geringen Herabsetzung der Sehschärfe damit nicht verbunden.

Prognostisch zu berücksichtigen ist, dass der sensile Zustand der Linse viele Jahre lang unverändert bestehen kann, ohne dass Cataract sich entwickelt.

Die vielfachen Formen von Cataract lassen sich am einfachsten eintheilen in progressive oder solche, welche zur Trübung der ganzen Linse führen, und in partielle oder stationäre Trübungen. Eine ab-

solut scharfe Abgrenzung wird damit freilich nicht gewonnen, denn auch die totalen Trübungen der Linse sind anfänglich partiell, und ferner giebt es partielle Trübungen, welchen man es nicht ansehen kann, ob sie sich zu totalen Trübungen entwickeln werden oder nicht, oder welche diesen Entwicklungsgang nur mit excessiver Langsamkeit zurücklegen.

Auf die genauere Gestaltung der Cataracten üben die physiologischen Verhältnisse des Linsensystems einen grossen Einfluss aus. Bei totalen Linsentrübungen im jugendlichen Lebensalter überwiegt gewöhnlich die Tendenz zur Erweichung und Verflüssigung, während im späteren Alter allerdings eine Erweichung oder Verflüssigung noch vorkommen kann, welche sich aber immer auf die Corticalis beschränkt, während der bereits fest gewordene Linsenkern der Erweichung wiedersteht.

Die Erweichung der Corticalis manifestirt sich dadurch, dass dieselbe durch eine Anzahl lichtgrauer radiärer, etwa 0,5 bis 0,75 Mm. breiter, durchscheinender Streifen in mehrere perlmutterglänzende Sectoren getheilt erscheint. Die Corticalis bleibt dabei immerhin noch durchsichtig genug, dass man bei erweiterter Pupille, und bei focaler Beleuchtung tief in das Linsensystem hinein sehen kann, um sich zu überzeugen, ob das ganze Linsensystem erweicht, oder ob gleichzeitig ein härterer Kern vorhanden ist. Der schon mehrfach erwähnte Umstand, dass der physiologische Wachsthums- und Ernährungsprocess der Linse eine allmählige Verhärtung des Kernes bedingt, bringt es mit sich, dass in allen Cataracten, welche sich nach dem 30. Lebensjahr entwickeln, auf die Anwesenheit eines harten Kernes gerechnet werden muss, auch wenn sich derselbe durch seine Färbung so wenig differenzirt, dass er bei focaler Beleuchtung nicht mit Sicherheit erkannt werden kann. Im vorgerückteren Lebensalter verräth sich der Linsenkern meistens deutlich durch seine Färbung.

Der weiche Corticalstaar entwickelt sich meistens um so rascher, je breiter die Sectoren sind, in welche die Corticalis zerfällt; meistens ist dabei zugleich eine Aufquellung der getrübten Linsentheile verbunden. Die vordere Kapsel erscheint stark convex, die Iris wird nach vorn gedrängt, und in ihren Bewegungen einigermaassen behindert.

Allmählig geht dann die Linsenschwellung wieder zurück, indem die von der Linsenkapsel eingeschlossenen Flüssigkeiten zum Theil in den humor aqueus diffundiren.

Im weiteren Verlaufe kann ebensowohl eine Eindickung der erweichten Corticalis, als eine vollständige Verflüssigung derselben

geschehen. Im letzteren Fall nimmt die Cataract ein gleichmässiges, milchig trübes Aussehen an, und lässt nur hie und da feine der Kapsel anhängende weisse Punkte und Flecken erkennen.

Geschieht diese Verflüssigung im kindlichen Lebensalter, und bleibt die Cataract lange Zeit unberührt, so kann es zu einer sehr bedeutenden Verkleinerung des Linsenvolums kommen, so dass die Cataract hinter die Pupillarebene zurücktritt. Ja es kommt vor, dass die Linse bis auf eine dünne Schicht von Präcipitaten auf der inneren Kapselfläche verschwindet, und dadurch ganz das Aussehen eines Nachstaars annimmt.

Auch im späteren Lebensalter, selbst im Greisenalter, ist noch eine vollständige Verflüssigung der Corticalis möglich; doch ist damit gewöhnlich keine, oder nur eine das physiologische Maass kaum überschreitende Reduction des Linsenvolums verbunden, und ausserdem bleibt stets der harte Linsenkern übrig, welcher sich in dem mit Flüssigkeit gefüllten Kapselsack zu Boden senkt, auch wohl je nach der Kopfhaltung des Patienten seine Lage ändert (Cataracta Morgagniana). Die Diagnose dieser Staarform ist leicht, wenn die Kapsel dabei durchsichtig bleibt; man erkennt bei mässig erweiterter Pupille, und mit Hülfe der focalen Beleuchtung den gelblichen Linsenkern, dessen Senkung sofort die Verflüssigung der Corticalis erweist. Ist dagegen die vordere Kapsel durch Auflagerungen auf ihre Innenfläche (Kapselstaar) undurchsichtig, und die Pupille durch Atropin nur unvollständig zu erweitern, was bei alten Leuten nicht selten der Fall ist, so kann die Diagnose auf unüberwindliche Schwierigkeiten stossen.

Bemerkenswerth ist es, dass bei Cataracta Morgagniana die Prognose für die Operation weniger gut zu sein scheint, als für die gewöhnlichen Formen der Cataracta senilis.

Verhältnissmässig seltener als die weichen Corticalstaare sind Linsentrübungen, welche mit einer Verhärtung und deutlichen Abgrenzung des Linsenkerns von der Corticalis ihren Anfang nehmen. Der Kernstaar entwickelt sich immer erst in einem Lebensalter, in welchem der Linsenkern in erheblicher Weise von der Corticalis differenzirt ist, selten bereits Anfangs der dreissiger Jahre, in der Regel erst in der Nähe der fünfziger. In ihren geringsten Graden stellt diese Veränderung einen ganz ähnlichen, nur auf den Kern beschränkten Vorgang dar, wie wir ihn bereits als senile Veränderung der Linse erwähnt haben. Die Pupille zeigt bei zerstreutem Tageslicht einen auffallenden grauen Reflex, welcher jedoch, wie die focale Beleuchtung sofort ergiebt, nicht in den oberflächlichen Schichten,

sondern in der Tiefe derselben seinen Sitz hat. Auffallend deutlich differenzirt sich der Linsenkern von der Corticalis bei ophthalmoscopischer Beleuchtung mittelst des lichtschwachen Spiegels. Je nach der Haltung desselben sieht man den Kern an der einen Seite durch einen hellen Reflex an der gegenüberliegenden durch eine dunkle Schattirung von der Corticalis abgegrenzt und man kann durch kleine Drehungen des Instrumentes dieses Lichtbrechungs-Phänomen sich rings um den Kern herum bewegen lassen. Der Kern kann dabei lange Zeit ophthalmoscopisch durchsichtig bleiben. Diese Veränderung des Linsenkerns bewirkt zunächst eine Erhöhung des Brechzustandes, doch lässt sich der Grad der Myopie nicht immer mit Genauigkeit bestimmen, weil gleichzeitig eine, theils durch die Unregelmässigkeit der Lichtbrechung, theils durch eine Verringerung der Durchsichtigkeit bedingte Herabsetzung der Sehschärfe vorhanden ist.

Dieser Zustand kann lange Zeit stationär bleiben, oder endlich zu wirklicher cataractöser Trübung des Kernes und schliesslich der ganzen Linse führen. Der Linsenkern nimmt dann eine mehr und mehr graue Farbe an, wird allmählig undurchsichtig und schliesslich entwickelt sich auch eine Trübung der Corticalis.

Die eben beschriebene Form des Kernstaars kommt vor, sowohl als für sich bestehende Erkrankung und ohne bekannte Ursachen, als auch in Verbindung mit anderweitigen Augenleiden; besonders häufig in Augen, welche an Glaucom leiden oder gelitten haben, bei hochgradiger Myopie, und ferner bei ausgedehnten Choroidalveränderungen, z. B. auch bei denen, welche sich an Staphyloma posticum anschliessen.

Die häufigste Form von Linsentrübung ist die sogenannte senile Cataract. Dieselbe beginnt in der Regel in der Nähe des Linsenäquators und zwar nach Förster's*) Untersuchungen mit einer Trübung der dem Linsenkern unmittelbar aufliegenden Schicht der Corticalis. Es entstehen dort eine Anzahl kurzer strichförmiger Trübungen, oder unregelmässiger nebelartiger Flecke, welche bei ophthalmoscopischer Beleuchtung dunkel, bei focaler Beleuchtung grau erscheinen und allmählig sowohl an Menge als an Grösse zunehmen. Gleichzeitig differenzirt sich der Linsenkern immer deutlicher von der Corticalis durch eine mehr oder weniger saturirte gelblich-braune Färbung, wobei jedoch seine Durchsichtigkeit nicht in dem Grade wie die der Corticalis zu leiden pflegt.

Die anatomischen Veränderungen gestalten sich ebenfalls in der Corticalis etwas anders als im Linsenkern. Die einzelnen Linsen-

*) Arch. f. Ophth. III. 2. pag. 187.

fasern der Corticalis erscheinen fein punctirt, und fliessen mehr oder weniger zusammen, so dass man in den blättrigen Schichten, welche sich von der Corticalis abschälen lassen, die Contouren der einzelnen Linsenröhren nur noch andeutungsweise erkennen kann. Neben der feinkörnigen Punctirung finden sich dann noch Ausscheidungen grösserer myelinartiger und anderer, unter dem Microscop röthlich schimmernder Tropfen, und endlich, in bereits längere Zeit bestehenden Cataracten, besonders bei den corticalen Erweichungsprocessen, auch Cholestearin Krystalle.

Im Linsenkern tritt diese chemische Decomposition weniger in den Vordergrund, dagegen erscheinen die einzelnen Linsenfasern consistenter, geschrumpft, an der Oberfläche uneben, spröder und brüchiger und, wegen Verringerung ihrer Durchsichtigkeit, leichter als im Normalzustand einzeln zu erkennen. Der Linsenkern ist dabei gewöhnlich um so härter und grösser, je dunkler er ist, ja es kommen Fälle vor, in welchen der Linsenkern so gross und so dunkel ist, dass bei Betrachtung mit blossem Auge die Pupille schwarz erscheint, da der grosse dunkle Linsenkern für die halbdurchscheinende Corticalis nur wenig Platz übrig lässt. Man hat diese Fälle als Cataracta nigra bezeichnet; die Diagnose derselben konnte in der vorophthalmoscopischen Zeit Schwierigkeiten machen, ein Blick mit dem Augenspiegel, oder bei focaler Beleuchtung genügt, die Verhältnisse klar zu legen. In einigen solcher Fälle fand ich bei der anatomischen Untersuchung den Linsenkern dunkelroth durchscheinend; die microscopische Untersuchung ergab, dass die dunkle Färbung lediglich bedingt war durch eine schwache röthliche Tingirung jeder einzelnen Linsenfaser, und erst durch das Zusammenliegen vieler derselben entstand eine dunklere Farbennuance; Pigmentmolecüle in oder neben den Linsenröhren waren nicht vorhanden. Ganz in derselben Weise entsteht auch der gelbliche oder bräunliche Farbenton, welchen der Linsenkern so häufig bei Cataracta senilis zeigt.

Als „reif“ pflegt man die senile Cataract zu bezeichnen, wenn die Trübung sich bis in die äussersten Corticalschichten erstreckt hat. Für die Operation ist dieser Zustand im allgemeinen wünschenswerth, aber keineswegs nothwendig. Lange bestehende sogenannte „überreife“ Alterscataracten werden gewöhnlich durch die fortschreitende Verschrumpfung der Linsenfasern etwas abgeflacht, und erfahren gleichzeitig in der vorderen Corticalis Veränderungen, welche beim Kapselstaar genauer zu erörtern sein werden.

Cataract kann sich in jedem Lebensalter, auch bereits in der Fötalperiode entwickeln. Als Cataracta congenita kommen die

verschiedensten Formen von Linsentrübungen, partielle sowohl als totale vor. In einem Fall von Cataracta congenita fand ich, neben emulsivem Zerfall schon fertig ausgebildeter Linsenfasern, eine grosse Anzahl von Fettkörnchenzellen, welche wahrscheinlich auf einen fettigen Zerfall der zur Bildung der Linsenfasern bestimmten embryonalen Zellen zu beziehen waren. Häufig ist bei Cataracta congenita zugleich eine angeborene Schwachsichtigkeit vorhanden, welche sich erst in späteren Jahren, nachdem die Kinder eine gewisse geistige Entwicklung erreicht haben, nachweisen lässt. Hereditäre Uebertragung ist bei Cataracta congenita häufig; aber auch wenn beide Eltern gesunde Augen haben, geschieht es nicht selten, dass mehrere Kinder derselben mit angeborenem Staar behaftet sind, während die andern Geschwister davon frei bleiben. Einmal habe ich sogar bei einer Zwillingsgeburt nur bei dem einem Zwilling cataracta congenita gesehen, während der andere gesunde Augen hatte.

Es können sich ferner im Kindesalter die verschiedensten Staarformen entwickeln, und in Beziehung auf etwanige amblyopische Complicationen, grosse diagnostische Schwierigkeit darbieten; ist gleichzeitig Nystagmus vorhanden, so wird man immer darauf schliessen, dass neben der Cataract zugleich Schwachsichtigkeit existirt. Auch bei später entwickelten Cataracten ist eine erbliche Anlage mitunter nachweisbar.

Ein Zusammenhang zwischen dem Allgemeinbefinden und der Cataractbildung ist bekannt für Diabetes mellitus. In einem von L. Carius*) chemisch untersuchten Fall, liess sich im humor aqueus Zucker in reichlicher Menge, in der Linse und im Glaskörper mit Wahrscheinlichkeit nachweisen. Ob darin die Ursache der Cataractbildung zu suchen ist, müsste erst noch weiter erforscht werden. Die verbreitete Angabe, dass Cataracta diabetica sich gewöhnlich sehr schnell entwickele, habe ich, wenn es sich um bereits bejahrtere Individuen handelte, nicht bestätigt gefunden.

In neuerer Zeit wurde Cataract von J. Meier**) als Folge von Ergotismus, und von Rothmund***) in Verbindung mit einer eigenthümlichen Hautdegeneration beobachtet. In den meisten Fällen nicht complicirter Cataract lassen sich bestimmte Ursachen überhaupt nicht aufstellen, nur das lässt sich behaupten, dass die Häufigkeit der Cataract im Allgemeinen in directem Verhältniss zur Zunahme des Lebensalters steht.

Als directe und unmittelbare Ursache von Cataractbildung sind

*) Klin. Monatsbl. 1863 pag. 172.
**) Arch. f. Ophth. VIII. 2. pag. 120.
***) Arch. f. Ophth. XIV. 1. pag. 157.

vor allem Verwundungen der Linse zu nennen (Cataracta traumatica). Die Gegenwart von Entozoen in der menschlichen Linse gehört zu den grössten Seltenheiten.

Von denjenigen Ursachen der Cataractbildung, welche im Auge selbst ihren Sitz haben, kennen wir nur diejenigen genauer, welche zugleich für das Sehvermögen deletär sind. Hierher gehören z. B. gewisse Fälle von Iritis, besonders wenn sich dieselbe mit Cyclitis oder Choroiditis complicirt, ferner einige Formen von Choroiditis mit oder ohne Glaskörpererkrankung, besonders aber Netzhautablösung und Glaucom.

Die Diagnose der complicirten Cataract ist in der Regel nicht schwierig, theils sind deutlich sichtbare Veränderungen in der Iris, oder auch in der Cornea vorhanden, oder auch die Cataract selbst zeigt gewisse Eigenthümlichkeiten. Aber auch, wenn alle anderweitig sichtbaren Veränderungen fehlen, wird das Vorhandensein einer complicirenden Sehstörung durch eine genaue Prüfung des Lichtscheins meistens nachgewiesen werden können.

Um das Sehvermögen bei Cataract genau feststellen zu können, ist es zunächst nothwendig dafür zu sorgen, dass das Auge nur von einer Lichtquelle beleuchtet, und nicht durch diffuses Licht geblendet wird. Macht man die Untersuchung bei Tageslicht, so setzt man die Patienten mit dem Rücken gegen das Fenster und sorgt für Abhaltung seitlich einfallenden Lichtes. Selbst bei totaler Trübung der Linse werden dann häufig noch Finger in einigen Zoll Entfernung vom Auge gezählt, und Bewegung der Hand in 1 bis 2 Fuss Entfernung erkannt; ist dann auch das Gesichtsfeld frei, so dass Bewegungen der Hand auch seitlich vom Auge wahrgenommen werden, so kann man den Lichtschein als genügend betrachten. Will man eine controllirende Untersuchung vornehmen, so ist es am besten in einem völlig verdunkelten, nur durch eine Lampe erhellten Zimmer zunächst ebenso zu verfahren, ausserdem aber durch Verkleinerung der Lichtflamme oder durch Entfernung derselben vom Auge die geringste Lichtquantität zu bestimmen, welche Patient überhaupt noch wahrnimmt. Sehr zweckmässig ist es dabei die Lampe hinter den Patienten zu stellen, und mit einem Planspiegel das Auge von vorn zu beleuchten. Die geringen Lichtintensitäten, welche man zur Feststellung des Lichtscheins benutzen muss, lassen sich auf diese Weise, durch Entfernung des Spiegels vom Auge, viel leichter herstellen, als wenn man die Lampe direct als Lichtquelle benutzt, und die geringste Drehung des Spiegels genügt, um die Lichtquelle dem Auge zu entziehen.

Das Gesichtsfeld prüft man dadurch, dass man durch schnelle Bewegungen den Ort der Lampe im Gesichtsfeld ändert, oder dadurch,

dass man von verschiedenen Punkten der Gesichtsfeldperipherie das Auge mit dem Spiegel beleuchtet, in beiden Fällen hat Patient die Aufgabe den Ort der Lichtquelle schnell und präcis anzugeben. Die Prüfung des Sehvermögens bei künstlicher Beleuchtung hat den Vortheil, dass wir die Lichtintensität auf die verschiedenste Weise modificiren können, und ist deshalb für solche Fälle, in welchen der Verdacht eines complicirenden Augenleidens vorliegt, ganz unentbehrlich.

Besondere Aufmerksamkeit und Vorsicht in der Untersuchung des Lichtscheins empfiehlt sich beim weichen Corticalstaar jugendlicher Individuen, namentlich wenn derselbe einseitig auftritt. Complicationen mit intraocularen Erkrankungen (Netzhautablösung, Glaskörpertrübung u. s. w.) sind unter diesen Umständen verhältnissmässig viel häufiger, als bei Cataracta senilis, und selbst durch die sorgfältigste Untersuchung ist es nicht immer möglich das Vorhandensein von Complicationen ganz auszuschliessen. Auch bei partiellen Linsentrübungen kann es unter Umständen recht schwierig sein festzustellen, ob das vorhandene Sehvermögen in richtigem Verhältniss steht zur Grösse der ophthalmoscopisch festzustellenden Linsentrübung. Von besonderer Wichtigkeit ist auch für diese Fälle die Prüfung des Gesichtsfeldes.

Von den partiellen Linsentrübungen ist zuerst zu nennen die Cataracta incipiens, d. h. die ersten Anfänge des Cortical- oder Kernstaars. Häufig genug findet man als zufällige ophthalmoscopische Befunde strichförmige Trübungen in den aequatorialen Theilen der Corticalis, ohne irgend eine Beeinträchtigung des Sehvermögens; dieselbe tritt erst ein, wenn diese Trübungen das Pupillargebiet einnehmen. Immerhin ist es unter diesen Umständen, so lange ein den individuellen Ansprüchen genügendes Sehvermögen vorhanden ist, besser die Patienten von der Natur ihres Leidens nicht zu unterrichten, weil derartige Trübungen Jahre lang bestehen können, ohne weitere Fortschritte zu machen, und es wäre gewiss Unrecht, Patienten, welche ihr Sehvermögen ausreichend finden, mit der Aussicht auf eine Erblindung zu ängstigen, welche vielleicht garnicht, oder erst nach vielen Jahren eintritt; natürlich aber wird man mit einer Erklärung über die Natur des Uebels nicht zurückhalten dürfen, bei Patienten deren Sehvermögen zu ihren Beschäftigungen nicht mehr genügt.

Seltener kommt Cataracta incipiens in ganz unregelmässigen, fleckförmigen Trübungen der vorderen Corticalis unmittelbar unter der Kapsel vor, und scheint dann ebenfalls sehr langsam progressiv zu sein. Complicationen mit Choroiditis, Netzhautablösung u. s. w., sind in manchen dieser Fälle, keineswegs in allen vorhanden.

Manchmal entwickeln sich im Linsensystem eine grosse Anzahl feiner Punkte oder unregelmässiger Striche, zwischen welchen durchsichtige Linsensubstanz übrig bleibt. (Cataracta punctata und striata). Der Verlauf dieser Fälle ist gewöhnlich sehr langsam progressiv, oder sie bleiben wohl auch lange Zeit unverändert in einem Zustande, welcher den Patienten auf ein sehr dürftiges Sehvermögen reducirt. Man würde in diesen Fällen, ebenso wie bei sehr langsam progressivem Kernstaar, die dem Patienten zu leistende Hülfe in unzweckmässiger Weise aufschieben, wenn man die sogenannte „Staar-Reife", d. h. die vollständige Trübung der ganzen Linse abwarten wollte; meistens sind diese Staare schon viel früher operationsfähig. Das Lebensalter der Patienten verbietet es gewöhnlich die Cataract durch Discision zur Resorption zu bringen, während der Extraction die Befürchtung gegenüber steht, durchsichtige Corticalmassen zurückzulassen. Häufig indessen wird auch die ungetrübte, oder richtiger gesagt, die ophthalmoscopisch noch durchscheinende Corticalis allmählig hart, und hornartig durchscheinend; sie entkapselt sich dann bei der Operation leicht, und entleert sich vollständig.

Auch ist es empfohlen worden, wenn die Corticalis ihre normale Consistenz bewahrt zu haben scheint, eine Discision einige Tage vorauszuschicken, um die Corticalis zu erweichen, zu trüben, und ihre Entleerung zu erleichtern.

Eine besonders interessante Form von partieller Linsentrübung ist der Schichtstaar. Derselbe ist dadurch characterisirt, dass sich zwischen einer durchsichtigen Corticalis, und einem ebenfalls durchsichtigen Linsenkern eine getrübte Schicht von Linsensubstanz befindet. Häufig enthält diese Schicht in ihrem vorderen, manchmal auch in ihrem hinteren Umfang eine Anzahl saturirter weisser Punkte, in andern Fällen ist die ganze getrübte Lage mit speichenartigen radiären Streifen durchsetzt. Zuweilen gehen vom Rande der Opacität ähnliche Figuren, oder unregelmässige Ausläufer in die durchsichtige Corticalsubstanz hinein, oder dieselbe zeigt sich ebenfalls diffus, oder punctirt, oder streifig getrübt. Fälle in denen mehrere Schichten getrübt, und durch dazwischenliegende durchsichtige Substanz getrennt sind, kommen nur sehr selten vor.

Die Diagnose macht keine Schwierigkeiten. Man erkennt bei erweiterter Pupille und focaler Beleuchtung deutlich eine saturirte gleichmässige Trübung hinter der Pupille, deren convexe Oberfläche einen deutlichen Abstand von der Pupillarebene zeigt, und mit einer scharfen Grenzlinie gegen die periphere Linsenzone abschneidet. In der Regel kann man durch die Trübung hindurch den hinteren Umfang

des Schichtstaars erkennen, wodurch zugleich die Durchsichtigkeit des Kerns erwiesen wird. Bei ophthalmoscopischer Beleuchtung erscheint die gesammte Rundung des Schichtstaars dunkel, scharf begrenzt, bei senkrecht auffallendem Licht jedoch, in den centralen Theilen, wenn die Trübung nicht zu saturirt ist, manchmal noch röthlich durchscheinend, was ebenfalls die Durchsichtigkeit des Kerns bestätigt.

Die Entstehung des Schichtstaars kann man sich, wie E. von Jaeger*), welcher diese Staarform zuerst beschrieben und anatomisch untersucht hat andeutet, wohl so vorstellen, dass in einer jugendlichen Lebensperiode, in welcher das Linsensystem noch in schnellem Wachsthum begriffen ist, zunächst aus irgend welcher Ursache eine Trübung der äussersten Corticalschichten sich bildet, welche dann durch das Nachwachsen neuer Linsenfasern allmählig von der Kapsel abgedrängt wird. Je nachdem die nachwachsenden Linsenfasern ganz normal, oder ebenfalls zum Theil erkrankt sind, wird dann die Corticalis ganz durchsichtig sein, oder die erwähnten Trübungen zeigen.

Schichtstaar findet sich in der überwiegenden Mehrzahl der Fälle auf beiden Augen zugleich vor. Ob er häufig angeboren vorkommt, lässt sich nicht mit Sicherheit entscheiden, da bei der engen Pupille neugeborener Kinder ein Schichtstaar wegen der Geringfügigkeit der mit blossem Auge sichtbaren Trübung leicht übersehen werden kann. Entwicklung von Schichtstaar im kindlichen Lebensalter ist dagegen unzweifelhaft constatirt, und wird von Arlt und Horner mit cerebralen, von Convulsionen begleiteten Störungen in Zusammenhang gebracht. Horner**) macht ausserdem noch aufmerksam auf die Coincidenz mit einer eignen Abnormität der Zähne, welche auf einer mangelhaften Entwicklung der Schmelzfasern beruhe (sog. rhachitische Zähne). Das Entstehen schichtstaarähnlicher Trübungen beobachtete v. Graefe***) dreimal an traumatisch dislocirten Linsen, und einmal nach Iritis.

Im Anschluss hieran sind einige seltene Fälle zu erwähnen, in welchen partielle Trübungen mit oder ohne gleichzeitige schichtstaarähnliche Trübungen die Linse in Richtung ihrer Achse durchsetzten.†) Auch Trübung der Linsensterne in Gestalt einer, den Linsenkern

---

*) Ueber Staar und Staaroperationen. Wien 1854, pag. 17 und 22.

**) Klin. Monatsbl. 1865, pag. 181.

***) Arch. f. Ophth. II. 1. 273 und III. 2. 373.

†) Pilz: Prager Vierteljahrsschrift B. 25.
v. Ammon: Zeitschrift f. Ophthalmologie B. 3. pag. 86, und klinische Darstellung etc. B. 3, pag. 67.
E. Müller: Arch. f. Ophth. B. II. 2. pag. 169.
O. Becker: Bericht über die Wiener Augenklinik. Wien 1867, pag. 99.

einnehmenden dreistrahligen Figur kommt als ziemlich seltener Befund vor.

Schichtstaar bleibt meistens völlig stationär. Fälle in welchen es zu einer Verkleinerung des ganzen Linsensystems oder gar zu Verkalkung der getrübten Schicht kommt, gehören zu den Seltenheiten.*)

Das Sehvermögen steht bei Schichtstaar in geradem Verhältniss zur Ausdehnung und Intensität der Trübung, falls nicht etwa zugleich angeborene Schwachsichtigkeit mit oder ohne Nystagmus besteht. Myopie ist, wie Donders bemerkt, häufig bei Schichtstaar vorhanden.

Bei der Behandlung des Schichtstaars ist in erster Linie die Sehstörung zu berücksichtigen. Es kommen derartige Trübungen vor, welche ausgedehnt, dabei aber so dünn sind, dass sie die Sehschärfe nicht erheblich (etwa auf $\frac{1}{3}$ bis $\frac{1}{4}$) herabsetzen, und es wird sich unter diesen Umständen überhaupt kein operativer Eingriff empfehlen. Ist der Schichtstaar so klein, dass er den Umfang der Pupille nur wenig übertrifft; so lernen es viele derartige Patienten ganz von selbst, zum Zwecke des deutlicheren Sehens das am besten dazu geeignete Auge, so mit der Hand zu beschatten, dass die Pupille sich erweitert und einen Theil der ungetrübten peripherischen Zone freilegt. Ebenso erhält man in diesen Fällen durch die Atropinmydriasis eine manchmal recht erhebliche Besserung des Sehvermögens. In diesen Fällen ist es am zweckmässigsten, andauernd Atropin gebrauchen zu lassen, in einer Solution, welche genau so dosirt wird, dass die Pupille nicht ad maximum, sondern nur so viel als nöthig über den Rand des Schichtstaars hinaus erweitert wird. Der hiergegen erhobene Einwurf, dass mit der Atropinmydriasis eine Accommodationslähmung verbunden sei, kann nicht als begründet anerkannt werden, denn durch eine richtige Dosirung des Atropin, lässt sich die Accommodationslähmung bis zu einem gewissen Grade vermeiden, und jedenfalls lässt sich die Accommodation durch Convexgläser ersetzen. Eine erheblichere Verbesserung der Sehschärfe als durch Atropin lässt sich auch durch die statt dessen in Vorschlag gebrachte Iridectomie nicht erreichen; leicht fällt auch die künstliche Pupille zu gross aus, und verursacht Blendung und Sehstörung durch Vergrösserung der Zerstreuungskreise.

Günstigere Chancen würden in dieser Beziehung die Iridodesis bieten, wenn dieser Operation nicht die damit verbundenen Gefahren der Irido-Cyclitis gegenüberständen.

Ist der Schichtstaar so gross, dass nur eine schmale ungetrübte

---

*) v. Graefe: Arch. f. Ophth. III. 2. pag. 379.

Randzone vorhanden ist, oder ist dieselbe ebenfalls mit disseminirten Trübungen behaftet, ist die Sehstörung erheblich, und durch Atropin keine wesentliche Verbesserung des Sehvermögens zu erzielen, so ist die Entfernung der Linse durch Discision oder Extraction indicirt.

Zu den partiellen Linsentrübungen gehören ferner kleine cataractöse Flecke, welche den vorderen oder hinteren Pol der Linse einnehmen.

Cataracta centralis anterior kommt angeboren vor, und dann fast immer auf beiden Augen zugleich. Häufiger entwickelt sie sich bei Kindern, seltener auch bei Erwachsenen in Folge von Hornhautgeschwüren, welche zur Perforation der Cornea führen. Die von Arlt*) in Uebereinstimmung mit den damals geltenden Ansichten aufgestellte Meinung, dass ein Theil des vom Hornhautgeschwür gelieferten Exsudates auf der Kapsel liegen bleibe, scheint zur Erklärung des Zusammenhanges nicht auszureichen. Durch directe Beobachtungen habe ich mich überzeugt, dass auch Hornhautgeschwüre, welche die Cornea nicht im Centrum, sondern in der Nähe des Randes perforiren, Cataracta centralis bedingen können.

Die nach dem Abfluss des humor aqueus eintretende Verengerung der Pupille lässt nur das Centrum der vorderen Kapsel mit der Innenfläche der Cornea in Contact kommen, und schon dies scheint zu genügen, um eine Ernährungsstörung an dieser Stelle der Linse einzuleiten, wenn längere Zeit Fistel der vorderen Kapsel bestehen bleibt.

Manchmal erhebt sich die centrale Trübung in Gestalt einer spitzen Pyramide über das Niveau der Kapsel, ja es sind sogar Fälle beobachtet, in welchen eine fadenförmige Verbindung zwischen der hinteren Fläche der Cornea und dem Kapselstaar bestand. Auch die Cataracta pyramidalis kommt angeboren vor, meistens aber entwickelt sie sich im Kindesalter.

H. Müller**) hat zuerst den Nachweis geliefert, dass auch bei der Cataracta pyramidalis, die ganze Trübung innerhalb der Kapsel ihren Sitz hat. In dem von ihm untersuchten Fall sass auf der Vorderfläche der Linse, ziemlich in ihrer Mitte ein zapfenartiger Vorsprung, dessen Basis fast rund war, und gegen 3 Mm. Durchmesser hatte, bei etwa 1 Mm. Höhe. Die Oberfläche des Vorsprungs war uneben, warzig, seine Färbung intensiv weiss. Im Innern bestand er aus stark verkalkter Masse. Die Kapsel ging über denselben hinweg, wobei sie den Unebenheiten seiner Oberfläche vielfach gefaltet folgte.

---

*) Die Krankheiten des Auges I. pag. 232. Prag 1835.

**) Verhandl. der physik. medic. Gesellschaft zu Würzburg. B. VII. pag. 288.

Einen von mir anatomisch untersuchten Fall von Pyramidenstaar verdanke ich der Freundlichkeit des Dr. Samelson zu Manchester. Der Fall*) betraf das linke Auge eines 23jährigen Individuums, welches in seinem dritten Lebensjahre an den Pocken gelitten, und danach eine centrale Hornhauttrübung und die Cataract zurückbehalten hatte. Die Spitze der Pyramide schien beinahe die hintere Oberfläche der Cornea zu berühren, die Basis ruhte auf einer Art von breitem Sockel, welcher eine unebene, gefaltete Oberfläche, und eine unregelmässige Begrenzung hatte.

Die Cataract wurde durch lineare Extraction entfernt und in Spiritus aufbewahrt, mir zur Untersuchung übergeben. Ich fand die Pyramide etwa 2 Mm. hoch, an der Basis etwa 1,5 Mm. im Durchmesser. Bei schwacher Vergrösserung zeigte sie sich gestreift durch eine grosse Anzahl längs verlaufender feiner Falten, an der Basis ging sie in eine vielfach gefaltete Glasmembran über, welche, obwohl sehr verdünnt, doch durch deutliche Reste der intracapsulären Zellen, als die vordere Kapsel nachgewiesen wurde. In Zusammenhang mit derselben befand sich eine dicke, bei stärkerer Vergrösserung gestrichelt und punctirt erscheinende Masse, welche durch verdünnte Säuren aufgehellt wurde, und neben Cholestearin und andern spiessförmigen Krystallen, welche häufig in der secundär veränderten cataractösen Linsensubstanz des Kapselstaars gefunden werden, auch deutliche Spuren feiner glashäutiger Neubildungen erkennen liess. An senkrechten Schnitten durch das getrocknete Präparat erschien die Pyramide von der Basis bis zur Spitze aus feinen parallel zur Oberfläche der Linse gerichteten Lamellen zusammengesetzt, welche ganz die Structur zeigten, welche auch dicke Kapselstaare im Querschnitt erkennen lassen. Die Lamellen liessen sich leicht auseinander ziehen, und hingen nur an der glatten Oberfläche der Pyramide innig miteinander zusammen, als wenn sie durch eine feine Membran untereinander verbunden wären, ohne dass es jedoch gelang eine solche isolirt darzustellen. An der Basis des Kegels fand sich eine fettige oder verkalkte Masse, weiter nach unten wieder ein streifiges Gewebe, und endlich amorphe Massen, Reste cataractöser Linsensubstanz.

Die Kapsel liess sich an den Durchschnitten des getrockneten Präparats überhaupt nicht mehr nachweisen, musste also auf irgend eine Weise abgerissen und verloren gegangen sein. Mit überwiegender Wahrscheinlichkeit lässt sich annehmen, dass die Pyramide von der sehr verdünnten vorderen Kapsel überzogen war. Hätte die Pyramide der Kapsel nur äusserlich aufgesessen, so hätte in den Längs-

*) Ophthalm. Hosp. Rep. V. 1. pag. 48.

schnitten derselben, zwischen der Basis des Kegels und den Resten der cataractösen Linsensubstanz sich ein Querschnitt der Kapsel vorfinden müssen, da dieselbe an dieser Stelle nicht wohl zufällig oder während der Präparation verloren gehen konnte.

Die Entstehung des Pyramidenstaars kann man sich wohl derart vorstellen, dass es in einer frühen Lebensperiode, bei lange bestehender Fistel der vorderen Kammer, zu einer festeren Verklebung zwischen der Innenfläche der Hornhaut und der Linsenkapsel kommt, welche, wenn sich die Hornhaut allmählig wieder von der Linse entfernt, zu einer Spitze ausgezogen wird.

Die früher vielfach geübten Versuche die Cataracta pyramidalis von der vorderen Linsenfläche abzuheben, wird man jetzt wohl unterlassen, wenn man nicht etwa absichtlich die Kapsel eröffnen, und die Linse zur Resorption bringen will.

Ueberhaupt sind operative Eingriffe bei cataracta centralis anterior selten indicirt, da meistens zwischen der Trübung und dem Pupillarrand ein ganz durchsichtiger Linsentheil sich befindet. Zeigt sich dann das Sehvermögen der ophthalmoscopischen Durchsichtigkeit der brechenden Medien nicht entsprechend, so ist auch durch eine Cataractoperation nichts weiter zu erreichen.

Circumscripte Trübungen der hinteren Corticalis erwecken stets den Verdacht eines complicirenden Leidens der inneren Augenhäute. So z. B. zeigen sich häufig bei Choroiditis oder bei Pigmentirung der Retina an der hinteren Fläche des Linsensystems radiäre, nach dem hinteren Pol zu convergirende, manchmal gefiederte Striche. Bei erweiterter Pupille kann man mit focaler Beleuchtung leicht die Trübungen in der hinteren Corticalis erreichen, und die Durchsichtigkeit des davor liegenden Linsenkörpers constatiren.

Noch häufiger als diese Formen sind kleine umschriebene Trübungen, welche bei vielen Leiden der inneren Augenhäute, z. B. recht häufig bei Staphyloma posticum mit secundärer Choroiditis, sich in der Gegend des hinteren Linsenpols entwickeln, und deshalb als Cataracta polaris posterior bezeichnet werden. In manchen Fällen mögen sie ihren anatomischen Sitz eher im Glaskörper als in der Linse haben.

Verkalkung der Linse kommt am häufigsten vor bei complicirter Cataract, und nimmt dann nicht selten ihren Anfang im Kapselstaar, welcher unter diesen Verhältnissen häufig eine bedeutende Entwicklung erreicht. Die Kalkablagerungen (gewöhnlich kohlensaurer Kalk) erscheinen entweder in grossen Mengen isolirter Körn-

chen, oder in Form rundlicher, meist concentrisch geschichteter, häufig drusenartig zusammengelagerter Gebilde, welche, wenn man den Kalk durch Säuren auszieht, eine organische Substanz zurücklassen. Gewöhnlich erfolgt die Kalkablagerung auch sofort in die oberflächlichen cataractösen Linsenschichten. Es finden sich dann unter der Linsenkapsel Kalkschalen von verschiedener Dicke, und waren zur Zeit der Kalkablagerung die Linsenfasern noch nicht völlig zerflossen, so kann ihre Form gleichsam durch Versteinerung im lebenden Auge erhalten werden. Aber auch das ganze Linsensystem kann so vollständig verkalken, dass es sich in ein linsenförmiges steiniges Concrement verwandelt, welches sich noch in eine atrophische Kapsel eingeschlossen findet.

Meistens ist in solchen Fällen wegen gleichzeitiger Glaskörperverflüssigung und Atrophie der Zonula, auch eine Lockerung der normalen Verbindungen der Linse vorhanden.

Dieselbe geräth bei den Bewegungen des Auges in auffallende Schwankungen, oder ist ganz und gar aus ihrer normalen Lage gewichen, und sofern sie nicht durch Verwachsungen mit der Iris fixirt wird, in den Glaskörper versenkt. Fallen derartige luxirte Linsen in die vordere Kammer, so erregen sie einen lebhaften Reizzustand welcher bei längerer Dauer in entzündliche Zustände übergeht. Ist die Linse erst seit ganz kurzer Zeit in die vordere Kammer vorgefallen, so genügt es meistens, die Pupille durch Atropin zu erweitern und bei rückwärts gebeugter Kopfhaltung das Kalkconcrement wieder in den Glaskörper sinken zu lassen. Gelingt dies nicht, so ist die Extraction der verkalkten Linse nothwendig.

Es ist in solchen Fällen vortheilhaft, ehe man die vordere Kammer eröffnet, die Linse durch eine in ihre hintere Fläche eingestochene Nadel zu fixiren, um eine Versenkung der Linse in den Glaskörper zu verhindern.

Staaroperation.

Die operativen Methoden, welche uns gegen Cataract zur Disposition stehen, haben entweder den Zweck die Cataract durch eine ihrer Grösse und Consistenz entsprechende Oeffnung aus dem Auge zu entfernen (Extraction), oder die Linse durch Spaltung der vorderen Kapsel der Einwirkung des humor aqueus auszusetzen, und dadurch zur Resorption zu bringen (Discision).

Die Methoden, welche lediglich eine Verschiebung der Cataract aus dem Pupillargebiet zum Zweck haben (Reclination) sind als gänzlich verlassen zu betrachten.

Weiche Corticalstaare, in denen das ganze Linsensystem in eine breiig-flüssige weiche Masse verwandelt ist, welche also keinen harten Kern enthalten, lassen sich manchmal mit Vortheil aus einer linearen Hornhautwunde extrahiren.

Die Methode der linearen Extraction, von Gibson (1811) und Travers (1814) zuerst methodisch ausgeführt, in Deutschland hauptsächlich von Friedrich von Jaeger für Kapselstaare geübt, wurde von v. Graefe mit Vorliebe cultivirt. v. Graefe eröffnete die vordere Kammer durch eine Punction an der Schläfenseite der Cornea; zweckmässiger wird es sein die Wunde nach oben zu verlegen, mit Rücksicht auf die Möglichkeit, dass ein etwa zu Stande kommender Irisvorfall abgetragen werden müsste. Das Lanzenmesser wird etwas steil, jedoch so, dass es die Linsenkapsel nicht verletzt, in die Cornea, 2 bis 2,5 Mm. von der Scleralgrenze entfernt, eingestochen, und der Schnitt in der Weise vollendet, dass die äussere Wunde eine Ausdehnung von etwa 5, die innere von etwa 4 Mm. gewinnt. Darauf wird die Kapsel mit einem feinen scharfen Haken oder mit dem Cystotom in ausgiebiger Weise eröffnet. Die breiigen Linsenmassen drängen sich jetzt ins Pupillargebiet, und ihre völlige Entleerung aus dem Auge wird dann noch dadurch unterstützt, dass man mittelst des Daviel'schen Löffels die Wunde klaffen macht, während ein dem Löffel gerade gegenüber an den Randtheil der Cornea flach angelegter Finger einen leichten Gegendruck ausübt. Nach vollständiger Entleerung der Linse wird das Auge durch einen Verband geschlossen, und Patient 1 bis 2 Tage lang ruhig im Bett gehalten. Die Nachbehandlung besteht bei normalem Verlauf lediglich in Anwendung von Atropin.

Die Indicationen dieses Verfahrens sind ziemlich beschränkt. Bei vollständig flüssigen Staaren, wie sie im kindlichen Lebensalter manchmal vorkommen, verdient die Discision mit einer breiten Nadel den Vorzug. Die auf diese Weise in der Hornhaut angelegte kleine Wunde reicht gerade aus, um die flüssige Linsenmasse austreten zu lassen, ohne dass Vorfall und Einklemmung der Iris zu befürchten wäre.

Ist bei lange bestehenden weichen Corticalstaaren bereits eine Verschrumpfung derselben eingetreten, so ist ebenfalls die für die lineare Extraction wünschenswerthe Consistenz nicht mehr vorhanden, und meistens die Discision indicirt. In Fällen endlich, in welchen iritische Synechien vorhanden sind, oder die Gegenwart eines harten Kernes auch nur wahrscheinlich ist, empfiehlt sich die nachher zu schildernde peripherische Linear-Extraction.

Für Cataracten mit einem harten Kern, war bis vor einigen Jahren die von Daviel (1748) angegebene Methode des Lappenschnittes das ausschliessliche Verfahren.

Das Staarmesser wird in die durchsichtige Hornhaut, etwa 1 Mm. von ihrem äusseren Rande entfernt eingestochen, mit der Fläche parallel zur Iris fortgeführt, und an dem diametral gegenüber liegenden Punkte der Cornea wieder ausgestochen (Contrapunction); durch weiteres Fortschieben des Messers nach der Medianlinie hin, wird nun der Schnitt so vollendet, dass er überall parallel dem Hornhautrande verläuft.

Man kann den Schnitt, sowohl nach unten als nach oben, oder auch in etwas schiefer Richtung von aussen oben nach innen unten verrichten; durchschnittlich am vortheilhaftesten ist die Schnittführung nach unten. Da das Staarmesser vermöge seiner Gestalt, so lange als es vorwärts geschoben wird, die Hornhautwunde ausfüllt, so hält es zugleich den humor aqueus nahezu bis zur Vollendung des Schnittes zurück.

Der Abfluss des Kammerwassers hat eine dem Volum desselben entsprechende concentrische Verkleinerung des ganzen Augapfels zur Folge; das Linsensystem rückt nebst der Iris nach vorwärts, und legt sich an die hintere Fläche der Cornea an. In manchen Fällen jedoch, besonders bei alten marastischen Individuen, ist die Sclera so rigid, dass sie die nach dem Abfluss des humor aqueus nothwendige compensirende Gestaltsveränderung des Auges verhindert; Linsensystem und Iris können dann nicht in genügender Weise nach vorwärts rücken, und der leer gewordene Raum wird dadurch ausgefüllt, dass die Cornea einsinkt und sich faltet. Nach Entleerung der Linse tritt dann dieser sogenannte Collapsus der Cornea, welcher manchmal die Form einer trichterförmigen Einsenkung annimmt, in noch deutlicherer Weise hervor.

Der zweite Act der Operation besteht in der Eröffnung der Linsenkapsel, welche mit dem Cystotom oder der Staarnadel in mehrere Zipfel gespalten wird.

Es folgt dann drittens die Herausbeförderung der Linse. Dieselbe muss zunächst ihre zur Hornhautbasis parallele Lage aufgeben und, bei nach unten gerichtetem Lappenschnitt, eine Drehung in der Weise ausführen, dass ihr unterer Rand sich nach oben erhebt und in die Hornhautwunde einstellt. Manchmal erfolgt dies schon dadurch, dass man den Patienten nach oben sehen lässt, da der durch die Contraction der Muskeln auf das Auge ausgeübte Druck, sich bei eröffneter Bulbuskapsel nicht mehr gleichmässig vertheilt, sondern den gesammten Inhalt des Bulbus in der Richtung, in welcher der Widerstand

am geringsten ist, also nach der Wunde hin, zu verschieben bestrebt sein wird. Sind die physiologischen Druckkräfte nicht ausreichend, so wird durch einen in derselben Richtung wirkenden äusseren Druck nachgeholfen.

Es wird zu diesem Zweck auf den Hornhautrand (vermittelst des Daviel'schen Löffels, oder besser mittelst des obern Lidrandes), ein nach dem Bulbuscentrum gerichteter sanfter Druck ausgeübt, um die Achsendrehung der Linse und ihre Einstellung in die Wundöffnung zu befördern, und dann durch eine leise schiebende Bewegung der Austritt der Linse unterstützt. Die Linse schiebt auf diesem Wege zunächst den hinter der Wunde gelegenen Theil der Iris vor sich her, und tritt dann in die Pupillaröffnung ein. Sobald sie mit ihrem grössten Durchmesser in die Pupille getreten ist, muss jeder Druck vermindert oder ganz nachgelassen werden, wenn nöthig wirke man lieber direct auf die jetzt hinlänglich freigelegte Cataract durch Anlegen des Daviel'schen Löffels, oder durch Anhaken mit dem Cystotom.

Nach Entfernung der Linse ist zunächst die Iris in ihre normale Lage zu reponiren, und für die Entleerung abgestreifter Corticalreste zu sorgen. Beides womöglich lediglich durch Manipulationen mittelst der Augenlider. Sanfte kreisförmig reibende Bewegungen mittelst des obern Lides auf der Cornea ausgeführt, stellen die Rundung der Pupille wieder her, und schieben die Corticalreste im Pupillargebiet zusammen, um sie durch gleitende Bewegungen des obern Lidrandes aus dem Auge zu entleeren. Als letzten Operationsact empfiehlt v. Hasner*) eine kleine Punction des Glaskörpers in der tellerförmigen Grube.

Eine gut geheilte Lappenextraction gehört gewiss zu den schönsten operativen Leistungen; in der Cornea bleibt eine kaum sichtbare peripherisch gelegene Narbe zurück; die Pupille behält ihre normale Grösse und freie Beweglichkeit, nur die tiefe und flache Lage der Iris, sowie ihr Flottiren bei den Bewegungen des Auges, verräth die Abwesenheit der Linse. Indessen ist auf ein so befriedigendes Resultat keineswegs mit Sicherheit zu rechnen, kaum in der Hälfte der Fälle, wird es in dieser Vollkommenheit erreicht.

Häufig genug wird der Heilungsverlauf aus mancherlei Ursachen gestört und in die Länge gezogen, und hinterlässt nur ein unbefriedigendes Sehvermögen, oder auch völlige Erblindung.

Es ist ersichtlich, dass der ganze Operationsvorgang, selbst bei vollkommen kunstgerechter Ausführung, doch nur als ein sehr verletzender bezeichnet werden kann.

Der Cornea wird geradezu die Hälfte ihrer Ernährungsquellen

---

*) Klinische Vorträge pag. 305.

abgeschnitten, und es ist nicht abzusehen, auf welchem Wege eine collaterale Zufuhr ermöglicht werden sollte; dass dadurch necrotischer Zerfall der Cornea veranlasst werden kann, ist unzweifelhaft. Die ausgedehnte halbkreisförmige Wunde schliesst nicht immer mit vollkommner Genauigkeit, und statt einer Heilung durch prima intentio, kann daher partielle Wundeiterung eintreten, welche, wie andere Eiterungsprocesse in der Cornea, sowohl durch Zerstörung dieser Membran, als durch consecutive Iritis u. s. w. verderblich werden kann. Die Form der Wunde bedingt eine so geringe Neigung zum spontanen Verschluss, dass jeder auf das Auge wirkende Zug oder Druck, jede zuckende Bewegung desselben, die Wunde zum Klaffen bringen kann. Der hervorstürzende humor aqueus schwemmt die Iris mit sich fort, prolapsus iridis mit allen seinen unangenehmen Consequenzen, ungenaue Wundlagerung, Blähung des Vorfalls, heftiger Reizzustand u. s. w., können in Folge dessen eintreten. Am zweckmässigsten ist es jeden Irisvorfall, welcher sich nach der Operation einstellt, sofort abzutragen.

Auch wenn, was nicht immer möglich ist, jede Insultation der Iris durch die Operationsinstrumente vermieden wird, so wird dieselbe beim Durchtreten der Cataract durch die Pupille, gewaltsam gedehnt und gedrückt, besonders in jenen, bei alten Individuen nicht seltenen Fällen, in welchen das Irisgewebe so starr ist, dass auch durch Atropin nur eine geringe Pupillarerweiterung zu erreichen ist. Die dabei stattfindende Quetschung der Iris wird dadurch bewiesen, dass häufig genug auf der Cataract einige vom Uvealblatt der Iris abgestreifte Pigmentpunkte sichtbar sind. Jedenfalls enthält also der Operationsmechanismus auch eine naheliegende Veranlassung zum Entstehen von Iritis.

Es war natürlich, dass unter diesen Umständen die Bestrebungen auf eine Vervollkommnung des Operationsverfahrens gerichtet waren. Gestützt auf die Erfahrung der meisten Beobachter, dass Operationsfälle, bei denen die Iris durch Schuld des Operateurs mit dem Staarmesser excidirt wurde, nicht unglücklicher verlaufen als normale Fälle, empfahl v. Graefe*) die Verbindung der Iridectomie mit dem Lappenschnitt, in allen Fällen, in welchen der Operationsact nicht mit genügender Leichtigkeit vor sich gegangen. Z. B. wenn durch ungenügende Lappengrösse, zu geringe Eröffnung der Kapsel, oder wegen stark adhärirender Corticalis der Linsenkörper nicht leicht hindurchschlüpfend, sondern irgend wie stemmend ausgetreten war; ferner da, wo wegen unbefriedigenden Anschlusses des Lappens nach der Operation, eventuell mit Pupillarverdrängung nach der Wunde hin, Pro-

*) Arch. f. Ophth. 1856. Band II. 2. pag. 247—248.

lapsus Iridis zu erwarten seht; drittens da, wo bei engen schlecht erweiterbaren Pupillen total harte Cataracten vorhanden sind, wo wegen unvollkommner Reife Corticalmassen ausgedrückt, oder gar zurückgelassen werden, oder wo ersteres bei gereifter Cataract, wegen besonderer Zähigkeit und Adhärenz der Corticalmassen stattfinden muss. Endlich überall da, wo wegen allgemeinem Marasmus, tiefer Lage der Augen durch Schwund des Orbitalfettes, erheblicher Beschränkung der Beweglichkeit der Augen an der Grenze des Blickfeldes, Collapsus der Cornea durch mangelhafte Elasticität der Sclera, oder concentrische Schrumpfung des Hornhautlappens die Chancen schlechter Wundheilung besonders nahe liegen. Die Iridectomie verband v. Graefe theils unmittelbar mit der Cataractoperation, theils wurde dieselbe einige Wochen vorher verrichtet. Hinsichtlich der Wirksamkeit dieses Verfahrens kam v. Graefe*) zu der Ueberzeugung, dass damit weder der totalen Hornhautnecrose, noch der partiellen Wundeiterung vorgebeugt werden könne, nur der Verlauf des letzteren Processes wird günstiger gestaltet.

Das gefährliche der umschriebenen Eiterung, sofern sie nicht etwa nachträglich diffus wird, liegt nicht sowohl in der Zerstörung der Hornhaut, als in der von der Wunde fortgepflanzten Iritis. Die Eitermassen ziehen sich in die vordere Kammer hinein, die Iris schwillt eitrig an, und es zeigt sich diese fortgepflanzte Iritis besonders geneigt, unrettbaren Verlust des Sehvermögens durch Atrophia bulbi zu verschulden. Die Verbindung der Extraction mit der Iridectomie hebt die Möglichkeit solcher Fortpflanzung allerdings nicht auf, tritt derselben aber mit unleugbarer Wirksamkeit entgegen. Der Process kommt seltener zur Entwicklung, und erreicht eine geringere Höhe; Verklebung des Pupillarrandes mit dem Kapselsack tritt weniger tumultuarisch, und häufig auch weniger allseitig hinzu. Auch der Iritis, welche sich durch Quetschung der Iris bei der Operation, oder durch zurückbleibende Corticalmassen entwickelt, beugt die Iridectomie bis zu einem gewissen Grade vor.

Gleichzeitig bewegten sich v. Graefe's Versuche noch in einer andern Richtung. Die glücklichen Resultate der linearen Extraction bei weichen Cataracten regten die Idee an, das Verfahren auch auf kernhaltige Staare zu übertragen. Das zuerst versuchte Verfahren**) bestand darin, dass mit dem breiten Lanzenmesser an der Schläfenseite und gerade an der Hornhautgrenze ein Schnitt geführt wurde, welcher sich über $\frac{1}{4}$ des Hornhautumfanges erstreckte; dann wurde

---

*) Klin. Monatsbl. 1863, pag. 141.

**) Arch. f. Ophth. 1859, B. V. 1. pag. 158.

die Iris wie gewöhnlich mit der Pincette gefasst und excidirt, und die Kapsel mit dem Cystotom, oder einem Häkchen in ausgiebiger Weise (schläfenwärts bis zum Linsenaequator) geöffnet. Schliesslich wurde ein spatelförmiger Löffel hinter den Kern geführt, und die Fragmente des letzteren aus der Hornhautwunde herausbefördert.

Das Verfahren war kein glückliches zu nennen, wurde auch durch die Waldau'schen*) Löffel nicht gerade verbessert, erlangte aber dadurch eine grössere Bedeutung, dass Critchett und Bowmann**) sich der Sache annahmen. Die Operation erfuhr dabei wesentliche Veränderungen; sie wurde im oberen Umfang der Cornea verrichtet, die Wunde mittelst eines sehr breiten Lanzenmessers, und grösser angelegt ($\frac{1}{4}$ bis $\frac{1}{3}$ des Hornhautumfanges einnehmend) und das Modell der Extractionslöffel erheblich kleiner gewählt.

Der Hauptunterschied zwischen dem Verfahren beider Operateure besteht darin, dass Critchett die Punction in der Cornea etwa 1 Mm. von ihrem Rand entfernt verrichtete, während nach Bowman die Spitze des Messers in der äussersten Grenze der vorderen Kammer eindringen, und die ganze Wunde in der Corneoscleralgrenze liegen sollte.

Eine ähnliche peripherische Schnittführung war kurz vorher schon von Jacobson***) empfohlen worden, welcher Gewicht darauf legte, den Lappenschnitt so gross als möglich anzulegen, damit auch der voluminöseste Linsenkern mit daran haftender Corticalis hindurch treten könnte, ohne zu viel abzustreifen, oder gar den Lappen gewaltsam in die Höhe zu drängen oder zu knicken. Jacobson verlegte daher den Schnitt in den limbus conjunctivae corneae, da wo Cornea und Sclera vorn in einander übergehen. Nach Herausbeförderung der Linse wurde ein breites Stück, aus dem von der Linse gequetschtem Irissegment bis zum Ciliarrande excidirt.

Die schliesslich von v. Graefe cultivirte Methode der peripherischen Linearextraction schliesst sich zunächst an das Critchett-Bowman'sche Verfahren an. Ausgehend von dem Princip, dass anf einer Kugelfläche der kürzeste Weg zwischen zwei Punkten im grössten Kreise gelegen sei, kam v. Graefe zu dem Resultat, dass sich mit dem Lanzenmesser ein nur einigermaassen geräumiger Linearschnitt überhaupt nicht führen lasse, denn die Spitze des Messers müsste dabei gerade nach dem Mittelpunkt des Auges gerichtet sein, was aus Rücksicht auf Iris und Linse nicht angeht. Wenn man da-

---

*) Die Auslöffelung des Staares, Berlin 1860.

**) Ophthalmic Hospital Reports 1865. Vol. IV. part. 4. pag. 315 und 332.

***) Ein neues und gefahrloses Operationsverfahren zur Heilung des grauen Staars. Berlin 1863.

gegen, wie bei dem Lappenschnitt den Anfangs- und Endpunkt des Schnitttes durch Punction und Contrapunction bestimmt, so würde es keine Schwierigkeit machen, die Verbindungslinie jener beiden Punkte in einen grössten Kreis zu verlegen. Die Länge der Wunde soll dem Durchmesser der Cornea in ihrem horizontalen Meridian gleichkommen (etwa 11 Mm.), und soll um die optischen Nachtheile der damit zu verbindenden Iridectomie möglichst zu verringern, am oberen Hornhautrande angelegt werden. Man bestimmt demnach Punctions- und Contrapunctionsstelle der Art, dass man sich im horizontalen Meridian der Cornea Tangenten errichtet denkt, da wo dieselben von einer 2 Mm. unterhalb des obern Hornhautrandes gezogenen Linie rechtwinklig geschnitten werden, ist die Punctions- und Contrapunctionsstelle zu wählen; diese Punkte liegen etwa 1 Mm. vom Hornhautrande entfernt. Wollte man den Schnitt genau in dem zwischen Punction und Contrapunction gelegenem grössten Kreis führen, so würde die äussere Wunde zum Theil durch die Cornea hindurch gehen. Es liegt daher im Interesse der Gleichmässigkeit des Schnittes die äussere Wunde ganz ausserhalb der Hornhautoberfläche zu halten; die innere Wunde dagegen liegt, da die Innenfläche der Cornea grösser ist als die äussere, durchweg im Bereiche der Cornea, und entfernt sich an den Ecken nur äusserst wenig, in der Mitte bereits in ausgesprochener Weise von der Scleralgrenze; kaum mehr als $\frac{1}{4}$ des Wundkanals fällt wirklich in das Scleralgewebe, alles übrige in die peripherische Hornhautzone.

Die Schnittführung ist nicht ohne Schwierigkeiten. Führt man die Fläche der Klinge parallel zur Ebene der Iris, so bekommt der mittlere Theil des Schnittes eine zu periphere Lage, wodurch das Entstehen von Glaskörpervorfall begünstigt wird. Sucht man diesem Nachtheil dadurch zu entgehen, dass man, nachdem etwa die Hälfte des Schnittes vollendet ist, eine Wendung des Messers ausführt, welche die Schneide etwas nach vorn bringt, so erhält die Schnittlinie dadurch eine plötzliche Knickung, welche die genaue Aneinanderlagerung der Wundränder beeinträchtigt.

Am zweckmässigsten ist es, dem Messer gleich bei der Punction ungefähr diejenige Richtung seiner Fläche zu geben, welche man bis zur völligen Durchschneidung der Cornea beizubehalten wünscht, also nicht parallel zur Irisfläche, sondern die Schneide etwas nach vorn gewendet. Doch ist auch hierbei vor einer zu steilen Haltung des Messers zu warnen, denn sobald der humor aqueus abgeflossen ist, was meistens schon bei der Contrapunction geschieht, wirkt bei zu steiler Haltung der Klinge der Rücken derselben auf den oberen Linsenrand, wodurch Zerreissung der Zonula, und Verschiebung der

Linse nach unten veranlasst werden kann. Auch aus diesem Grunde empfiehlt es sich, das Messer so schmal als möglich zu wählen.

Die Spitze des Messers soll nicht sofort nach der Contrapunctionsstelle hinzielen, sondern um der inneren Wunde eine grössere Ausdehnung zu geben, zunächst etwas nach unten (etwa nach der Mitte der Pupille hin) gerichtet sein. Sobald bei der Contrapunction die Messerspitze die Sclera durchdrungen hat, ergiesst sich der humor aqueus unter die Conjunctiva, und treibt dieselbe in grösseren oder geringeren Umfange ödematös auf. Man lasse sich dadurch in keiner Weise stören, sondern vollende den Schnitt in der gewählten Ebene, bis die letzte Brücke des Scleralbordes durchtrennt ist. Das Messer befindet sich dann frei beweglich unter der abgelösten Conjunctiva, welche um nicht einen allzulangen Lappen zu geben, nunmehr mit horizontal nach vorn oder selbst nach vorn und unten gerichteter Schneide durchtrennt wird. Hat die Messerspitze, was bei sehr dehnbarer Conjunctiva geschehen kann, bei der Contrapunction die Conjunctiva garnicht durchdrungen, sondern erst an einem höheren Punkte während der späteren Schnittführung, so erweitere man die Conjunctivalwunde nachträglich mit der Scheere, damit sich der Conjunctivallappen gut von der prolabirten Iris wegziehen lässt. Sofort nach Vollendung des Hornhautlappens prolabirt meistens die Iris von selbst, und muss nun excidirt werden.

Es wird daher die Fixirpincette dem Assistenten übergeben, und zunächst mit einer geraden Irispincette der Conjunctivallappen von der prolabirten Iris abgestreift, und auf die Cornea umgeschlagen. Mit derselben Pincette fasst man darauf die Iris in der Nähe des temporalen Wundwinkels und trägt sie mit 3—4 Scheerenschnitten, welche allmählig, gleichzeitig mit dem Zug der Irispincette nach dem medialen Wundwinkel vorrücken sorgfältig ab; am zweckmässigsten dient hierzu für das rechte Auge eine gerade, für das linke eine knieförmig gebogene Scheere. Eine genaue Abtragung der Iris ist nothwendig, weil sonst leicht durch Prolapsus und Einklemmung in die Wundwinkel der Heilungsverlauf gestört wird; auch im weiteren Verlauf kann der prolabirte Theil eine Quelle anhaltender Reizerscheinungen werden, oder zugleich durch staphylomatöse Ausbuchtung, die Regelmässigkeit der Hornhautkrümmung beeinträchtigen. Nach der Excision der Iris ist zunächst darauf zu achten, dass die Sphincterecken an ihren zukömmlichen Ort zurückkehren; zeigt sich die Iris in den Wundwinkeln eingeklemmt, so kann man versuchen, sie durch sanft streichende Bewegungen mit der convexen Fläche des zur Herausbeförderung der Cataract dienenden Löffels zu reponiren. Ist nur die mediale Ecke zurückgeblieben, so erreicht man häufig den Zweck

bei der Einführung des Cystotoms. indem man mit dessen in die vordere Kammer eintretenden Rücken, die Iris vorsichtig glättet, ehe man zur Eröffnung der Kapsel übergeht. Die Kapseleröffnung geschieht mit einem in zweckmässiger Weise gebogenen Cystotom, und in ausgiebiger Weise, am medialen sowohl als am temporalen Rand der Pupille bis zum Linsenaequator. Dieses Manöver muss jedoch vorsichtig ausgeführt werden und ohne die Linse durch Druck oder Zug zu verschieben, was besonders bei harten Cataracten leicht geschehen kann.

Ist auf diese Weise dem Linsenaustritt der Weg vorbereitet, so geschieht die Entfernung der Linse im Wesentlichen ganz nach denselben Principien, welche auch beim Lappenschnitt ihre Anwendung finden.

Es hat sich bei normalem Operationsverlauf als völlig überflüssig herausgestellt, zur Herausbeförderung der Linse irgend welche Instrumente, wie Löffel, Haken u. s. w. ins Auge einzuführen. Ganz wie beim Lappenschnitt, lassen sich die zur Entbindung der Linse nöthigen Druckmanöver durch Manipulationen mit den Augenlidern ausführen, da es aber wegen der Schnittführung am obern Hornhautrande zweckmässiger, und wegen der geringeren Klaffung der Wunde auch ungefährlich ist, den Sperrelevateur und die Fixirpincette bis zur Entleerung der Cataract liegen zu lassen, so zieht man es vor, auf die Benutzung der Lider zu verzichten, ganz ähnlich wie manche Operateure auch beim Lappenschnitt sich des Daviel'schen Löffels bedienen, um auf der Aussenfläche der Cornea den nöthigen Druck auszuüben.

v. Graefe empfahl zu diesem Zweck ein löffelartiges Instrument von gehärtetem Cautchuk; ein in zweckmässiger Weise gebogener Daviel'scher Löffel thut dieselben Dienste. Man setzt den Löffel mit seiner Convexität gerade auf den untern Hornhautrand auf und macht mit demselben unter Einhaltung eines constanten Druckes eine kurze, längs der Hornhautbasis aufwärts schiebende Bewegung, während welcher sofort der obere Linsenrand in die spontan aufklaffende Wunde vorrückt. Hierauf drückt man mit dem Löffel fast in der Richtung gegen das Centrum des Auges, um die Linse um ihre transversale Axe zu drehen und sie zu zwingen, sich in ihrer Totalität Raum in der aufklaffenden Wunde zu suchen; erst nachdem man dieser Einstellung versichert ist, giebt man dem Druck allmählig eine mehr aufsteigende Richtung, bis endlich der Löffel beinahe in tangentialer Richtung an der Hornhautfläche aufwärts rückt, wobei er den Staar vor sich her und zur Wunde herausschiebt.

Von Zufällen während der Operation ist hauptsächlich Glaskörper-

vorfall zu nennen. Derselbe kann veranlasst werden durch zu peripherische Schnittführung, durch Luxation der Linse vor oder während der Kapselöffnung, durch zu starken Druck mit dem Löffel, besonders wenn fehlerhafter Weise der periphere Linearschnitt zu klein angelegt wurde. Endlich vor dem Linsenaustritt durch zu starkes Pressen von Seiten des Patienten, oder durch eine präexistirende Lockerung oder partielle Atrophie der Zonula, was besonders bei überreifen bereits geschrumpften Cataracten zu befürchten ist.

Tritt Glaskörpervorfall ein, nachdem der Linsenkern, und der grösste Theil der Corticalis bereits entfernt sind, so ist zunächst der Sperrelevateur und die Fixirpincette zu entfernen und zu versuchen, ob es möglich ist, noch einige Corticalfragmente durch Streichen mit den Lidern zu entleeren. Ein wiederholtes Einführen des Löffels ist nicht zu rathen und führt auch meistens nicht zum Ziele, da die mit der gallertartigen Glaskörpersubstanz ausgefüllte Höhlung des Löffels, die Corticalfragmente nicht hinreichend sicher fasst. Erfolgt Glaskörpervorfall schon vor dem Austritt der Linse, so lässt sich dieselbe manchmal dennoch ohne Einführung von Instrumenten entleeren; gelingt dies nicht, so ist es bei kleinem Kern und weicher Corticalis das Beste, die Kapsel zu öffnen und den Kern mit einem ausreichend breiten, also möglichst wenig voluminösen Löffel herauszuholen. Doch hat die Extraction mit dem Löffel immer den Nachtheil, dass der im Löffel liegende Linsenkern nach vorn gegen das Uvealblatt der Iris angedrückt wird; bei grossen harten Cataracten ziehe ich es daher vor, den Kern, eventuell auch ohne vorherige Kapseleröffnung, mittelst eines in seine hintere Fläche eingeschlagenen kleinen scharfen Hakens zu extrahiren.

Blutungen in die vordere Kammer sind einigermaassen störend für den Operationsverlauf; am häufigsten kommen sie vor in Augen bei denen, wegen Unnachgiebigkeit der Sclera, nach Abfluss des humor aqueus, die Cornea unter dem atmosphärischen Drucke einsinkt; das aus der Conjunctivalwunde ausfliessende Blut wird dann so zu sagen „ex vacuo“ in die vordere Kammer gepresst. Ist durch tiefe Chloroform-Narcose auch die Spannung der Augenmuskeln völlig aufgehoben, so findet man unter diesen Umständen manchmal Schwierigkeiten das Blut wieder aus der vorderen Kammer zu entleeren. Die Operation wird dadurch erschwert, der Erfolg aber nicht beeinträchtigt.

Im Heilungsverlauf können zwar alle die Uebelstände eintreten, welche beim Lappenschnitt bereits erwähnt wurden; aber die Statistik hat hinlänglich bewiesen, dass dies erheblich seltener geschieht. Prolapsus iridis ist durch eine richtige Operationstechnik zu vermeiden, kann aber zu Stande kommen, wenn die Iris nicht bis in die

Wundwinkel hinein excidirt wurde, oder eingeklemmt blieb. Totale Hornhautnecrose, sowie partielle Wundeiterung kommen vor, immerhin aber weniger häufig, als nach dem Lappenschnitt. Eine Iritis in geringem Grade, welche sich auf Bildung weniger hinterer Synechien beschränkt, und keine weiteren optischen Nachtheile mit sich bringt ist sehr häufig; schwere Formen eitriger Iritis oder Irido-Choroiditis kommen bei normalem Operationsverlauf selten vor.

Alle diese ungünstigen Ausgänge bedingen jedoch durchschnittlich nur in etwa 3 pCt. sämmtlicher Fälle, Verlust des Auges, während in etwa 90 pCt. ein befriedigendes Sehvermögen erreicht wird.

Die Nachbehandlung ist bei normalem Heilungsverlauf sehr einfach; nach Entfernung der Blutcoagula aus dem Conjunctivalsack wird ein Verband angelegt, welcher je nach Erforderniss ein bis zweimal täglich erneuert wird. Atropin kann vom ersten Tage an angewendet werden, und empfiehlt sich wegen der vorhin erwähnten Neigung zu Iritis. Einige Tage lang wird der Patient ruhig im Bett gehalten, vom dritten Tage an kann man anfänglich kurze, allmählig längere Zeit ein aufrechtes Sitzen im Bett erlauben, und meistens darf dasselbe gegen Ende der ersten Woche verlassen werden. Die durchschnittliche Heilungsdauer bis zur Entlassung des Patienten beträgt 2 bis 3 Wochen.

Die Operation kann mit oder ohne Chloroform verrichtet werden. Wählt man das erstere, so muss man unter allen Umständen die tiefste, überhaupt erreichbare Narcose herbeiführen, ehe man die Operation beginnt. Aber auch wenn man so tief chloroformirt, dass der Orbicularis vollkommen erschlafft ist, und Sperrelevateur und Fixirpincette eingelegt werden können, ohne dass die mindeste Zuckung der Augenlider erfolgt, ist man nicht sicher, dass man die Operation ungestört zu Ende führen kann. Es giebt Patienten, welche schon während des Linearschnittes nicht etwa aus der Narcose erwachen, sondern in völlig bewusstlosem Zustande in eine Mischung von Asphyxie und Tobsucht verfallen, welche den Operationsverlauf in lästiger Weise unterbricht.

Etwas sicherer, aber auch noch nicht ganz zuverlässig, kann man auf eine ruhige Narcose rechnen, wenn man etwa eine Viertelstunde vorher eine subcutane Morphiuminjection macht.

Auch wenn man streng darauf hält, dass die Patienten am Tage vor der Operation nur möglichst wenig, und nur ganz leichte Speisen, und mehrere Stunden vorher überhaupt garnichts geniessen, kann dennoch durch Erbrechen und Würgen eine unangenehme Störung des Operationsvorganges eintreten. Auch das ist als Nachtheil der Narcose anzuführen, dass in manchen Fällen die völlige Erschlaf-

fung der Augenmuskeln für den Operationsverlauf nicht wünschenswerth ist.

Bei Patienten, welche Willenskraft genug besitzen, um der Operation keinen unzweckmässigen Widerstand entgegen zu setzen, ist es angenehmer ohne Chloroform zu operiren, freilich kann man das Verhalten der Patienten keineswegs immer mit Sicherheit prognosticiren, dieselbe Unsicherheit besteht jedoch auch für das Verhalten, während der Narcose.

Sind beide Augen cataractös, so kann man beide in einer Sitzung operiren; zweckmässiger dürfte es sein, zumal beim peripheren Linearschnitt einen Zwischenraum von etwa 4 Tagen zu lassen, ist der Heilungsverlauf bis dahin normal, so sind Störungen desselben kaum noch zu fürchten.

Ist Cataract nur auf einem Auge vorhanden, während das andere noch ein gutes Sehvermögen besitzt, so kann man die Entscheidung der vielfach discutirten Frage, ob die Operation wünschenswerth sei oder nicht, dem Patienten überlassen; ist auf dem zweiten Auge bereits Sehstörung durch Cataracta incipiens vorhanden, so wird die Operation des zuerst erblindeten Auges immer räthlich sein.

Schliesslich ist noch eine Modification der Extractionsmethode zu erwähnen, nämlich die Extraction der Linse mit der Kapsel. Bei präexistirender Lockerung der Zonula lässt sich das Verfahren manchmal ohne Schwierigkeiten ausführen, hat die Zonula dagegen ihre normale Festigkeit, so muss das Verfahren als zu verletzend betrachtet werden, um so mehr als es dann ohne Einführung gewaltsam wirkender Tractionsinstrumente ins Auge nicht ausführbar ist. Auch sind die über die Operationserfolge vorliegenden Erfahrungen nicht gerade ermuthigend.

Die Operation der Cataract durch Discision hat als Vorbedingung jugendliches Lebensalter, und gute Erweiterungsfähigkeit der Pupille durch Atropin. Man durchbohrt mit der Discisionsnadel die Cornea gegenüber dem Rande der dilatirten Pupille, und macht zunächst einen kleinen Kreuzschnitt in der Mitte der Kapsel. Durch Imbibition mit humor aqueus erfolgt eine Trübung und Aufquellung der Corticalis, einzelne Flocken derselben drängen sich aus der Kapselwunde heraus und werden allmählig resorbirt. Nach und nach erstreckt sich die Quellung auch auf die hintere Corticalis, wodurch der Linsenkern hervorgedrängt wird, so dass er schliesslich aus der Kapsel heraus in die vordere Kammer fallen kann. Kommt die Resorption der Linsenmassen zum Stillstand, was durch Verlegung oder Verschluss der Kapselöffnung geschehen kann, so wird die Discision in etwas

ausgiebigerer Weise wiederholt, bis ein vollkommen freies centrales Pupillargebiet gewonnen ist.

Die dazu nöthige Zeit erstreckt sich selbst in den ersten Lebensjahren auf 1 bis 2, bei älteren Individuen auf 6 bis 8 Monate. Während dieser ganzen Zeit muss die Pupille durch Atropin ad maximum erweitert gehalten werden, denn die Gefahren der Discision beruhen nicht in der an sich unerheblichen Verletzung, sondern in der nachtheiligen Einwirkung, welche die aufquellenden Linsenmassen auf die Iris auszuüben im Stande sind. Die durch Corticalfragmente oder durch den in die vordere Kammer vorgefallenen Linsenkern angeregten iritischen Entzündungsprocesse können einen eitrigen Character annehmen, und im Wege der Panophthalmitis das Auge zerstören; oder es können vom Uvealblatt der Iris aus membranöse Neubildungen zu Stande kommen, welche schliesslich unüberwindliche optische Hindernisse abgeben, oder durch Iridocyclitis zu Atrophie des Auges führen; oder endlich es kann eine glaucomatöse Drucksteigerung sich entwickeln, welche unter zunehmender Gesichtsfeldbeschränkung und allmähliger Spannungsvermehrung des Auges, durch Sehnervenexcavation zur Erblindung führt.

Die letztgenannte Complication ist besonders dann zu fürchten, wenn die aufquellende Linsensubstanz durch Druck auf die hintere Fläche der Iris, dieselbe nach vorn drängt. Treten iritische Reizungserscheinungen auf, welche sich durch Atropinmydriasis nicht rückgängig machen lassen, oder entwickeln sich beträchtliche Entzündungszustände, oder zeigt sich, auch ohne äusserlich sichtbare Entzündung, eine zunehmende Undeutlichkeit der Wahrnehmungen an der Peripherie des Gesichtsfeldes mit tastbarer Spannungsvermehrung, so ist zunächst die Punction der vorderen Kammer baldmöglichst auszuführen. Dauert dennoch die Spannungsvermehrung an oder stellt sie sich nach kurzem Nachlass wieder ein, so ist die Entleerung der gequollenen Linsenmassen, mit oder ohne gleichzeitige Iridectomie indicirt; meistens dürfte die letztere hierbei unvermeidlich sein.

Die Reizbarkeit der Iris gegenüber den aufquellenden Linsenmassen verhält sich sehr verschieden, und hängt in erster Linie vom Lebensalter ab; während junge Kinder selbst eine totale Quellung der Linse gut zu vertragen pflegen, kann bei älteren Individuen schon durch den Vorfall aufquellender Linsenmassen oder des Kernes in die vordere Kammer, oder durch das Andrängen der aufquellenden Linse, an die hintere Fläche der Iris eine Entzündung derselben, in mehr oder weniger bedenklicher Form hervorgerufen werden. In zweiter Linie ist die individuelle Reizbarkeit der Iris verschieden, je leichter dieselbe durch schwache Atropinlösungen ad maximum

dilatirt wird und je länger diese Mydriasis anhält, um so verträglicher pflegt sie auch gegen die von der Linsenquellung abhängigen Reize zu sein.

v. Graefe*) räth daher in allen Fällen, in welchen die Discision in einem etwas späteren Lebensalter (jenseits des 15. bis 20. Jahres) verrichtet werden soll, oder in welchen sich die Iris nicht in wünschenswerther Weise auf Atropin dilatirt, eine Iridectomie um etwa 3 Wochen vorauszuschicken. In der That wird man in diesen Fällen häufig zwischen diesem Verfahren und der Extraction mit dem peripheren Linearschnitt zu wählen haben.

Die Indicationen der Discision sind demnach folgende:

1) Totale Linsentrübungen des kindlichen Lebensalter; ist die Linse dabei vollständig verflüssigt, so empfiehlt sich die Anwendung einer etwas breiteren Discisionsnadel, um die Cataractflüssigkeit zugleich mit dem humor aqueus zu entleeren.

2) Für partielle Linsentrübungen des kindlichen Alters, welche überhaupt eine Staaroperation erfordern, ist die Discision die Hauptmethode.

3) Eine vorsichtige Anwendung dieser Operation ist erforderlich, jenseits des 15. bis 20. Lebensjahrs. Jenseits des 25. bis 30. Jahres beschränken sich die Indicationen auf Cataracten, welche durch Schrumpfung bereits erheblich verkleinert sind. Die hauptsächlichste Indication für die Ausführung der Discision im späteren Lebensalter wird gegeben durch Nachstaare.

Cataracta traumatica. Verwundungen durch welche die Linsenkapsel eröffnet wird bewirken als nächste Folge eine Imbibition der dem Einfluss des humor aqueus ausgesetzten Linsensubstanz. Dieselbe quillt auf, wird weisslich getrübt, drängt sich aus der Kapselwunde knopfartig vor, und füllt, je nach der Grösse dieser Wunde die vordere Kammer mehr oder weniger aus. Es kann auf diese Weise die ganze Linse oder der grösste Theil derselben zur Resorption kommen. Bei kleinen Kapselwunden kann die Linsentrübung sich auf den nächsten Umfang der Verletzung beschränken und stationär bleiben; besonders geschieht dies bei älteren Individuen, bei denen die Linse hart und weniger quellungsfähig ist.

Die Gefahren der traumatischen Cataract hängen von einer Reihe verschiedener Umstände ab. Zunächst üben das Lebensalter und die Reizempfänglichkeit der Iris dieselben Einflüsse aus, welche wir schon bei der Discision, die ja auch nur eine methodisch cultivirte Cataracta traumatica darstellt, erwähnt haben.

---

*) Arch. f. Ophth. Bd. V. 1. pag. 173.

Andererseits aber handelt es sich bei Cataracta traumatica recht oft um complicirte Verwundungen. In vielen Fällen ist zugleich mit der Cornea oder Sclera, auch die Iris oder der Ciliarkörper verletzt. Schon hierdurch kann sofortiger Verlust des Sehvermögens durch intraoculare Blutungen, Netzhautablösung oder durch deletäre Irido-Cyclitis oder Choroiditis herbeigeführt werden.

In frischen und wenig complicirten Fällen ist zunächst durch Atropin eine vollständige Erweiterung der Pupille zu erreichen und zu unterhalten, um die Iris der schädlichen Einwirkung der aufquellenden Linsenmassen zu entziehen. Gelingt es vollständige Mydriasis auf die Dauer zu unterhalten, so ist besonders bei jugendlichen Individuen häufig kein weiterer therapeuthischer Eingriff nöthig. Bleibt dagegen die Atropinwirkung ungenügend, ist Iritis bereits eingetreten, und durch Atropin nicht wieder rückgängig zu machen, oder zeigen sich glaucomatöse Symptome, so ist, je nach Lage der Umstände, entweder die einfache Iridectomie, oder die lineare Extraction der gequollenen Linsenmassen, mit oder ohne gleichzeitige Iridectomie, oder die periphere Linearextraction indicirt.

Die schlimmsten Fälle von Cataracta traumatica sind diejenigen, welche durch fremde Körper, Metall, z. B. Zündhütchenfragmente, Stein oder Glassplitter verursacht werden. Nur ausnahmsweise bleiben derartige fremde Körper im Linsensystem stecken; handelt es sich dabei um Eisensplitter, so pflegen sie durch ihre Oxydation der umgebenden cataractösen Linsensubstanz eine eigenthümliche Rostfärbung mitzutheilen. Immerhin ist diese Zurückhaltung im Linsensystem noch eine günstige Eventualität, da dann in der Regel den traurigen Consequenzen vorgebeugt ist, welche fremde Körper in der Tiefe des Auges mit sich zu bringen pflegen. Jede unter diesen Umständen etwa indicirte Cataractextraction muss beim Vorhandensein eines fremden Körpers in der Linse so eingerichtet werden, dass derselbe mit entfernt wird.

Dringen fremde Körper in die Tiefe des Auges ein, so bleibt nur sehr selten ein brauchbares Sehvermögen erhalten. In der Regel erfolgt Erblindung durch Netzhautablösung und chronisch recidivirende Iridochoroiditis, oder durch Irido-Cyclitis. Häufig liegt dann auch die Gefahr der sympathischen Erkrankung des zweiten Auges nahe. Ist unter diesen Umständen das verletzte Auge erblindet und zeigt es die Symptome der Irido-Cyclitis, so ist Exstirpatio bulbi das sicherste Verfahren in Rücksicht auf die Erhaltung des andern Auges.

Unter Kapselstaar versteht man Trübungen des Linsensystems, welche der Linsenkapsel unmittelbar aufliegen, und wie H. Müller

nachgewiesen hat, ihren Sitz an der inneren Kapselfläche haben. Trübungen, welche z. B. durch Iritis auf der äussern Oberfläche der Linsenkapsel zurückgelassen werden, sind demnach nicht als Kapselstaar zu bezeichnen.

Die Gelegenheit zur Entwicklung des Kapselstaars ist stets gegeben, wenn cataractös zerfallene und erweichte Linsenmassen nur noch durch die vordere Kapsel vom humor aqueus getrennt sind; flüssige Bestandtheile der äussersten Corticalschichten filtriren dann durch die Kapsel hindurch, an deren Innenwand sich in Folge dessen eingedickte und consistente, secundär veränderte cataractöse Linsenmassen präcipitiren.

Diese Wechselwirkung zwischen humor aqueus und Linsensystem wird natürlich am freiesten geschehen können im Pupillargebiet, und gerade diese Stelle ist daher für die Entwicklung des Kapselstaars ganz besonders prädisponirt. Bei incomplicirter, seniler, überreifer Cataract erstreckt sich der Kapselstaar gewöhnlich nicht weit über die Grenzen des Pupillargebiets hinaus. Er characterisirt sich dann durch seine kreideweisse Färbung, seine nicht selten etwas unebene Oberfläche, und meist unregelmässige, an der Peripherie zackige Gestalt, seine Lage im Pupillargebiet, und unmittelbar an der inneren Oberfläche der Linsenkapsel.

Bei der microscopischen Untersuchung erscheint der Kapselstaar als eine amorphe, streifige oder punctirte Masse, die im Centrum der Trübung am dicksten, sich nach der Peripherie verjüngt, und in einzelne dünne Ausläufer ausgeht; in je dünneren Schichten man diese Substanz zu sehen bekommt, um so durchsichtiger erscheint sie, die letzten sehr dünnen Ausläufer, gewöhnlich vorgeschobene flache Spitzen oder Zacken, oder netzförmig untereinander zusammenhängende platte Bänder, oder durchlöcherte Platten, erscheinen deshalb nicht selten beinahe ganz hyalin. Jenseits des Randes der Trübung, und von dieser durch einen freien Zwischenraum getrennt, finden sich in vielen Fällen noch einzelne isolirte punktförmige Niederschläge an der Innenseite der Kapsel.

Die intracapsulären Zellen pflegen da, wo die beschriebenen Präcipitate mit der Linsenkapsel verkleben, zu Grunde zu gehen; in der Umgebung zeigen sie, auch bei nichtcomplicirter Cataract häufig leichte Reizungserscheinungen. Die Linsenkapsel selbst bleibt immer durchsichtig, häufig ist sie da, wo sie die Auflagerungen bedeckt, etwas verdünnt, immer im Bereiche des Kapselstaar mehr oder weniger gefaltet. Gerade diese Faltung spricht sehr für die hier aufgestellte Entstehungsweise des Kapselstaars; bildet sich derselbe nämlich dadurch, dass cataractöse Corticalmassen ihre flüssigen Bestandtheile

durch die Kapsel hindurch diffundiren lassen, so muss dieser Process mit einer Volumsverminderung der Corticalis verbunden sein, deren Ausdruck eben die Faltung der Kapsel ist.

Die Cataractoperation wird durch das gleichzeitige Vorhandensein von Kapselstaar in sofern modificirt, als man 1) die Kapseleröffnung neben dem Kapselstaar ausführen, und 2) wo möglich den Kapselstaar selbst mit Pincette oder Häkchen extrahiren muss, um das Zurückbleiben eines dichten Nachstaars zu vermeiden.

Bei den mit Iridochoroiditis complicirten Cataracten findet sich Kapselstaar nicht nur häufiger, sondern er pflegt auch eine sehr bedeutende Flächenausdehnung, und eine ungewöhnliche Dicke zu erreichen.

Zu den eben beschriebenen Vorgängen kommt hier nämlich noch ein weiteres wichtiges Moment hinzu, indem die intracapsulären Zellen einen sehr lebhaften Antheil an der Bildung des Kapselstaars nehmen. Es können dieselben nämlich in einen sehr intensiven Wucherungsprocess gerathen; sie verlieren ihre sechseckige oder rundliche Form, werden platt, langgestreckt, spindelförmig in mehrere Ausläufer ausgehend, emancipiren sich von ihrem normalen Boden an der Innenwand der vorderen Kapsel, breiten sich manchmal sogar auf die hintere Kapsel aus, und durchziehen in der Regel in grossen flächenartig ausgebreiteten, bogenförmig angeordneten Zügen, die an der Kapsel präcipitirte Linsensubstanz, mit der sie auf das innigste verschmolzen sind. Werden sie dann in neue Präcipitate eingedickter cataractöser Massen verbacken, so scheinen sie allmählig zu atrophiren. Von den Rändern des Kapselstaars aus entwickeln sich jedoch neue Zellenvermehrungen, welche seine hintere Oberfläche wiederum mit einem zelligen Ueberzug bekleiden. Man kann diesen Wucherungsprocess der intracapsulären Zellen, um so mehr, als er nur in Begleitung von Iridochoroiditis vorkommt, recht gut als einen entzündlichen betrachten.

Endlich ist Kapselstaar eine häufige Erscheinung bei allen den Cataractformen, welche von vorn herein in den oberflächlichsten Linsenschichten entstehen, z. B. die Cataracta centralis anterior, Cataracta traumatica und gewisse unregelmässige Formen von Cataracta incipiens.

Bei keiner Staaroperation (abgesehen von der Extraction der Linse mit der Kapsel), wird das Linsensystem vollständig aus dem Auge entfernt; immer bleiben die Kapsel, die intracapsulären Zellen und gewöhnlich auch etwas Linsensubstanz im Auge zurück, woraus membranöse Bildungen hervorgehen können, welche als Nachstaar

oder Cataracta secundaria bezeichnet werden. Die Kapselzipfel rollen sich zwar zusammen, ziehen sich aber doch nicht immer vollständig aus dem Pupillargebiet zurück; ferner entwickelt sich unmittelbar nach der Operation ein Wucherungsprocess in den intracapsulären Zellen; dieselben breiten sich hinter der Iris membranös aus, und können auch zur Neubildung glashäutiger Membranen Anlass geben. Feine dünnhäutige Nachstaare erreichen manchmal erst im Verlauf einiger Monate nach der Operation eine solche Mächtigkeit. dass sie sich durch Sehstörung bemerklich machen.

Blieben bei der Operation grössere Mengen von Corticalresten zurück, oder wurde der Heilungsverlauf durch Iritis gestört, so steigert sich auch die Wucherung der intracapsulären Zellen, und der Nachstaar bekommt aus allen diesen Ursachen eine erheblichere Mächtigkeit.

In seinen dünnsten Formen erscheint der Nachstaar bei focaler Beleuchtung als ein feines, spinnwebenartiges, hinter der Iris ausgespanntes Häutchen. Häufig enthält dasselbe einzelne derbere, bei focaler Beleuchtung hell erscheinende, undurchsichtige Striche oder Flecke, welche durch Linsenreste, iritische Producte oder Falten der Kapsel bedingt sind.

Die durch cataracta secundaria bedingten Sehstörungen lassen sich am besten analysiren, indem man zunächst den Grad der Undurchsichtigkeit durch focale Beleuchtung, und mit dem Planspiegel sich veranschaulicht, und dann das Sehvermögen mit den corrigirenden Convexgläsern, und mit dem stenopäischen Apparat, eventuell auch bei Atropinmydriasis feststellt. Die durch stenopäische Vorrichtungen bewirkte Verbesserung des Sehvermögens ist in manchen Fällen so erheblich, dass man sich damit begnügen kann, die Staargläser (besonders die für die Nähe bestimmten) mit einer stenopäischen Vorrichtung zu versehen. Genügt eine derartige Correction nicht, so ist der Nachstaar auf operativem Wege in Angriff zu nehmen.

Am rationellsten erscheint es auf den ersten Anblick, denselben zu extrahiren, man braucht dazu nur eine kleine lineare Wunde am Hornhautrande, und erhält ein völlig reines Pupillargebiet; allein die kleine Operation ist gefährlicher, als sie aussieht, und kann eitrige Choroiditis veranlassen. Vielleicht dadurch, dass ein auf dem Nachstaar ausgeübter Zug leicht durch die Zonula, oder auch durch directe Adhärenzen des Nachstaars, auf den Ciliarkörper übertragen werden kann. Sicherer ist die Discision, doch vermeide man es auch hier die dichteren Stellen ohne Noth in Angriff zu nehmen. Ist z. B. das natürliche Pupillargebiet durch dichte Massen eingenommen,

während durch Atropin eine dünnhäutige Stelle des Nachstaars aufgedeckt wird, so ist es vorzuziehen, zunächst durch Iridectomie das Pupillargebiet auf diese Stelle auszudehnen, und dann hier zu discidiren.

Häufig sind selbst dünne Trübungen so elastisch und dehnbar, dass es zwar leicht gelingt, sie mit der Discisionsnadel zu durchbohren, aber nicht sie zu durchschneiden oder einzureissen, weil sie dazu zu wenig Widerstand bieten, und zu beweglich sind. Für solche Fälle, ebenso wie für dichtere Nachstaarmassen ist die von Bowman angegebene Operation mit 2 Nadeln zu empfehlen. Die Nadeln werden, von zwei einander diametral gegenüberliegenden Punkten der Hornhautperipherie aus, so eingestochen, dass ihre Spitzen in einem und demselben Punkte des Nachstaars zusammenstossen. Bewegt man jetzt die Griffe der beiden Nadeln gegeneinander, so werden die Spitzen von einander entfernt, und durch die Gegenwirkung derselben gelingt es leicht, den Nachstaar ohne Zerrung der Zonula weit aufzureissen.

Schliesslich ist noch zu erwähnen, dass für manche Fälle von Nachstaar auch noch die Reclination Anwendung finden kann.

Luxation der Linse.

Eine Verschiebung der Linse aus ihrer natürlichen Lage führt mit Nothwendigkeit eine Reihe von Veränderungen herbei, welche sichere diagnostische Anhaltspunkte gewähren. Zunächst zeigt die Linse selbst eine abnorme Beweglichkeit; sie geräth bei den Augenbewegungen in ein deutlich sichtbares Schwanken, und schon dieses Symptom allein genügt die Lockerung ihrer normalen Befestigungen nachzuweisen, selbst wenn die Verschiebung so geringfügig ist, dass die davon abhängigen Zeichen nicht deutlich hervortreten. In dem Umfange in welchem die Linse sich von ihr entfernt, verliert die Iris ihre Stütze, und geräth bei den Augenbewegungen in ein wellenartiges Zittern; manchmal liegt sie zugleich an dieser Stelle tiefer, während sie an der diametral gegenüberliegenden, durch eine Axendrehung der Linse nach vorn gedrängt wird. Ist die Linse so weit luxirt, dass ihr Rand bei normaler Pupillenweite (oder bei Atropinmydriasis) das Pupillargebiet durchschneidet, so lässt sich die Lage des Linsenaequators mit grosser Genauigkeit constatiren; bei ophthalmoscopischer Beleuchtung erscheint derselbe in Gestalt einer dunkeln, bei focaler Beleuchtung als helle Linie.

Luxation der Linse kommt vor als angeborener Zustand, und

dann nicht selten als erbliches Leiden. Gewöhnlich ist die Linse dabei zwar durchsichtig, aber abnorm klein, und manchmal so beweglich, dass sie beim Vorwärtsneigen des Kopfes durch die Pupille in die vordere Kammer tritt, und beim Zurückbiegen wieder hinter die Iris schlüpft. Meistens ist in diesen Fällen zugleich ein gewisser Grad von angeborener Schwachsichtigkeit vorhanden, so dass auch durch Correction, der im linsenlosen Theile des Pupillargebiets vorhandenen Aphakie keine vollständige Verbesserung des Sehvermögens erzielt wird.

Von den erworbenen Linsenluxationen ist zunächst zu nennen die traumatische, welche in Folge von Contusionen des Auges, manchmal auch nur durch starke Erschütterung des ganzen Körpers mit oder ohne Nebenverletzungen vorkommt.

Es ist nicht unwahrscheinlich, dass in manchen Fällen die traumatische Luxation der Linse durch eine präexistirende Schwäche ihrer normalen Befestigungen prädisponirt ist, da ja unter Umständen, auch acquisite Linsenluxation ohne nachweisbare Ursache zu Stande kommt. Es scheint mit dieser individuellen Prädisposition zusammenzuhängen, dass die Luxation, auf traumatische sowohl, als nicht traumatische Veranlassung hin, manchmal in beiden Augen vorkommt.

Wird das Pupillargebiet zum Theil von einer luxirten aber durchsichtigen Linse eingenommen, während der andere Theil aphakisch ist, so kann trotz der grossen Refractionsdifferenz in den beiden Theilen des Pupillargebiets monoculare Diplopie auftreten, welche gewöhnlich verschwindet, wenn die Aphakie durch Convexgläser corrigirt wird. Die in der luxirten Linse gebrochenen Strahlen bilden dann auf der Retina grosse Zerstreuungskreise, welche mit dem scharfen Retinalbild des aphakischen Pupillargebiets nicht in Concurrenz treten können.

Wenn bei enger Pupille ein Theil des Linsenaequators das Pupillargebiet ausfüllt, so ist meistens wegen des, durch die Schiefstellung der Linse, und durch die Unregelmässigkeit der Lichtbrechung am Linsenrand bedingten regelmässigen und unregelmässigen Astigmatismus, die Sehstörung ziemlich erheblich; noch mehr ist dies natürlich der Fall, wenn die luxirte Linse zugleich getrübt ist. Lässt sich unter diesen Umständen durch Atropinmydriasis in einem Theil des Pupillargebiets Aphakie herstellen, so ist meistens durch die corrigirenden Convexgläser eine erhebliche Besserung des Sehvermögens zu gewinnen, und es dürfte sich dann eine fortgesetzte Anwendung des Atropins empfehlen.

Die Iridectomie ist in diesen Fällen nothwendig, wenn in Folge

iritischer Verwachsungen, oder aus irgend einer andern Ursache eine Mydriasis nicht erreicht oder unterhalten werden kann.

Die luxirte Linse kann ebensowohl lange Zeit ungetrübt bleiben, als allmählig cataractös werden.

Ebenso verschieden gestaltet sich der Einfluss der Luxation auf die übrigen Theile des Auges. Während in einer Reihe von Fällen keine weiteren Zufälle erfolgen, entstehen in andern glaucomatöse Erkrankungen, welche zur Erblindung führen, wenn nicht durch Iridectomie, oder auch durch Extraction der luxirten Linse in ihrer Kapsel, der glaucomatöse Process unterbrochen wird.

Auch kann es geschehen, dass die luxirte Linse in der vorderen Kammer sich einklemmt, und mit der Cornea verwächst. In der Regel entwickelt sich dann Iritis oder Irido-Choroiditis mit oder ohne glaucomatösen Character. Manchmal lässt sich die mit der Cornea verklebte Linse durch einen linearen Schnitt an der Verwachsungsstelle entleeren.

Die Fälle in welche Luxation der dann meistens verkalkten Linse als Folge von Irido-Choroiditis auftritt, sind bereits pag. 342 und 374 besprochen worden.

Manchmal geschieht es bei heftigen Contusionen des Auges, dass die Sclera vor der Insertion der musculi recti, und zwar meistens nach oben einreisst, während gleichzeitig die Linse aus der Wunde austritt, und unter der Conjunctiva liegen bleibt. Nur selten wird die Linse sammt der unverletzten Kapsel unter die Conjunctiva geschleudert, und kann dann längere Zeit transparent bleiben; in der Regel reisst die Kapsel ein, ihre Fragmente mit etwas anhängender Linsensubstanz bleiben im Auge zurück, während die unter die Conjunctiva getretene Linse sich in kurzer Zeit trübt. In beiden Fällen genügt eine einfache Incision der Conjunctiva um die Linse zu entleeren. Trotz der Schwere der Verletzung heilen viele dieser Fälle in überraschend günstiger Weise.

Als Aphakie bezeichnet man den Brechzustand, welcher bei Abwesenheit der Linse vorhanden ist.

So complicirt der dioptrische Bau des Auges mit der Linse ist, so einfach gestalten sich die Verhältnisse beim Fehlen derselben. Es kommt dann ausser der Länge der Sehaxe nur eine brechende Fläche, nämlich die Cornea, und nur ein Brechungsexponent, der der Augenflüssigkeiten in Rechnung. Bei normaler Sehaxenlänge ist stets ein hoher Grad von Hypermetropie vorhanden, so dass für die Ferne durchschnittlich Convexgläser von 4 Zoll, für die Nähe von etwa $2\frac{1}{2}$ Zoll Brennweite erforderlich sind. Natürlich sind bei abnormer

Länge oder Kürze der Sehaxe schwächere oder stärkere Gläser erforderlich.

Die Cataractextraction hat gleichzeitig mit Aphakie in vielen Fällen auch Astigmatismus zur Folge. Entgegengesetzt zu dem bei angeborener Meridianasymmetrie üblichem Verhalten liegt bei dieser acquisiten Form der am stärksten gekrümmte Meridian gewöhnlich in horizontaler Richtung.*) Reuss und Woinow**) bestätigten dieses Resultat durch ophthalmometrische Messungen, und indem sie eine Anzahl von Augen sowohl vor als nach der Operation untersuchten, führten sie den Nachweis, dass der Astigmatismus direct durch die Operation entstanden war. Unter 23 Fällen, welche vor und nach der Operation gemessen wurden, war zehnmal der Radius der Hornhautkrümmung im horizontalen Meridian kleiner, im verticalen grösser geworden. Es wird also durch die Masse, welche die Wundränder verklebt, der innige Contact derselben verhindert, und die Cornea im senkrechten Meridian, in welchem die Mitte der Wunde liegt, abgeflacht, während ihre Krümmung im horizontalen Meridian eine Zunahme erleidet. Abnormitäten der Wundheilung, z. B. Einklemmung der Iris u. s. w., bedingen natürlich höhere Grade von Astigmatismus und Unregelmässigkeit desselben. In dem Masse als die Narbe sich contrahirt nimmt auch der Astigmatismus ab, doch verschwindet derselbe nicht immer vollständig. Eine bessere Sehschärfe als durch einfach sphärische Gläser, lässt sich daher in diesen Fällen durch sphärisch-cylindrische erreichen.

Da unter physiologischen Verhältnissen die an der Linse zu beobachteten Vorgänge jedenfalls die wichtigste Rolle bei der Accommodation spielen, so schien die Schlussfolgerung unvermeidlich, dass Aphakie einen totalen Verlust des Accommodationsvermögens zur Folge haben müsse, und doch liegen Beobachtungen vor, welche dafür sprechen, dass auch bei Aphakie nach Cataractoperation eine Accommodation des Auges noch vorhanden sein kann.***) Besonders wichtig sind die Beobachtungen Förster's, welcher die Accommodationsbreite bei jugendlichen Staaroperirten erheblich grösser fand als bei alten Personen. Coccius legt Gewicht auf die Thatsache, dass man bei vielen Menschen die Augen beim Nahesehen etwas vorrücken, beim Fernesehen etwas zurücktreten sieht, und da er

---

*) Haase in: Pagenstecher's klinischen Beobachtungen III. pag. 116, 1866.

**) Ophthalmometrische Studien. Wien 1869.

***) Arlt: Krankheiten des Auges B. II. pag. 347.
Coccius: Der Mechanismus der Accommodation, pag. 55.
Förster: Accommodationsvermögen bei Aphakie. Klin. Monatsblatt f. Augenh. 1872. pag. 39.

dasselbe auch in dem von ihm beobachteten Fall von Accommodation bei Aphakie constatirte, so hält er es für wahrscheinlich, dass beim Zurückziehen des Bulbus durch die recti und Druck von hinten das Auge weitsichtiger, durch Vorziehen des Auges mittelst der obliqui und durch das Aufhören jenes Druckes und geringe Verlängerung der Augenaxe, das Auge zum Nahesehen geeigneter gemacht werde.

Krankheiten des Glaskörpers.

Verflüssigung des Glaskörpers kommt unter normalen Verhältnissen vor als senile Erscheinung, ferner nicht selten in myopischen Augen mit beträchtlicher Sehaxenverlängerung, und endlich als Folgezustand chronischer Choroiditis. In allen Fällen liegt wahrscheinlich ein fettiger Zerfall der Glaskörperzellen zu Grunde.

Sind gleichzeitig Glaskörpertrübungen vorhanden, so wird durch die grosse Beweglichkeit derselben die Verflüssigung erwiesen, bleibt dagegen der Glaskörper klar, so kann der Zustand völlig symptomlos bestehen, wenn nicht etwa die Befestigung des Linsensystems gelockert wird.

Ein bei den Augenbewegungen eintretendes leichtes Flottiren der Irisperipherie verräth manchmal die senile Glaskörperverflüssigung und ist in Fällen von Cataract ein wohl zu beachtendes Symptom, welches Glaskörpervorfall bei der Extraction prognosticiren lässt.

Ablösung des Glaskörpers von der Retina wurde von Iwanoff*) als ein nicht seltener Befund nachgewiesen. In der Mehrzahl der Fälle handelt es sich dabei um die Folgezustände von Verletzungen (Choroiditis u. s. w.), doch wurde das Vorkommen desselben Zustandes auch in myopischen Augen constatirt.

Es kann sich demnach sowohl unter acut entzündlichen Erscheinungen, als unter dem Einflusse einer sehr allmählig erfolgenden Transsudation, eine Flüssigkeit zwischen Glaskörper und Retina anhäufen, wodurch der erstere nach vorn gedrängt wird, andererseits aber kann auch eine durch Erkrankung des Glaskörpers selbst bedingte Schrumpfung desselben, Ursache der Ablösung werden. In beiden Fällen wird die Befürchtung einer aus gleicher Ursache erfolgenden Netzhautablösung nahe liegen.

---

*) Arch. f. Ophth. Bd. XV. 2. pag. 1.

Die ophthalmoscopische Diagnose dieses Zustandes ist bis jetzt nicht sicher gestellt.

Als mouches volantes oder Myodesopsie bezeichnet man die Wahrnehmung jener Glaskörperelemente, welche durch die entoptische Untersuchungsmethode in jedem gesunden Auge dadurch zur Anschauung gebracht werden können, dass sie ihr Schattenbild auf die Netzhaut werfen. Dieselben erscheinen als isolirte Ringe mit hellem Centrum und dunkler oder lichter Contour, oder als ähnliche, gewöhnlich etwas dunklere Gebilde mit langen, manchmal verästelten Ausläufern, oder als hellere perlschnurartige zusammenhängende Ringe, gefaltete Membranen u. s. w. Unter Umständen, welche meistens mit Blutandrang nach dem Kopf oder den Augen zusammenhängen, z. B. sehr häufig bei Myopie (s. pag. 39), werden diese Schattenbilder auf der Retina so deutlich, dass sie die Aufmerksamkeit der Patienten auf sich ziehen, und dieselben nicht selten, um die Erhaltung ihres Sehvermögens besorgt machen. Man wird diese Besorgnisse als unbegründet bezeichnen können, wenn das Sehvermögen normal ist und der Glaskörper keine ophthalmoscopisch nachweisbaren Trübungen enthält.

Glaskörper Trübungen treten in sehr verschiedenen Formen auf. Manchmal als kleine, scharf umschriebene, gewöhnlich in eine geringe Anzahl feiner Ausläufer zugespitzte Körper, welche allseitig von durchsichtiger Glaskörpersubstanz umgeben sind, und wegen ihres Zusammenhanges mit derselben nur eine ganz geringe oder gar keine Beweglichkeit zeigen. Diese kleinen fixirten Glaskörpertrübungen sind häufig nicht ganz leicht zu sehen, weil sie nur bei ganz genauer Accommodationseinstellung scharf erscheinen.

Bei der Untersuchung im umgekehrten Bild findet man sie gewöhnlich dann am leichtesten, wenn man nach Betrachtung des Augenhintergrundes das Convexglas, ohne die Centrirung zu ändern, langsam vom Auge entfernt, bis das umgekehrte Bild der Iris und des Pupillargebiets entworfen wird. Jeder in der Sehaxe des Beobachters gelegene Theil des Glaskörpers kommt dadurch in die Lage sein umgekehrtes Bild in einer Entfernung zu entwerfen, für welche das untersuchende Auge sich accommodiren kann.

Gewöhnlich haben diese Trübungen ihren Sitz nicht weit vom Sehnerven, manchmal sind mehrere vorhanden, und auch wohl durch feine Ausläufer miteinander verbunden. Sie kommen vor als Folgezustände von Choroiditis oder Netzhauterkrankungen, auch bei Myopie mit Staphyloma posticum, und endlich bei sonst ganz normalen Verhältnissen, letzteres meist nur im späteren Lebensalter.

Ebenfalls nicht immer leicht sichtbar sind feine, schleierartig ausgebreitete, unbewegliche, oder nur in geringem Maasse wellenartig schwankende Membranen. Das verwaschene Ansehen des Augenhintergrundes, welches in solchen Fällen, z. B. an den Begrenzungslinien des Sehnerven am auffallendsten ist, mag die irrthümliche Annahme einer Netzhauttrübung veranlassen, während erst bei genauer Accommodationseinstellung, und gewöhnlich auch nur bei erweiterter Pupille, der punktförmig und ungleichmässig getrübte, im Glaskörper ausgespannte Schleier erkannt wird. Befinden sich solche Membranen dicht hinter der Linse, so erkennt man sie im aufrechten Bild gewöhnlich am besten mit Hülfe eines hinter dem Spiegel angebrachten schwachen Convexglases (etwa $\frac{1}{10}$). Derartige Trübungen kommen vor, manchmal in Begleitung von chronischer Choroiditis, häufiger gleichzeitig mit syphilitischer Retinitis, oder auch ohne anderweitige nachweisbare ophthalmoscopische Veränderungen, und scheinen auch dann nicht selten mit Syphilis in Verbindung zu stehen.

Verschieden von diesen punktförmig getrübten Membranen ist die feine diffuse Trübung, welche bei glaucomatösen Entzündungsanfällen vorkommt.

Die häufigste und zugleich am leichtesten sichtbare Form von Glaskörpertrübungen sind bewegliche, fadige, flockige oder membranöse, dunkle Körper, welche durch die Augenbewegungen hin und her geworfen werden. Die grosse Beweglichkeit derselben spricht für Verflüssigung der Glaskörpersubstanz, doch mögen manche derartige Objecte ihren Sitz auch ausserhalb des Glaskörpers haben, in jenem Fluidum, welches sich zwischen dem abgelösten Glaskörper und der Retina ansammelt.

Sicher entwickelt sich ein grosser Theil dieser Trübungen aus Veränderungen der zelligen Elemente des Glaskörpers. Sowohl die Natur dieser Veränderungen selbst, als ihr gleichzeitiges Vorkommen mit andern entzündlichen Processen, rechtfertigt es vollkommen dieselben als Entzündung des Glaskörpers oder Hyalitis zu bezeichnen. Man kann in der That kein Auge, in welchem Erblindung durch Erkrankung der innern Membranen, besonders des Choroidaltractus eingetreten ist, anatomisch untersuchen, ohne im Glaskörper erhebliche Veränderungen der zelligen Elemente zu finden. Bald sind es grosse Massen rundlicher, häufig in Kerntheilung begriffener, manchmal dunkle Pigmentkörner enthaltende, bald grosse verästelte, durch zahlreiche feine Ausläufer anastomosirende Zellen, welche in Gestalt netzförmiger Membranen den Glaskörper durchziehen.

Das wesentlichste Kennzeichen der Entzündung des Glaskörpers würde demnach die Trübung desselben sein. Seine Durchsichtigkeit

wird bei acuter Choroiditis noch ausserdem durch Ergüsse leicht gerinnbarer exsudativer Flüssigkeiten beeinträchtigt. In denjenigen Fällen von Iridochoroiditis, welche zu totaler Netzhautablösung und Atrophia bulbi führen, findet man den Glaskörper in eine dicht hinter der Linse gelegene derbe fibröse Masse zusammengeschrumpft und hauptsächlich derartige Fälle scheinen es zu sein, in welchen Osteome im Glaskörper vorkommen.*) Den als Verknöcherung der Linse beschriebenen Fällen dürfte eine Verwechslung mit diesen Knochenbildungen im Glaskörper zu Grunde liegen.

Natürlich aber sind nicht alle Glaskörpertrübungen entzündlicher Natur. Man kann dies z. B. kaum annehmen von jenen kleinen circumscripten fixirten Flocken, welche man gelegentlich in sonst ganz durchsichtigem Glaskörper und auch in übrigens ganz gesunden Augen vorfindet. Einige kleine solche Trübungen, welche es mir gelang aus klarem Glaskörper unter das Microscop zu bringen, bestanden lediglich aus zahlreichen feinen Pigmentkörnchen, welche in verästelten Kanälen enthalten zu sein schienen.

Endlich treten nicht selten erhebliche Glaskörpertrübungen so plötzlich auf, dass ein hämorrhagischer Ursprung derselben mit grosser Wahrscheinlichkeit angenommen werden darf.

Die Sehstörungen sind bedingt durch den Schatten welchen die Trübungen auf die Retina werfen. Kleine fixirte Trübungen in einem sonst ganz durchsichtigen Glaskörper können daher bei vollkommen gutem Sehvermögen vorkommen, und machen sich dem Patienten durch einen dunkeln Fleck bemerklich, welcher seinen Ort im Gesichtsfeld nicht erheblich ändert. Feine getrübte Membranen, oder diffuse Trübungen bewirken eine mehr oder weniger dichte Verschleierung der Objecte, während massenhaftere bewegliche Flocken, ausser einer ausgedehnten nebelartigen Trübung sich auch noch durch bewegliche Schatten bemerklich machen.

Die Ursachen der Glaskörpertrübungen sind meistens in Erkrankung der Choroidea und Retina zu suchen. Vielleicht aus diesem Grunde hat man sich gewöhnt von Choroiditis zu reden, sobald Glaskörpertrübungen vorhanden sind, auch wenn der Augenspiegel keine Choroidalveränderungen erkennen lässt; oder man nimmt Cyclitis an, wenn die Trübungen hauptsächlich den vorderen Abschnitt des Glaskörpers einnehmen. Diesen Anschauungen gegenüber ist zu bemerken, dass doch kein Grund vorliegt, weshalb die zelligen Elemente des Glaskörpers nicht gerade so gut, wie z. B. die der Hornhaut selbstständig sollten erkranken können.

---

*) Virchow Geschwülste II. pag. 109.

Die Prognose ist durchschnittlich wenig günstig. Einige Formen entzündlichen oder hämorrhagischen Ursprungs sind allerdings einer vollkommenen Rückbildung fähig: häufig aber pflegen Glaskörpertrübungen nicht wieder zu verschwinden.

Abgesehen von der oft zu Grunde liegenden Erkrankung der inneren Augenhäute, ist auch noch der Umstand zu berücksichtigen, dass Glaskörpererkrankung besonders in myopischen Augen als Vorläufer von Netzhauterkrankung auftreten kann.

Bei der Behandlung ist zunächst darauf Rücksicht zu nehmen, ob specielle therapeutische Indicationen vorliegen, etwa Syphilis oder Hämorrhoidalleiden u. s. w.

In den meisten Fällen ist man auf die, überhaupt gegen intraoculare Erkrankungen angewendete ableitende Therapie, Blutentziehungen mit dem Heurteloup'schen Blutigel, Fussbäder, Abfür- oder Schwitzkuren, Sublimat oder Jodkalium angewiesen.

Der von v. Graefe*) mitgetheilte Fall, in welchem durch Discision einer quer durch den Glaskörper ausgespannten Membran eine vollkommne Wiederherstellung des Sehvermögens erreicht wurde, scheint bis jetzt ganz vereinzelt dazustehen.

Cholestearin-Krystalle im Glaskörper sind eine nicht gerade seltene Erscheinung. Sie kommen vor neben anderweitigen Glaskörpertrübungen oder auch als Residuen solcher, endlich auch in sonst ganz klarem Glaskörper, ohne anderweitige Veränderungen, und bei nahezu voller Sehschärfe. Ophthalmoscopisch erscheinen sie als feine glitzernde, durch die Augenbewegungen aufgewirbelte Pünktchen, und sind im vorderen Theil des Glaskörpers auch wohl bei focaler Beleuchtung sichtbar. Sie können im Verlaufe einiger Monate ganz spontan wieder verschwinden.

Ein nicht gerade häufiges, gewöhnlich aber sehr hartnäckiges und bedenkliches Leiden sind recidivirende Glaskörperblutungen.

Unmittelbar nach der Blutung sind die Sehstörungen meistens recht erheblich, im Laufe von 1 bis 2 Monaten wird der Erguss resorbirt, bald aber erfolgen mit demselben Verlauf der Erscheinungen wiederholte Recidive. Kleine Blutergüsse führen nicht nothwendig zu Zertrümmerung des Glaskörpergewebes, sondern können die retinale Oberfläche des Glaskörpers taschenartig einstülpen, und werden dann manchmal von Schichten getrübten Glaskörpergewebes umschlossen. Häufig sind gleichzeitig aequatoriale Netzhautechymosen vorhanden,

*) Arch. f. Ophth. IX. 2. pag. 102.

welche denn auch wohl mit grösserer Wahrscheinlichkeit als Quelle der Glaskörperblutung anzusehen sind, als die häufig angeschuldigten Choroidal-Blutungen. Letztere dürften wenn sie die Glaslamelle der Choroidea durchbrechen, die Netzhaut doch wohl eher ablösen, als an einer kleinen, scharf umschriebenen Stelle durchbohren. Zum Beweis des letzteren Vorganges wird gewöhnlich ein von Esmarch*) beschriebener Fall angeführt, in welchem es sich aber wahrscheinlich doch lediglich um eine Netzhautblutung handelte.

Ueber die Ursachen der recidivirenden Glaskörperblutungen ist nichts bekannt; auffallend ist, dass sie hauptsächlich bei Individuen in den zwanziger oder dreissiger Jahren vorkommen.

Neubildung von Gefässen im Glaskörper gehört in Augen, welche bereits in Folge von Choroiditis erblindet sind, nicht gerade zu den pathologisch-anatomischen Seltenheiten. Die neuen Gefässe scheinen meistens aus der Retina hervorzusprossen. Da indessen in der Regel der Glaskörper, und gewöhnlich auch die Linse in diesen Fällen getrübt sind, so hat man nicht häufig Gelegenheit die Gefässneubildung durch die klinische Untersuchung zu constatiren. Bleiben jedoch die vor dem Glaskörper gelegenen brechenden Medien durchsichtig, und breiten sich die Gefässe in der tellerförmigen Grube aus, so ist schon mit blossem Auge die Vascularisation leicht zu erkennen.

Ganz anderer Natur sind Fälle, in welchen die Gefässentwicklung wahrscheinlich als Folge einer Retinitis aufzufassen ist, welche sich durch Trübung und starke Hyperämie der Netzhaut zu erkennen gab. Nur zwei Beobachtungen dieser Art liegen vor.**) In beiden war der Glaskörper getrübt, immerhin aber noch durchsichtig genug um die Untersuchung des Augenhintergrundes zu ermöglichen. Die Gefässe entsprangen im Sehnerven selbst oder in dessen Nachbarschaft, verbreiteten sich im hinteren Abschnitt des Glaskörpers und erreichten mit ihren längsten Aesten etwa die Mitte desselben.

In dem einen Fall wurde eines dieser Gefässe die Quelle einer Hämorrhagie. Glaskörpertrübung und Betheiligung der Netzhaut war beiderseitig, die Gefässneubildung jedoch beschränkte sich in dem einen Fall auf ein Auge. In beiden Fällen besserten sich die auf der Höhe der Krankheit recht erheblichen Sehstörungen in dem Maasse, als der Glaskörper sich klärte.

Als sehr seltene Veranlassungen von Vascularisation des Glas-

---

*) Arch. f. Ophthalm. IV. 1. pag. 350.

**) Coccius: Ueber Glaucom, Entzündung u. s. w. Leipzig 1859, pag. 47.
E. v. Jaeger: ophthalmosc. Handatlas pag. 117. Taf. XV. Fig 72.

körpers mag noch erwähnt werden, dass Becker*) in einem Fall, auf der Höhe eines in den Glaskörper hineinragenden Choroidalabscesses (wahrscheinlich ein vereiterter Tuberkel) eine Gefässneubildung im Glaskörper sah, die wie die spätere anatomische Untersuchung ergab, mit den Retinalgefässen zusammenhing. Derselbe Beobachter theilt einen Fall mit, in welchem eine vascularisirte Neubildung im Glaskörper zur Entwicklung kam.**)

Im Foetalzustand verläuft bekanntlich der art. hyaloidea durch den canalis hyaloideus von der Eintrittsstelle des Sehnerven nach dem hinteren Pol der Linse. Der canalis hyaloideus bleibt, wie kürzlich Stilling***) wieder bestätigt hat, während des Lebens bestehen und es scheint, dass er in seltenen Fällen, in Folge einer leichten Trübung oder sogar Vascularisation seiner Wandungen†) auch ophthalmoscopisch sichtbar bleiben kann. Etwas häufiger wurden Verbindungsfäden zwischen Sehnerv und hinterem Linsenpol beobachtet, welche als persistirende Reste der arteria hyaloidea zu deuten sind.

Cysticercus im Innern des Auges wurde zuerst in der vorderen Kammer beobachtet, die ophthalmoscopische Untersuchung hat ergeben, dass er verhältnissmässig häufiger in der Tiefe des Auges vorkommt.

Der Cysticercus erscheint als halbdurchsichtige, bläulich-weisse überall deutlich begrenzte runde Blase, an welcher häufig der ausgestreckte Hals und Kopf mit Saugnäpfen, manchmal auch Bewegungen des Kopfes zu erkennen sind. Ist das ophthalmoscopische Bild so deutlich, so ist ein diagnostischer Irrthum nicht zu fürchten, häufig aber sind Kopf und Hals eingezogen, und der Halstheil der Blase markirt sich nur noch als ein hellerer Fleck. Fixirt man unter diesen Umständen minutenlang eine und dieselbe Stelle der Blase, so gelingt es manchmal spontane Bewegungen, wellenförmige Einschnürungen derselben zu sehen, und auch dadurch wird die Diagnose gesichert.

In der Mehrzahl der Fälle liegt der Cysticercus ursprünglich zwischen Retina und Choroidea, und bedingt dadurch eine ausgedehnte Netzhautablösung. Im weiteren Verlaufe kann der Cysticercus die Retina durchbrechen und in den Glaskörper gelangen, oder auch zwischen diesem und der Retina liegen bleiben.

---

*) Bericht der Wiener Augenklinik 1867, pag. 114.

**) l. c. pag. 106.

***) Arch. f. Ophth. XV. 3. pag. 299.

†) Saemisch: Klin. Monatsbl. 1869. pag. 304.

Nur etwa in der Hälfte der Fälle wird der Cysticercus gleich von vorn herein im Glaskörper gefunden.

Fast regelmässig sind, wie auch nicht anders zu erwarten, neben dem Cysticercus noch bedeutende anderweitige Veränderungen vorhanden. Glaskörpertrübungen gehen manchmal dem Sichtbarwerden des Cysticercus voraus, jedenfalls aber gesellen sie sich im weiteren Verlaufe des Uebels hinzu. Häufig werden entzündliche Veränderungen in der Retina oder Choroidea durch den mechanischen Reiz des Entozoon bedingt; beide Membranen und manchmal auch noch die angrenzenden Glaskörperpartien können dabei zu einer compacten Masse verwachsen. Man sieht deshalb nicht selten gleichzeitig mit Cysticercen umschriebene, schmutzig weissliche, stark lichtreflectirende Stellen in den inneren Augenhäuten, welche der augenblicklichen Lage des Cysticercus nicht zu entsprechen brauchen, da letzterer ja, durch spontane Bewegungen seinen Ort verändern kann.

Durch alle diese Veränderungen wird im Laufe der Zeit die ophthalmoscopische Untersuchung überhaupt unmöglich; der Glaskörper und häufig auch die Linse wird undurchsichtig, Iritis und Iridochoroiditis stellen sich ein, und völlige Erblindung mit Atrophie des Auges dürfte der häufigste Ausgang sein.

Bemerkenswerth ist, dass Cysticercus überall da vorzukommen scheint, wo die Taenia solium vorherrschend ist, während in den Gegenden in welchen die Taenia mediocanellata überwiegt, Cysticercus im Auge fast nie beobachtet wird.

Die Extraction des Cysticercus aus der vorderen Kammer macht in der Regel keine Schwierigkeiten. Hat der Cysticercus in der Tiefe des Augenhintergrundes seinen Sitz, so gelingt es manchmal auch dann noch denselben, mittelst des peripheren Linearschnittes nach vorheriger Entleerung der Linse zu extrahiren, aber nur selten kann dadurch noch ein Rest von Sehvermögen erhalten werden; manchmal gelingt es allerdings auf diese Weise, wenigstens die äussere Form des Auges zu retten.

DRITTER THEIL.

NORMALER AUGENHINTERGRUND, KRANKHEITEN DER CHOROIDEA, DER RETINA UND DES SEHNERVEN, GLAUCOM UND AMBLYOPIE.

Ophthalmoscopisches Bild des normalen Augenhintergrundes.

Der normale Sehnerv hebt sich vom umgebenden Augenhintergrunde deutlich ab durch eine hellere Färbung, welche bei Tageslicht als ein helles gelbroth erscheint. Bei künstlicher Beleuchtung geht der gelbe Farbenton verloren, während der rothe sichtbar bleibt; der Sehnerv erscheint daher weisslich mit einer Beimischung von Roth. Der Reichthum des intraocularen Sehnervenendes an capillaren Blutgefässen, erklärt das Vorhandensein dieses röthlichen Farbentons.

Als Begrenzung des Sehnerven macht sich gewöhnlich eine mehr oder weniger breite, weisse Linie bemerklich, welche in der Regel am temporalen Umfange am deutlichsten ist, und manchmal den ganzen Sehnerven ringförmig umgiebt. Die anatomische Begründung dieser Erscheinung ist darin zu suchen, dass zwischen der inneren Nervenscheide und dem Rande des foramen Choroideae ein mehr oder weniger breiter Streifen von Scleralgewebe durch die Retina hindurchschimmert. Die Breite dieses Scleralstreifens ist übrigens individuell sehr verschieden. Gewöhnlich ist er eben erkennbar; wenn er der Breite einer Retinalgefässes gleichkommt, ist er schon verhältnissmässig breit; noch ausgedehntere Scleralstreifen gehen ganz allmählig in das ophthalmoscopische Bild der bei Myopie den Sehnerven umgebenden weissen Sichel über (vergl. pag. 32).

Der Rand des foramen Choroideae bildet manchmal einen dunkeln den Sehnerven umgebenden Pigmentring, häufig aber bleibt dieser Ring unvollständig und wird nur durch einzelne, meistens am temporalen Sehnerven-Umfange am dichtesten stehende, kleine Pigmentflecke angedeutet.

Der intraoculare Sehnerven-Querschnitt zeigt gewöhnlich im Centrum eine kleine Vertiefung, welche unter Umständen eine nicht unerhebliche Grösse erreicht.

Da die im Sehnervenstamme zusammengehaltenen Nervenfaserbündel, am intraocularen Ende angelangt, sich nothwendiger Weise

umbiegen müssen, um die Nervenfaserschicht der Retina zu bilden, so ist schon dadurch das Zustandekommen einer kleinen trichterförmigen Vertiefung bedingt, welche stets dicht neben der centralen Gefässpforte, und zwar an der temporalen Seite derselben gelegen ist. Ophthalmoscopisch erscheint diese Vertiefung zunächst als ein hellerer Fleck, dessen Grösse sehr erheblichen, individuellen Schwankungen unterliegt, fast immer aber ausgedehnt genug ist, um die characteristische Zeichnung der lamina cribrosa in seiner Tiefe erkennen lassen. Bei hinreichender Vergrösserung, am besten im aufrechten Bild, oder im umgekehrten mit convex 3—$3\frac{1}{2}$, erkennt man das Bindegewebsgeflecht derselben als ein glänzend weisses Netzwerk, dessen von den Nervenfaserbündeln ausgefüllte Maschen sich als hellgraue Pünktchen darstellen. Die Form dieser Pünktchen ist rundlich oder oval, je nachdem die Nervenbündel sich rechtwinklig umbiegen, oder mehr in schiefer Richtung zu Tage treten.

Es ist beim ophthalmoscopischen Bild der lamina cribrosa zu beachten, dass jeder Querschnitt des Sehnerven, nicht bloss der natürliche seines intraocularen Endes, das Ansehen einer siebförmig durchbrochenen Platte darbietet. Gleichviel also, in welche Tiefe wir ophthalmoscopisch in den Sehnerven hineinsehen könnten, überall würden wir das Bild der lamina cribrosa wiederfinden.

Vom anatomischen Standpunkt aus dagegen, und das ist der Punkt, welcher hier der Beachtung empfohlen werden sollte, pflegt man nur jenen Theil des Sehnerven als lamina cribrosa zu bezeichnen, in welchem eine innige Gewebsverbindung zwischen demselben und der Sclera stattfindet. Fasern des Scleralgewebes gehen quer durch den Sehnerven hindurch. und Bindegewebszüge aus dem Sehnerven biegen in die Sclera über. Nach vorn wird diese Stelle durch eine, im Niveau der Choroidea gelegene, schwach concave Linie begrenzt, nach rückwärts erstreckt sie sich etwa bis zur Mitte des Dickendurchmessers der Sclera. Im Längsschnitte des Sehnerven tritt diese Stelle auch noch dadurch besonders deutlich hervor, dass an ihrer hinteren Grenze die Sehnervenfasern ihre Myelinscheiden verlieren, um als feine blasse Bündel das Bindegewebsnetz der lamina cribrosa zu durchziehen.

Niveaudifferenzen im intraocularen Sehnervenende können, wie H. Müller*) nachgewiesen hat, herbeigeführt werden durch das Verhalten der äussern Schichten der Retina, d. h. aller jener Schichten, welche nach aussen von den Nervenfasern liegen. Erstrecken sich dieselben bis dicht an den Sehnerven heran, so müssen die Nervenfasern, an den äussern Schichten vorbei, steil aufsteigen, und sich

*) Arch. f. Ophthalm. IV. 2.

dann rasch umbiegen, wodurch die centrale Grube verengt wird. Nehmen dagegen die äusseren Schichten, von der Sehnervengrenze angefangen, nur allmählig an Mächtigkeit zu, um erst in einiger Entfernung ihre ganze Dicke zu erreichen, so werden sich auch die Nervenfasern sanfter und allmähliger umbiegen müssen, und die centrale Vertiefung wird dadurch breiter und tiefer, so dass die lamina cribrosa in ihrem Grunde sichtbar wird. Diese kleine Grube liegt, wie erwähnt, stets an der temporalen Seite der Gefässstämme, und deshalb auch dem temporalen Umfange des Sehnerven näher als dem medialen.

Hiermit in Zusammenhang steht ein Umstand, auf welchen ebenfalls bereits H. Müller aufmerksam gemacht hat, dass nämlich öfters die Masse der Nervenfasern, welche über den Rand der Eintrittsstelle weggeht, nicht überall gleich, sondern in der Richtung des gelben Fleckes geringer ist, als im übrigen Umfange. Fig. 42 zeigt den Längsschnitt eines Sehnerven, an welchem die in Rede stehende Niveaudifferenz deutlich zu sehen ist.

Fig. 42.

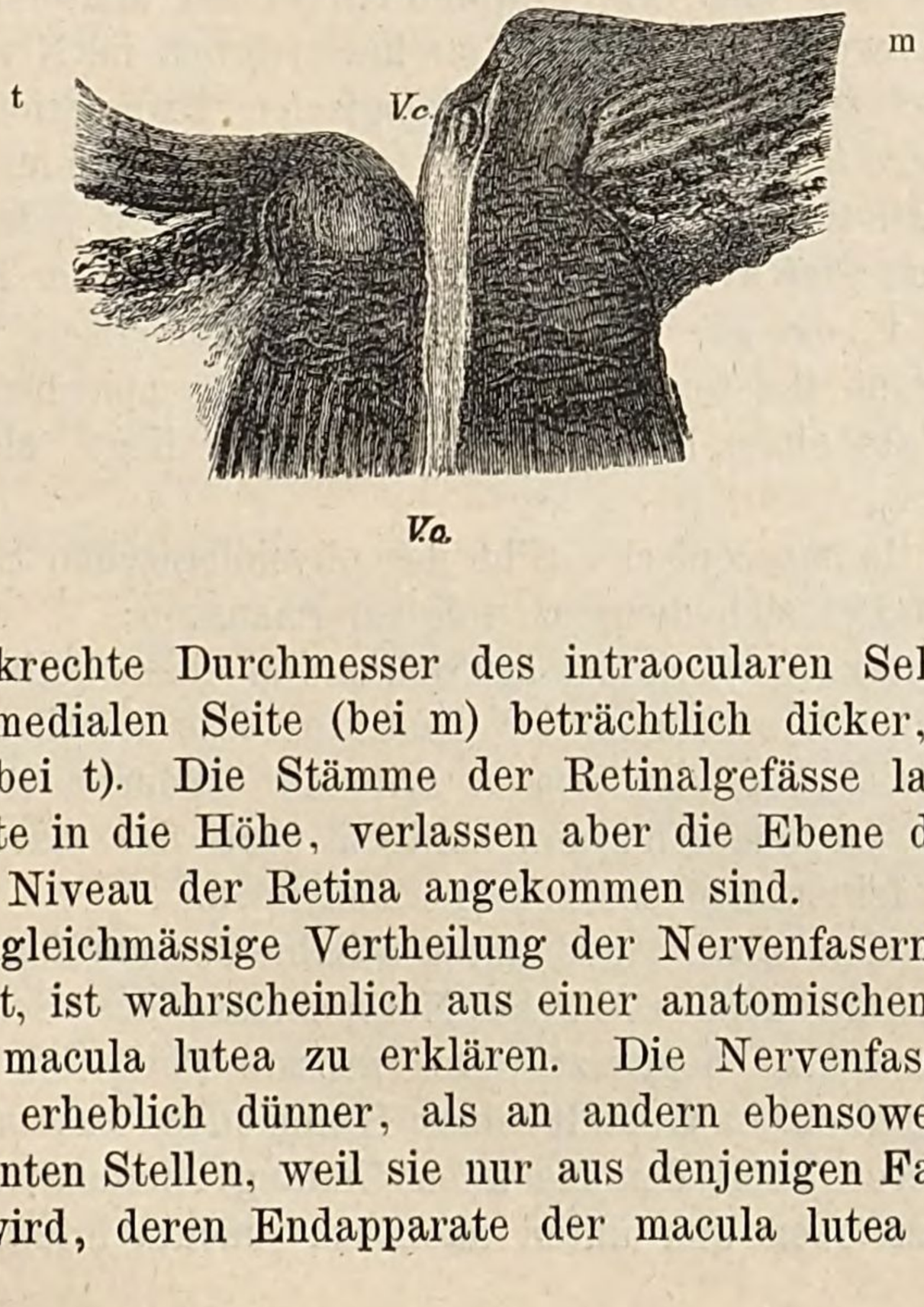

Der senkrechte Durchmesser des intraocularen Sehnervenendes ist bei der medialen Seite (bei m) beträchtlich dicker, als an der temporalen (bei t). Die Stämme der Retinalgefässe laufen an der medialen Seite in die Höhe, verlassen aber die Ebene des Schnittes bevor sie im Niveau der Retina angekommen sind.

Diese ungleichmässige Vertheilung der Nervenfasern im Sehnervenquerschnitt, ist wahrscheinlich aus einer anatomischen Eigenthümlichkeit der macula lutea zu erklären. Die Nervenfaserschicht ist dort nämlich erheblich dünner, als an andern ebensoweit vom Sehnerven entfernten Stellen, weil sie nur aus denjenigen Fasern zusammengesetzt wird, deren Endapparate der macula lutea selbst ange-

hören, während die für die Peripherie der Retina bestimmten Fasern, das Gebiet derselben bogenförmig umgehen. Es liegt nun die Vermuthung nahe, dass in einzelnen Fällen schon im Sehnerven selbst die für die temporale Hälfte der Retina bestimmten Nervenfasern so angeordnet sein könnten, dass sie der Gegend der macula lutea von vornherein möglichst fern bleiben. Den temporalen Sehnervenumfang überschreiten dann hauptsächlich nur diejenigen Nervenfasern, welche in der macula lutea selbst endigen, während die ganze übrige Nervenmasse am medialen, obern und untern Theile des Sehnerven zusammengedrängt ist.

Die Nervenfasern, welche der temporalen Peripherie der Retina angehören, also das excentrische Sehen im medialen Theile des Gesichtsfeldes vermitteln, werden dann an der oberen und unteren Peripherie des Sehnerven zu suchen sein.

Als physiologische Excavation pflegt man die eben besprochene Niveaudifferenz im Sehnerven nur dann zu bezeichnen, wenn der Boden der centralen Vertiefung merklich jenseits des Niveau's der Choroidea gelegen ist.

Während wir also wie gewöhnlich bei der anatomischen Untersuchung die vordere Grenze der lamina cribrosa im Niveau der Choroidea finden, zeigt uns bei physiologischer Excavation der Augenspiegel, die so characteristische Zeichnung der lamina cribrosa an einer erheblich tiefer gelegenen Stelle — weil eben jeder Querschnitt des Sehnerven, gleichviel in welcher Entfernung von der Retina, dieses Bild liefert. Es ist gar keine Seltenheit physiologische Excavationen zu sehen, deren tiefster Grund der ophthalmoscopischen Berechnung nach, mehr als einen halben Millimeter tiefer liegt, als das Niveau der Choroidea.

Das ophthalmoscopische Bild der physiologischen Sehnerven-Excavation gestaltet sich demnach folgendermaassen:

Man sieht im Querschnitt des Sehnerven einen hellen Fleck, welcher neben den Ursprüngen der Centralgefässe deutlich die characteristische Zeichnung der lamina cribrosa erkennen lässt, und auf dessen hellen Grunde sich die wenigen nach der macula lutea hin verlaufenden feinen Gefässe scharf abzeichnen.

Am medialen, oberen und unteren Sehnervenumfang ist der helle Fleck gegen die grau-röthliche Nervenmasse des Sehnerven mehr oder weniger scharf begrenzt. Der grösste Theil der Nervenfasern zeigt sich nämlich in Gestalt eines Halbmondes zusammengedrängt, dessen mittlerer Theil den medialen Umfang einnimmt, während die beiden Hörner oben und unten nach der macula lutea hin gerichtet

sind. Diese halbmondförmig angeordnete Nervenmasse sieht man nun vom Grunde der lamina cribrosa aus steil aufsteigen, und im Niveau der Retina scharf umbiegen.

Denselben Verlauf wie die Nervenfasern nehmen auch die in ihnen enthaltenen Gefässstämme. Stets steigen dieselben an der medialen Wand der Nervenfaserschicht in die Höhe, einfach deswegen, weil sie im intraocularen Sehnervenende die Richtung beibehalten, welcher sie im orbitalen Theile des Sehnerven folgten, und weil ihre Hauptäste vorwiegend in der medialen Hälfte des Sehnervenumfanges auf die Retina übergehen.

Verfolgt man die Retinalgefässe von der Peripherie aus nach dem Sehnerven hin, so sieht man sie, am Rande der Excavation angelangt, hakenförmig umbiegen. Der Theil der Gefässe, welcher an der medialen Wand der Excavation herabsteigt, ist bis dahin, wo er in der lamina cribrosa verschwindet nur in perspectivischer Verkürzung, oder auch garnicht sichtbar.

Die Einsenkung der physiologischen Excavation geschieht manchmal ziemlich allmählig; in andern Fällen ist ihr Rand besonders im medialen, oberen und unteren Umfang äusserst scharf, manchmal sogar überhängend, und steil abfallend. Nirgends aber, und dies ist ein Punkt von grosser diagnostischer Wichtigkeit, fällt der Rand der physiologischen Excavation mit dem Rande des Sehnerven selbst zusammen. Am medialen Umfang ist dies wegen der Breite und Deutlichkeit der Nervenfaserschicht leicht zu constatiren; schwieriger an der dem gelben Fleck zugekehrten Seite, denn hier ist häufig überhaupt kein scharf begrenzter Excavationsrand vorhanden. Die Wandung der physiologischen Excavation zeigt hier meistens einen ziemlich sanften Abfall, die Oberfläche des Sehnerven erhebt sich allmähliger auf das Niveau der Retina, aber sie erreicht dasselbe immer schon vor dem Rande des Sehnerven.

Die Diagnose der physiologischen Sehnervenexcavation stützt sich auf diejenigen ophthalmoscopischen Hülfsmittel, durch welche wir, sowohl im umgekehrten als im aufrechten Bild, das Vorhandensein von Niveaudifferenzen im Augenhintergrund nachweisen können. Bei der Untersuchung im umgekehrten Bild fällt das Hauptgewicht auf die sogenannte parallactische Verschiebung, welche das ophthalmoscopische Bild durch Bewegungen des Convexglases erleidet. Das zu Grunde liegende optische Princip wird durch Fig. 43 erläutert.

Liegen nämlich die Punkte *a* und *b* in der Sehlinie des Beobachters, ist *c* der optische Mittelpunkt des Convexglases und befinden sich die Punkte *a* und *b* jenseits der Brennweite desselben, so werden *a'* und *b'* die reellen umgekehrten Bilder dieser Punkte darstellen.

Bewegen wir jetzt, bei unveränderter Richtung der Sehlinie, das Convexglas so, dass sich sein optischer Mittelpunkt in c' befindet, so wird das Bild des Punktes a auf der Linie ac' beispielsweise in a'', das des Punktes b auf der Linie bc' z. B. in b'' entworfen.

Fig. 43.

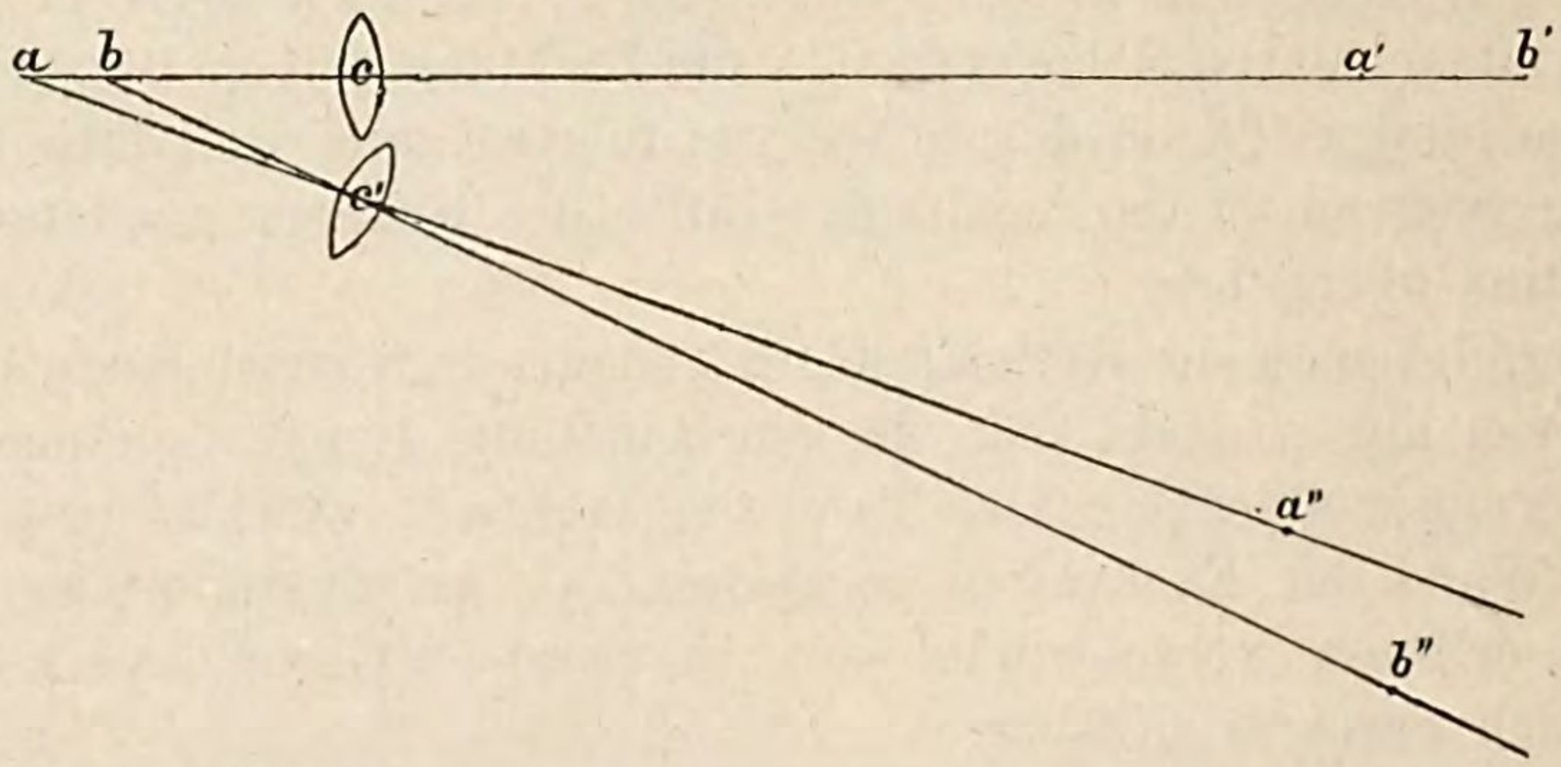

Das Bild des Punktes b hat sich also weiter von unserer Sehlinie entfernt, als das des Punktes a.

Durch die Bewegung des Convexglases erfährt demnach das Bild eines weiter nach vorn gelegenen Punktes, stets eine stärkere Verschiebung als das eines dahinter befindlichen.

Führt man nun, bei der Untersuchung im umgekehrten Bild, leichte Bewegungen des Convexglases aus, so sieht man den ganzen scharfen Rand der physiologischen Excavation sich über der lamina cribosa verschieben. Noch besser ist es, wenn man die Umbiegungsstelle eines Retinalgefässes am Rande der Grube fixirt, und nun Bewegungen des Convexglases rechtwinklig auf den Verlauf des Gefässes ausführt. Das fixirte Gefäss zeigt dann am Excavationsrande eine stärkere Verschiebung als auf dem dicht daneben gelegenen Theil der lamina cribrosa.

Bei der Untersuchung im aufrechten Bild beruht die Diagnose der Niveaudifferenzen im Augenhintergrunde auf denselben Gesetzen, welche wir pag. 94 besprochen haben. Ist z. B. das Auge emmetropisch gebaut, so dass man die Ebene der Retina im aufrechten Bilde ohne Correctionsgläser scharf und deutlich sehen kann, so gebraucht man, um den Grund einer physiologischen Excavation ebenso deutlich zu sehen, Concavgläser deren Brennweite um so kürzer sein muss, je tiefer die Excavation.

Unter Voraussetzung völliger Accommodationsruhe beider Augen, des untersuchten sowohl als des zu untersuchenden, ist für die Ebene der Retina stets ein anderes Correctionsglas nöthig, als für die Tiefe

der Excavation, und aus der Differenz dieser Gläser lässt sich die Tiefe der Excavation berechnen. Man kann diesen Berechnungen dasselbe Verfahren zu Grunde legen, von welchem wir pag. 100 Gebrauch gemacht haben, indessen in Berücksichtigung aller kaum zu vermeidenden Fehlerquellen, ist die practische Verwendbarkeit dieser Berechnungen eine ziemlich beschränkte.

Die Ursprungsstelle der Centralgefässe liegt ungefähr in der Mitte des Sehnervenquerschnitts, gewöhnlich etwas medialwärts. Die Hauptäste der Retinalgefässe verlaufen zunächst vorwiegend nach oben und unten; nur zwei feine Gefässe schlagen sofort die Richtung nach der macula lutea ein. Manchmal zweigen sich dieselben schon tiefer im Sehnerven von den Gefässstämmen ab, um hart am temporalen Rande des Nerven aufzutauchen. Ueberhaupt hängen die meisten an sich unerheblichen individuellen Verschiedenheiten in der Anordnung der Gefässe grösstentheils davon ab, ob die ersten Theilungsstellen derselben sichtbar sind oder nicht.

An den grösseren Stämmen der Retinalgefässe sind die Arterien leicht von den Venen zu unterscheiden. Die Arterien zeichnen sich durch ihre hellrothe Farbe aus, die Venen sind dunkler und häufig auch etwas breiter; erstere ferner verlaufen gewöhnlich gestreckter als die Venen, welche manchmal sogar unter ganz physiologischen Verhältnissen in auffallender Weise geschlängelt sind. Die grösseren Retinalgefässe zeigen in ihrer Längsaxe einen hellen Streifen, den Reflex der cylindrischen Gefässwand, welcher ebenfalls bei den Arterien glänzender hervortritt als bei den Venen. In manchen Fällen macht sich auch unter physiologischen Verhältnissen die Adventialschicht der Gefässwandung bemerklich; man erkennt nämlich einen die Contouren der Hauptgefässstämme, der Arterien sowohl als der Venen, begleitenden mattweissen Streifen, welcher gewöhnlich im aufrechten Bilde am deutlichsten sichtbar ist, aber nur selten bis jenseits der Sehnervengrenzen in das Gebiet der Retina verfolgt werden kann.

Ein bemerkenswerthes physiologisches Phänomen ist der häufig vorhandene, aber nicht immer leicht wahrnehmbare Venenpuls. An einem oder dem andern der grössten Venenstämme, dort wo sie einigermaassen zugespitzt, sich in die Tiefe des Sehnerven einsenken, oder überhaupt an Stellen, wo sie eine scharfe Knickung erfahren, z. B. bei physiologischer Excavation am Rande derselben, sieht man ein kurzes Stück der Venen in regelmässigem Rythmus bald collabiren und blutleer werden, bald stark mit Blut sich anfüllen. Die Verengerung beginnt schon vor dem Eintritt des Radialpulses am

centralen Theil der Vene, und erstreckt sich nur selten bis zur Grenze des Sehnerven, niemals darüber hinaus bis in das Gebiet der Netzhaut hinein. Die Erweiterung schreitet rasch von der Peripherie nach der Ursprungsstelle der Vene fort, und folgt unmittelbar auf den Radialpuls. Dem Maximum der Erweiterung folgt eine kurze Pause, worauf der Ablauf des Phänomens von Neuem vor sich geht.

Die Erscheinung erklärt sich nach Donders*) auf folgende Weise: Der erhöhte Druck mit welchem das Blut in die Arterien einströmt, wird ehe er sich noch durch die Capillaren bis in die Venen fortgepflanzt hat, zum Theil auf den Glaskörper übertragen. Da nun der Blutdruck in den Venen von den Capillaren nach dem Herzen hin abnimmt, so wird der gesteigerte Glaskörperdruck gerade in den Hauptstämmen, da wo sie das Innere des Auges verlassen, den geringsten Widerstand finden. Diese Stelle der Vene wird daher comprimirt, und ihr Inhalt rasch nach aussen entleert, während das ununterbrochen von den Capillaren nachströmende Blut vor der comprimirten Stelle sich aufstaut. Sobald nach Beendigung der Herzsystole die Drucksteigerung in den Arterien, und die davon abhängige im Glaskörper vorübergeht, hört auch die Compression der Venen auf und fliesst das aufgestaute Blut nun mit grosser Geschwindigkeit ab. Steigert man den intraocularen Druck durch leichtes Auflegen eines Fingers auf das Auge, so lässt sich der Venenpuls, wenn er nicht vorhanden ist, hervorrufen, oder wenn vorhanden, deutlicher machen.

Auch in den Arterien kommen, wie zuerst E. v. Jaeger**) nachgewiesen hat, Pulsationsphänome vor. Die auffallendste und am längsten bekannte Erscheinung dieser Art ist der sogenannte Arterienpuls, der art. cetralis retinae. Er macht sich bemerklich durch ein stossweises Vordringen der rothen Blutsäule im Arterienstamm, zur Zeit der Herzsystole, während der Herzdiastole dagegen erscheint der pulsirende Arterienstamm blutleer. Das Phänomen überschreitet niemals den Querschnitt des Sehnerven und ist nur selten bis zur ersten Theilungsstelle des Arterienastes zu verfolgen.

Dieser Arterienpuls tritt immer nur dann ein, wenn der Glaskörperdruck höher wird, als der Seitendruck in den Arterien, so dass nur durch die plötzliche Steigerung des arteriellen Druckes während der Herzsystole Blut in die Arterien eindringen kann.

Auch an normalen Augen kann man die Erscheinungen des Arterienpulses jederzeit wahrnehmen, da sich derselbe stets provociren

---

*) Arch. f. Ophth. B. I. 2. pag. 75.

**) Wiener med. Wochenschrift 1854. Nr. 3—5.

lässt, durch einen stetig zunehmenden Druck des Fingers auf die Aussenfläche des Auges. Man sieht dabei zunächst die Gefässe sich mehr und mehr verengern, bald kommt nun auch, ohne dass der Druck im mindesten unangenehm ist, der Puls zum Vorschein. Die Arterien werden bei der Diastole des Herzens blutleer, und bei jeder Systole sieht man das Blut mit grosser Schnelligkeit wieder eindringen. Bei diesem mässigen Grade der Drucksteigerung nimmt die Blutleere etwa $\frac{1}{3}$, die Füllung $\frac{2}{3}$ des ganzen Rythmus ein. Die Venen sind dann, ganz besonders in und auf dem Sehnerven, sehr arm an Blut, und zeigen nur selten Pulsationen. Ist ausnahmsweise ein gleichzeitiger Venenpuls sichtbar, so fällt die Ausdehnung der Venen zusammen mit der Verengerung der Arterien.

Bei noch höherer Drucksteigerung wird die Diastole der Arterien immer kürzer, und zeigt sich, schnell vorübergehend, nur noch auf einen Augenblick im Höhenpunkt der das Arteriensystem durcheilenden positiven Welle. Hierbei erfolgt nun die Ausdehnung der Venen und der Ausfluss von Blut gleichzeitig mit der Ausdehnung der Arterien. Es scheint also, dass sich bei so starkem Druck die positive Welle mit grosser Schnelligkeit in die Venen fortsetzt, wodurch das Blut beinahe gleichzeitig durch die Arterien ein, und durch die Venen ausströmt.

Beim stärksten Druck endlich, der gleichwohl für das Auge noch kaum schmerzhaft ist, hört jede Blutbewegung auf; auch die positive Blutwelle ist nicht mehr im Stande, den Druck der auf die äussere Fläche der Arterien ausgeübt wird zu überwinden.

Gleichzeitig mit diesen circulatorischen Veränderungen erfolgt bei allmählig zunehmenden Druck mit dem Finger auf die äussere Seite des Augapfels, eine Verdunklung des Gesichtsfeldes. Die Gegenstände erscheinen anfänglich noch schattenhaft, um bei noch stärkeren Druck bald gänzlich zu verschwinden. Diese Verdunklung erfolgt bereits wenige Secunden nach dem Erscheinen des Arterienpulses, ist also dem gestörten Blutlauf und dem hierdurch wieder gestörten Stoffwechsel zuzuschreiben, woraus, wie Donders*) bemerkt, deutlich genug zu folgen scheint, dass bereits in der Netzhaut das physikalische Moment des Lichtes in ein chemisches verwandelt wird. Beim Aufhören des Druckes verschwindet die Sehstörung fast unmittelbar, nach einigen Secunden bemerkt man nichts mehr davon.

Ein spontan auftretender Arterienpuls beweist also stets ein Missverhältniss zwischen dem Blutdruck in den Arterien und dem intraocularen Druck.

---

*) Arch. f. Ophth. I. 2. pag. 101.

In den meisten Fällen findet er seine Begründung in der abnormen Drucksteigerung, welche das Glaucom characterisirt. Nur selten kommt der umgekehrte Fall vor, nämlich eine Herabsetzung des arteriellen Druckes um so viel, dass er selbst einem normalen Glarkörperdruck gegenüber zu schwach wird.

Dies kann herbeigeführt werden durch mechanische Circulationshindernisse, welche die Strömung in der arteria centralis retinae beeinträchtigen, z. B. intraorbitale Tumoren oder entzündliche Schwellung des Sehnerven*), oder durch eine Schwächung der Herzaction, wie sie z. B. Ohnmachtsanfällen vorausgeht.**)

Das stossweise Entströmen des Blutes, der Wechsel zwischen völliger oder fast völliger Blutleere und Blutfülle giebt dem Arterienpuls ein durchaus pathologisches Gepräge, doch kommen an der art. centralis retinae auch andere Pulsphänomene vor, welche dem physiologischen Typus näher stehen. Quincke***) hat zuerst darauf aufmerksam gemacht, dass bei Aortenklappen-Insufficienz eine mit der Herzsystole zusammenfallende stärkere Füllung der Retinalarterien weit über die Grenzen des Sehnerven hinaus sichtbar wird. Man sieht sowohl beim Anschwellen ein eigentliches Dickwerden des ganzen Gefässes, als auch eine Verlängerung der Arterien, die ihren Ausdruck findet in einer stärkeren Krümmung derselben, besonders da, wo sie überhaupt gekrümmt sind. O. Becker†), welcher diese Thatsachen in einer Reihe von Fällen von Aortenklappen-Insufficienz bestätigt fand, beobachtete gleichzeitig in einigen ganz gesunden Augen nicht herzkranker Personen ganz unzweifelhafte rythmische Anschwellungen und Locomotionen an den Arterien auf der Papille und der Retina. Auch die von Quincke constatirte Beobachtung, dass bei Aortenklappen-Insufficienz, analog zu dem an den Fingernägeln sichtbarem Capillarpuls ein gleichmässiges systolisches Erröthen und diastolisches Erblassen des Sehnerven im aufrechten Bilde sichtbar werden kann, wird von Becker bestätigt.

Die Retina ist im Normalzustand in hohem Grade durchsichtig, reflectirt also auch nur wenig Licht. Je heller die Choroidea gefärbt ist, je mehr Licht also von dieser und von der Sclera reflectirt wird, um so weniger sichtbar wird der schwache Reflex der Retina. Ist aber die Choroidea dunkel pigmentirt, so macht sich auf diesem matten

*) Nur drei Beobachtungen dieser Art liegen vor. Vergl. v. Graefe: Arch. f. Ophth. XII. 2. pag. 131.

**) Eine Beobachtung von Wordsworth. Ophthalm Hosp. Rep. IV. pag. 111.

***) Berl. klin. Wochenschrift 1868 Nr. 34 und 1870 Nr. 21.

†) Arch. f. Ophth. B. XVIII. 1. pag. 206.

und dunkeln Hintergrund das von der Retina selbst reflectirte Licht deutlicher bemerklich, und dies natürlich da am meisten, wo die Retina am dicksten ist, nämlich an der Eintrittsstelle des Sehnerven. Bei geeigneter Beleuchtung, d. h. bei Untersuchung im aufrechten Bild und mittelst eines lichtschwachen Spiegels, oder im umgekehrten Bild mit Benutzung diffusen Tageslichtes, erkennt man neben dem Sehnerven in der Regel die Retina als eine dünne lichtgraue Membran. Diese physiologische Trübung der Retina kann einen so hohen Grad erreichen, dass sie auch bei Lampenbeleuchtung deutlich hervortritt, und die Begrenzungslinien des Sehnerven besonders an seinem medialen Umfang verdeckt, wobei gelegentlich auch einzelne Netzhautgefässe, wenn sie streckenweise hinter der Nervenfaserschicht verlaufen, leicht verschleiert erscheinen.

Der dem gelben Fleck zugekehrte Umfang des Sehnerven bleibt stets frei von dieser Trübung.

Verschieden von diesem Sichtbarwerden der Retinalsubstanz ist ein eigenthümliches Spiegeln der innern Oberfläche der Retina, welches manchmal bei Kindern, seltener bei Erwachsenen, im umgekehrten Bilde auffällt, und in einem grossen Theil der Retina nachweisbar zu sein pflegt.

Es ist dies ein auffallender, ausgebreiteter, glänzender Lichtreflex, welcher mit der Haltung des Spiegels seine Stelle ändert, und gewöhnlich längs der Retinalgefässe am weitesten nach der Peripherie zu verfolgen ist.

Ein sehr eigenthümliches und characteristisches Verhalten zeigt dieses Spiegeln der Retina, wenn es überhaupt vorhanden ist, in der Gegend der macula lutea; hier nämlich schneidet es mit einer scharfen Grenze ab; es fehlt im Bereich der macula lutea gänzlich, oder ist wenigstens bedeutend schwächer. Dieselbe erscheint daher umgeben von einem stark glänzenden Ring, dessen Durchmesser den des Sehnerven um etwas übertrifft, und welcher durch leichte Drehungen des Spiegels nacheinander in seinem ganzen Umfang deutlich gemacht werden kann.

Es scheint am natürlichsten diesen Spiegelreflex auf den Bindegewebsapparat der Retina, und zwar speciell in der Nervenfaserschicht, zu beziehen. Die letztere ist bekanntlich in der Gegend des gelben Fleckes sehr dünn, auch die Müller'schen Radiärfasern, welche sich mit verbreiterten Enden an die limitans interna ansetzen, fehlen in der macula lutea zwar nicht gänzlich, aber sie sind so dünn, dass sie microscopisch nur schwierig nachweisbar sind. Natürlich müssen bei alledem noch gewisse individuelle Eigenthümlichkeiten hinzukommen, welche es verursachen, dass jener Reflex nur ausnahmsweise

so deutlich hervortritt. Auffallend ist, worauf Mauthner aufmerksam gemacht hat, das vollständige Fehlen dieses Spiegelreflexes im aufrechten Bild.

In manchen Fällen, auch in solchen, in welchen der eben erwähnte Spiegelreflex nicht vorhanden ist, markirt sich das Centrum der macula lutea durch seine gesättigt rothe Färbung. Man erkennt die fovea centralis als eine kleine rothe Scheibe deren Centrum manchmal als weisslicher, runder oder mitunter auch hakenförmig gekrümmter Punkt erscheint. Letzterer ist vielleicht nur als ein Lichtreflex aufzufassen, da das Centrum der fovea centralis mehr als ihre schief abgedachten Wandungen im Stande ist, Licht in Richtung der Sehaxe zu spiegeln. Die rothe Färbung der fovea centralis kann, wie die des Augenhintergrundes überhaupt, doch nur auf den Blutgehalt der Choroidea bezogen werden, und dass diese Farbe im Bereiche der fovea centralis mehr dunkelroth erscheint, erklärt sich zum Theil daraus, dass das Choroidalepithel in der Gegend der macula lutea stets durch eine etwas dunklere Färbung sich auszeichnet, weshalb besonders bei hellpigmentirtem Stroma diese Stelle eine gesättigtere rothe Färbung darbietet. Anderntheils tritt diese Färbung deshalb so deutlich hervor, weil die fovea centralis eine umschriebene Einsenkung darstellt, in deren Grunde die Retina viel dünner ist, als an den unmittelbar benachbarten Stellen des gelben Fleckes. Meistentheils sieht man auch in den Fällen, in welchen die fovea centralis ophthalmoscopisch deutlich hervortritt, bei der Untersuchung im umgekehrten Bild und mit Tageslicht, die oben erwähnte leichte physiologische Trübung der Retina bis an die fovea centralis heranreichen, innerhalb derselben aber fehlen. Auch dies beweist, dass die rothe Färbung der Choroidea durch die Retina etwas abgedämpft wird, und nur wegen der Verdünnung derselben, in der fovea centralis so deutlich hervortritt.

Die Untersuchung mit Tageslicht liefert ferner den Beweis, dass die gelbe Färbung der macula lutea lediglich eine Leichenerscheinung ist; zeichnet sich die Retina in der Umgebung der fovea centralis überhaupt durch ihre Färbung aus, so ist es ein lichtes Grau, niemals ein helles Gelb. Unmöglich könnte der ophthalmoscopischen Untersuchung bei Tageslicht, welche alle Farben so deutlich hervortreten lässt, jenes helle Gelb entgehen, wenn es schon bei Lebzeiten vorhanden wäre.

Häufig zeigt die macula lutea keines der eben angeführten Kennzeichen. Sie markirt sich dann nur noch durch ihre Lage, und dadurch, dass in ihrem Umfang die Retinalgefässe spitz zu enden scheinen.

Die Untersuchung der macula lutea ist schwieriger als die aller

andern Theile des Augenhintergrundes, denn erstens contrahirt sich wegen des directen Lichteinfalls auf die empfindlichste Stelle der Retina die Pupille sehr lebhaft, und zweitens verdeckt hier der gar nicht zu vermeidende Hornhautreflex noch ausserdem einen Theil der an sich schon engen Pupille.

Sind die eben auseinander gesetzten optischen Hindernisse, eventuell durch Anwendung von Atropin überwunden, so findet man im aufrechten wie im umgekehrten Bild die macula lutea am leichtesten, wenn man zunächst den Sehnerven aufsucht, und dann von dessen temporalen Rande nach der Peripherie hingeht.

Will man in Fällen in denen die fovea centralis ophthalmoscopisch nicht besonders deutlich hervortritt, gerade diese Gegend genau beobachten, so ist es am zweckmässigsten im aufrechten Bilde, und mit dem lichtschwachen Spiegel zu untersuchen, und den Patienten direct in die vom Spiegel reflectirte Lichtflamme sehen zu lassen.

An der Peripherie ist die Retina so dünn und durchsichtig, dass sie nur am Vorhandensein ihrer Gefässe zu erkennen ist.

Unter pathologischen Verhältnissen, am häufigsten durch Netzhautablösung, können dagegen auch peripherische Theile der Retina, so viel an ihrer Durchsichtigkeit einbüssen, dass sie ophthalmoscopisch deutlich hervortreten.

Die Choroidea übt im Normalzustand, sowohl durch ihre Pigmentirung, als durch ihren reichlichen Blutgehalt einen sehr wesentlichen Einfluss aus auf die Gestaltung des ophthalmoscopischen Bildes, und auf die Farbe des Augenhintergrundes.

Die Retina ist fast vollständig durchsichtig, die Sclera wird von der Choroidea bedeckt, und kann nur durch letztere hindurch beleuchtet und sichtbar werden. Je pigmentreicher die Choroidea ist, um so weniger, je pigmentarmer, um so mehr wird sich die Sclera im ophthalmoscopischen Bild dadurch bemerklich machen, dass sie der Farbe des Augenhintergrundes eine grössere oder geringere Menge weissen Lichtes beimischt.

Aber auch das Aussehen der Choroidea ist, je nach deren Pigmentgehalt wesentlich verschieden.

Von grossem Einfluss ist zunächst das Verhalten des Pigmentepithels; obgleich dasselbe nur aus einer einfachen Zellenschicht besteht, ist es doch in hohem Grade undurchsichtig, und deckt bei normaler Pigmentfüllung seiner Zellen das dahinter gelegene Choroidalstroma fast vollständig. Man kann sich hiervon sehr leicht anatomisch überzeugen, indem man bei schwacher Vergrösserung solche Stellen der Choroidea, welche noch ihren unverletzten Pigmentepithel-

Ueberzug besitzen, mit solchen vergleicht, von denen man denselben entfernt hat.

Die starke Lichtabsorption im Choroidalepithel ist die Ursache, weshalb bei reichlichem Pigmentgehalt desselben vom Choroidalstroma nur wenig zu erkennen ist; man sieht dann die Netzhautgefässe auf einem ziemlich gleichmässig roth gefärbten Hintergrund sich verästeln.

Indessen zeigt doch der Pigmentgehalt der Choroidalepithelien ziemlich erhebliche individuelle Differenzen, wobei aber die Färbung der Epithelialschicht über den ganzen Augenhintergrund, soweit derselbe ophthalmoscopisch sichtbar ist, eine und dieselbe Farbennuance beizubehalten pflegt; nur in der Gegend der macula lutea besitzt das Epithel constant eine dunklere Färbung.

Bei Neugeborenen ist die Farbe des Pigmentepithels stets sehr dunkel, während das Stroma heller gefärbt ist.

In manchen Fällen, besonders bei verhältnissmässig hell pigmentirtem Choroidalstroma, zeigt der Augenhintergrund ein schwach körniges, chagrinirtes Aussehen, welches gewöhnlich in den aequatorialen Theilen am deutlichsten hervortritt. Gewiss ist diese Punktirung, welche übrigens keine pathologische Bedeutung hat, auf die Epithelialschicht der Choroidea zu beziehen, dass man aber, wie Liebreich*) angiebt, im Stande sein sollte, die einzelnen Choroidalepithelien ophthalmoscopisch zu erkennen, ist nicht wahrscheinlich. Setzt man den Flächendurchmesser der einzelnen Zellen mit 0,013 bis 0,016 Mm. in die pag. 99 aufgestellte Berechnung ein, so würden dieselben im aufrechten Bild, in einen Sehwinkel von etwa 3 Winkelminuten eingeschlossen erscheinen.

Nun können allerdings nach Tob. Mayer**) schachbrettartige Figuren unter einem Sehwinkel von nur wenig mehr als zwei Minuten erkannt werden, allein die gleichmässig nebeneinander liegenden Epithelien der Choroidea, sind denn doch, noch dazu bei ophthalmoscopischer Beleuchtung, ein bei weitem ungünstigeres Object.

Ist die Choroidea im Epithel so wohl als im Stroma schwach pigmentirt, so wird ihr Gefässnetz mit grösserer oder geringerer Vollständigkeit sichtbar. Auf dem hellen, durch den reichlichen Blutgehalt der Choroidea, und das vorhandene Pigment blass gelblich roth gefärbten Hintergrund der Sclera treten die Choroidalgefässe bis in ihre feineren Verzweigungen mit ausgezeichneter Deutlichkeit hervor. Ebenso deutlich und mit überraschender Grösse präsentiren sich die die Sclera durchbohrenden Gefässstämme der venae vorticosae. Augen,

---

*) Arch. f. Ophth. IV. 2. pag. 486.

**) Helmholtz Physiologische Optik, pag. 218.

welche an diesem leichten Grad von Albinismus leiden sind gewöhnlich myopisch und nicht ganz scharfsichtig. Höhere Grade von Albinismus, mit vollständigem Pigmentmangel in den Epithel- und Stromazellen sind stets mit Nystagmus verbunden.

Wesentlich anders gestaltet sich das Bild des Augenhintergrundes, wenn das Choroidalstroma reichlich und dunkel pigmentirt ist, während das Epithel pigmentarm und deshalb durchsichtig ist. Hier werden einerseits die grossen in den äussern Schichten liegenden Gefässstämme, anderseits aber auch die feinen Zweige derselben durch Stroma-Pigment verdeckt, während die sichtbar bleibenden Gefässe mittlerer Grösse ein sehr deutliches rothes Netzwerk bilden, dessen Maschen, die sogenannten Intervascularräume, eben wegen der Dunkelheit des Stromapigmentes ein fast schwarzes Aussehen zeigen.

Die Gestalt dieser Intervascularräume variirt je nach der Localität. In den tieferen Theilen des Augenhintergrundes, in der Gegend des Sehnerveneintrittes und der macula lutea, ist das Netz der Choroidalgefässe enger, die Form der Zwischenräume zwischen den Gefässen daher mehr rundlich-eckig. In den aequatorialen Partien verlaufen die Choroidalgefässe mehr in meridionaler Richtung, parallel, und mit weniger zahlreichen Anastomosen neben einander, wodurch die Form der Intervascularräume eine mehr längliche wird.

Manchmal sind diese eben auseinander gesetzten Consequenzen einer reichlichen und dunklen Pigmentirung im Choroidalstroma bei relativ hellerer Pigmentirung des Epithels, in so exquisiter Weise vorhanden, und geben ein vom gewöhnlichen so verschiedenes ophthalmoscopisches Bild, dass Anfänger nicht selten geneigt sind, die als dunkle Flecke auf rothem Grunde erscheinenden Intervascularräume für pathologische Bildungen anzusehen.

Theils die eben besprochenen, von ihrem Ort im Augenhintergrund abhängigen Formdifferenzen dieser dunkeln Intervascularräume, theils die Gleichmässigkeit, mit welcher sich die in Rede stehende eigenthümliche Pigmentirung über den Augenhintergrund verbreitet, genügen vor solchen Irrthümern zu schützen.

Sind dagegen die Gefässe und Intervascularräume der Choroidea an verschiedenen Stellen mit sehr verschiedener Deutlichkeit sichtbar, so hat man Grund, da wo das Choroidalstroma deutlicher hervortritt, eine locale Entfärbung des Epithels anzunehmen.

Natürlich kann auch in einem sehr grossen Bereiche der Choroidea das Epithel sein Pigment aus pathologischen Ursachen verlieren, und dadurch das eben erwähnte ophthalmoscopische Bild zu Stande kommen. Sind gleichzeitig noch andere Veränderungen, z. B. Pigmentirungen in der Retina vorhanden, so wird man über den Vor-

gang nicht zweifelhaft sein. Beim Fehlen anderweitiger ophthalmoscopisch sichtbarer Choroidalveränderungen, kann nur der Umstand, dass dieses ophthalmoscopische Bild sich verhältnissmässig häufig in Verbindung mit bestimmten pathologischen Processen, z. B. mit einer längere Zeit anhaltenden Steigerung des intraocularen Druckes in dunkel pigmentirten Augen vorfindet, für eine pathologische Entfärbung der Choroidalepithelien sprechen.

Krankheiten der Choroidea.

Hyperämie der Choroidea kommt jedenfalls nicht selten vor in Begleitung entzündlicher Vorgänge in der Gefässhaut des Auges, wahrscheinlich auch als ein für sich bestehender chronischer Zustand. Man kann indessen nicht behaupten, dass dieser Zustand sich auf irgend eine Weise mit Sicherheit diagnosticiren liesse. Die ophthalmoscopische Sichtbarkeit der Choroidalgefässe, so wie die Farbe des Augenhintergrundes überhaupt, hängen zunächst ab von der Farbe und Menge des Pigmentes, in den Choroidalepithelien sowohl, als im Stroma; ausserdem aber auch von der Intensität der ophthalmoscopischen Beleuchtung, welche, eine sich gleichbleibende Lichtquelle und vollkommene Durchsichtigkeit der brechenden Medien vorausgesetzt, hauptsächlich durch die Pupillenweite bedingt wird. Die möglichen Combinationen dieser Factoren sind zu zahlreich, als dass man aus dem ophthalmoscopischen Ansehen der Choroidea ohne weiteres Schlüsse, auf einen grösseren oder geringeren Blutgehalt derselben ziehen könnte. Etwas zuverlässiger ist die stärkere Röthung des intraocularen Sehnervenendes, welche als collaterale Hyperämie zu Stande kommen kann, indess auch hieraus lassen sich keine sicheren Schlüsse ableiten.

Ergiebt sich also, dass Hyperämie der Choroidea nicht direct nachgewiesen werden kann, so darf man annehmen, dass das Krankheitsbild, welches man unter diesem Namen entwirft, weniger auf directen und erwiesenen Beobachtungen, als auf ziemlich willkürlichen Constructionen beruhen dürfte.

Cyclitis.

Der ununterbrochene Zusammenhang der Gewebe, welcher zwischen Iris, Ciliarkörper und Choroidea stattfindet, macht es begreiflich, dass die Entzündungsprocesse jener drei Abschnitte der Gefäss-

haut nicht durch scharfe Grenzen von einander geschieden sind. Garnicht selten bleiben nach Iritis Glaskörperopacitäten zurück, welche den Beweis liefern, dass die Entzündung sich keineswegs auf die Iris beschränkte, andererseits sehen wir ophthalmoscopisch nachweisbare acute Choroidalentzündungen sich mit Iritis verbinden, oder es kommt dieselbe im Laufe chronischer Choroiditis allmählig zur Entwicklung.

Gewiss also müssen wir annehmen, dass die Ausbreitung jener Entzündungsprocesse ihren Weg durch den Ciliarkörper nimmt, aber nur sehr selten sind die Veränderungen, welche derselbe erleidet, so erheblich und die Erscheinungen, welche wir direct auf diese Complication beziehen müssen, so ausgeprägt wie bei der pag. 349 geschilderten Form der Irido-Cyclitis.

Noch grössere Schwierigkeiten stellen sich dem Nachweis einer zuerst im Ciliarkörper auftretenden Entzündung entgegen. Der Ciliarkörper ist weder der directen noch der ophthalmoscopischen Anschauung zugänglich, und die Schmerzhaftigkeit bei Berührung ist ein nicht ganz zuverlässiges Symptom. Sehen wir aber z. B. lebhafte Schmerzen zugleich mit starker Injection der subconjunctivalen Gefässe am Hornhautrand auftreten, ohne dass entsprechende Veränderungen in der Iris sichtbar sind, während nach Ablauf der acut entzündlichen Periode Trübungen im vorderen Theil des Glaskörpers ophthalmoscopisch nachweisbar sind, so sind wir gewiss berechtigt den Process als Cyclitis aufzufassen. Häufig tritt übrigens Iritis im weiteren Krankheitsverlaufe hinzu.

In einer andern Reihe von Fällen entwickelt sich, nachdem während einiger Tage mässige Lichtscheu, Schmerzen bei jeder Anstrengung des Auges, Neigung zu tiefer Subconjunctivalinjection und Sehstörung durch leichte Glaskörpertrübung vorausgegangen, ein kleines Hypopyon, als dessen Quelle beim Mangel einer nachweisbaren Erkrankung der Cornea oder der Iris, auch nur der Ciliarkörper betrachtet werden kann. Im weiteren Verlaufe pflegt das Hypopyon wiederholt zu verschwinden und sich wieder zu erneuern, während die Glaskörperopacitäten an Dichtigkeit zunehmen, und eine erhebliche Herabsetzung der Sehschärfe bedingen.

Beide Formen von Cyclitis kommen nur selten vor, sie können auftreten ohne nachweisbare Ursache oder auf traumatische Veranlassung.

Ein lehrreiches Beispiel dafür wie sehr die Krankheiten des Uvealtractus ohne scharfe Grenze in einander übergehen, liefert diejenige Augenentzündung, welche als Nachkrankheit der febris recur-

rens auftritt.*) Die neueren Beobachter bezeichnen dieselbe trotz ihrer im wesentlichen übereinstimmenden Befunde theils als Iridochoroiditis, theils als Cyclitis.

Von den während einer hiesigen Recurrens-Epidemie in der Charité zur Beobachtung gekommenen Fällen, traten die meisten auf nach dem zweiten oder dritten Fieberanfall, welcher dann gewöhnlich auch der letzte war. Fast in der Hälfte der Fälle handelte es sich um einseitige incomplicirte Iritis mässigen Grades; etwa $\frac{1}{3}$ der Patienten zeigte diffuse, punktförmige oder flockige flottirende Glaskörpertrübungen ohne jede Spur von Iritis, überhaupt ohne äusserlich sichtbare Krankheitserscheinungen, während der Rest (etwa $\frac{1}{5}$ der beobachteten Fälle) Iritis mit Glaskörperopacitäten aufwies. In der weit überwiegenden Mehrzahl war nur das eine Auge erkrankt. Im Ganzen zeigte die Erkrankung einen recht milden Verlauf; auch die äusserlich sichtbaren Entzündungserscheinungen waren mässig und steigerten sich nur ganz ausnahmsweise zu chemotischer Schwellung der Conjunctiva. Die Behandlung beschränkte sich demnach auf die Anwendung von Atropin; nur bei dichteren Glaskörpertrübungen wurden Jodkali und diuretische Mittel zu Hülfe genommen. Gleichzeitig wurde natürlich der herabgekommene Kräftezustand der Patienten durch eine roburirende Diät berücksichtigt.

Andere Recurrens-Epidemien scheinen, den vorliegenden Beschreibungen nach, heftigere Erkrankung der Augen zur Folge gehabt zu haben. Lebhafte Injection am Hornhautrand, chemotische Schwellung der Conjunctiva, feine punktförmige Niederschläge auf der hintern Wand der Cornea, Hypopyon, dichte stark reflectirende Glaskörpertrübungen, häufig auch eine abnorme Weichheit des Auges werden als characteristische Erscheinungen aufgeführt. Das Zurückbleiben leichter Schwachsichtigkeit mit hinterer Polarcataract oder Glaskörpertrübungen, oder mit Pigmentveränderungen im vorderen Abschnitt der Choroidea ist beobachtet worden. Erblindung ist selten und wird dann durch die Folgen einer Iritis mit ringförmiger Verwachsung des Pupillarrandes, oder durch Netzhautablösung, ausnahmsweise durch Vereiterung der Cornea herbeigeführt.

Wir haben also hier eine aetiologisch sehr bestimmt definirte Erkrankungsform vor uns, welche an den Uvealtractus gebunden ist,

---

*) Mackenzie: practical treatise London 1854, pag. 598.
Blessig: Compte rendu du Congrès international d'ophthalmologie. Paris 1868.
Estlander: Arch. f. Ophth. XV. 2. pag. 108.
Logetschnikow: Arch. f. Ophth. XVI. 1. pag. 353.
Peltzer: Berliner Klin. Wochenschrift. 1872 Nr. 37.

dort aber bald an dieser, bald an jener Stelle sich vorwiegend localisiren und mit sehr verschiedener Intensität auftreten kann.

Choroiditis.

Als Typus heftigster Choroidal-Entzündung lässt sich die eitrige Choroiditis betrachten. Dieselbe tritt in der Regel auf in Gestalt einer auf alle Theile des Auges ausgebreiteten Entzündung, für welche daher auch die Bezeichnung Panophthalmitis gebräuchlich ist.

Die Lider zeigen sich geschwollen und geröthet, die Conjunctiva in ihrer ganzen Ausdehnung infiltrirt, eitrige Secrete finden sich im Conjunctivalsack, die Cornea ist getrübt, die Iris verfärbt und mit der Linsenkapsel verwachsen, der humor aqueus ist getrübt und enthält häufig einzelne flockige Gerinnungsmassen, oder ein grösseres eitriges Sediment. Das Auge ist in Folge von erheblicher Schwellung der Orbitalgewebe prominent, und seine Beweglichkeit erschwert. Das Sehvermögen geht in kurzer Zeit völlig oder bis auf geringen Lichtschein zu Grunde. Gewöhnlich sind gleich von Anfang an heftige Schmerzen vorhanden, welche während des ganzen Krankheitsverlaufs andauern können, in andern Fällen ist die Schmerzhaftigkeit ziemlich gering.

Nicht selten wird die Krankheit von Erbrechen, in heftigen Fällen auch von Fieber begleitet.

Der im Innern angesammelte Eiter kommt in der Regel zum Durchbruch und zwar, wenn die Cornea gleichfalls durch Eiterung zerstört wurde, durch diese, bleibt die Cornea intact, so erfolgt der Durchbruch durch die Sclera. Auch in weniger intensiven Fällen, in welchen ein Durchbruch des Eiters nach aussen nicht zu Stande kommt, entwickelt sich unter den Zeichen einer chronischen Irido-Choroiditis Trübung der Linse und ein mehr oder weniger hoher Grad von Atrophia bulbi.

Als aetiologische Momente sind besonders traumatische Veranlassungen zu nennen. Verletzungen, unglücklich verlaufende Operationen, fremde Körper im Innern des Auges u. s. w. Denselben Ausgang können auch Hornhautulcerationen mit Vorfall, Einklemmung und eitriger Entzündung der Iris nehmen.

Auch in Augen, welche an chronisch entzündlichen inneren Processen leiden, z. B. Choroiditis oder Netzhautablösung, oder welche einen Cysticercus beherbergen, kann auf geringfügige Veranlassungen hin eitrige Choroiditis zum Ausbruch kommen.

Ein sehr bemerkenswerthes aetiologisches Moment sind ferner

embolische Processe. Am häufigsten ist dies bei puerperalen Erkrankungen der Fall, aber alle Ursachen, welche überhaupt Embolie veranlassen, können auch zu eitriger Choroiditis führen. Auffallend ist es, dass bei embolisches Choroiditis, wenigstens bei der puerperalen Form, nicht so gar selten, beide Augen kurz nacheinander befallen werden.

Der anatomische Befund characterisirt sich als eine hämorrhagisch eitrige Entzündung.

Die Eiterkörperchen im Stroma der Choroidea findet man anfänglich stets am zahlreichsten in der unmittelbaren Nähe der Choriocapillaris; ist die Eiterung profuser, so zeigt sich das ganze Stroma mit grossen Mengen von Eiterkörpern durchsetzt, zwischen welchen die verästelten Pigmentzellen zu einzelnen parallelen, unter einander anastomosirenden Zügen zusammengedrängt verlaufen.

In manchen Fällen wird gleichzeitig mit der Eiterabsonderung das Choroidalstroma durch entzündliche Exsudate zu beträchtlicher Dicke aufgetrieben, so dass es mit einer unebenen hügeligen Oberfläche in das Innere des Bulbus hineinragt.

Die pigmentirten Stromazellen bleiben meistens unverändert, doch kommt fettige Degeneration und Entfärbung derselben vor.

Das Pigmentepithel kann unverändert bleiben, oder stellenweise, oder in seiner ganzen Ausdehnung Veränderungen erfahren, welche sich theils auf die Form, theils auf den Pigmentgehalt der Zellen beziehen. In Folge von Wucherung und Theilungsvorgängen nehmen die Zellen eine unregelmässig zackige Gestalt an, und können endlich in lebhafte Proliferationsprocesse gerathen. Auch fettige Degeneration der Pigmentepithelien, sowie Abstossung derselben von der Oberfläche der Glaslamelle kommt vor.

Ciliarkörper und Iris betheiligen sich frühzeitig an dem entzündlichen Process, welcher später auch hier einen eitrigen Character annimmt.

Die Retina wird schon sehr bald in Mitleidenschaft gezogen. H. Meckel*) constatirte schon am zweiten Tage der Entzündung eine vollständige Erweichung derselben an der dem choroidalen Entzündungsherd entsprechenden Stelle, ferner hämorrhagisch eitrige Retinitis in der Umgebung des Sehnerven und der macula lutea, so wie festere Verklebung zwischen Retina und Choroidea durch ein fibrinöses Exsudat, zugleich mit einzelnen circumscripten Ablösungen der Netzhaut durch blutig wässrige Flüssigkeit.

Eignen Untersuchungen nach kann ich das Vorkommen hämorrhagisch eitriger Retinitis als Folgezustand eitriger Choroiditis bestä-

---

*) Annalen der Charité Krankenhauses B. V. pag. 276.

tigen, doch ist zu erwähnen, dass gerade bei den von H. Meckel untersuchten puerperalen Formen auch die Retinitis, wie einige Fälle von Virchow*) beweisen, durch gleichzeitige Embolie der Netzhautgefässe bedingt sein kann.

Im späteren Verlauf erfolgt meistens totale Netzhautablösung, und das zwischen Netzhaut und Choroidea angesammelte Exsudat ist dann nicht selten ebenfalls eitriger Natur.

Im Glaskörper fand H. Meckel Eiterkörperchen und Wucherungen der zelligen Elemente. Die schon in den ersten Tagen der Erkrankung im Glaskörper nachweisbaren Nebelwölkchen, welche sich aus unmessbar feinen Körnchen und zahllosen aus winklig zusammenstossenden Gliedern bestehenden Fasern zusammengesetzt zeigen, betrachtete er, wahrscheinlich mit Recht, als postmortale Gerinnungen.

Die Sclerotica zeigt sich, abgesehen von einzelnen Hämorrhagien auf ihrer innern oder äussern Oberfläche, Anfangs unverändert, später aber wird sie verdickt; H. Meckel constatirte eine beginnende Verdickung schon am elften Tage der Choroiditis.

Eine einmal zum Ausbruch gekommene Panophthalmitis lässt sich in ihrem Verlauf nicht aufhalten; die Therapie hat daher nur die Aufgabe den Zustand erträglich zu machen, und die Schmerzen zu mildern. Opiate, Morphiuminjectionen in die Schläfengegend, warme Kataplasmen auf das Auge sind die gebräuchlichsten Mittel.

Ein besonderes Interesse nimmt wegen ihrer Beziehung zur Meningitis eine Form von Iridochoroiditis in Anspruch, welche meistens in den ersten Tagen oder Wochen jener Krankheit auftritt. Am häufigsten ist es die Meningitis cerebro-spinalis**) welche zu dieser traurigen Complication Veranlassung giebt. Unter anfänglich geringen, manchmal gleich von vornherein unter heftigen Reizerscheinungen, entwickelt sich Iritis mit sofortiger Verwachsung des Pupillarrandes mit der Linsenkapsel, woraus sich denn die üblichen Folgezustände, Vortreibung der Iris-Peripherie u. s. w. ergeben. Häufig sind Exsudate im Pupillargebiet oder Hypopyon vorhanden. Eine frühzeitige Infiltration des Glaskörpers verursacht, wenn das Pupillar-

---

*) Arch. f. patholog. Anatomie B. X, pag. 181.
Gesammelte Abhandlungen pag. 719.

**) Salomon: Berl. Klin. Wochenschrift 1864, Nr. 33.
Knapp: Centrallblatt für die med. Wissenschaften 1865, Nr. 33.
Kreitmeier: Aerztliches Intelligenzblatt für Baiern 1865, Nr. 21 und 22.
Jos. Jacobi: Arch. f. Ophth. XI. 3. pag. 157.
Schirmer: Klin. Monatsbl. f. Augenh. 1865, pag. 275.

gebiet durchsichtig ist, einen hellen Reflex aus dem Augenhintergrund. Netzhautablösungen und Atrophia bulbi sind der gewöhnliche Ausgang; nur selten verläuft die Krankheit ohne wesentliche Beeinträchtigung des Sehvermögens und mit Hinterlassung weniger iritischer Verwachsungen.

Als anderweitige mit Meningitis zusammenhängende Sehstörungen sind zu erwähnen: Neuro-Retinitis, Augenmuskel-Lähmungen, und Schwachsichtigkeit als directe Folge der Meningitis.

Der Zusammenhang zwischen der Meningitis und den Erkrankungen des Auges lässt sich mit grosser Wahrscheinlichkeit durch die von Schwalbe*) nachgewiesene directe Verbindung zwischen dem arachnoidalen Lymphraum und den Lymphräumen des Auges erklären.

Acute Iridochoroiditis ist manchmal Folge von Verletzungen. Traumatische Choroiditis nimmt zwar meistens früher oder später den Character der Panophthalmitis an, manchmal aber erfolgt unter den Erscheinungen einer äusserst heftigen Iritis, intensive Glaskörpertrübung, Netzhautablösung und Atrophie des Auges.

Noch seltener kommt acute Iridochoroiditis ohne nachweisbare Ursache in vorher gesunden Augen vor. Zu den Zeichen intensivster acuter Iritis, mit oder ohne eitrige und fibrinöse Exsudation in die vordere Kammer, gesellt sich bald eine diffuse oder flockige Trübung des Glaskörpers mit erheblicher Herabsetzung des Sehvermögens. Kräftige Antiphlogose und schnelle Mercurialisation sind die üblichen therapeutischen Hülfsmittel. Dobrowolski**) beobachtete in zwei derartigen Fällen eine günstige Wirkung von wiederholten Punctionen der vorderen Kammer.

Ebenso wie chronische Iridochoroiditis aus Iritis mit ringförmiger Verwachsung des Pupillarrandes hervorgehen kann, kommt auch der umgekehrte Entwicklungsgang vor, indem zu chronischer Choroiditis sich Iritis hinzugesellt. Man wird diese Entstehungsweise annehmen können, wenn bei noch theilweise freiem Pupillarrand erhebliche Veränderungen im Glaskörper, oder in den innern Augenhäuten ophthalmoscopisch nachweisbar, oder aus dem Verhalten des Sehvermögens zu entnehmen sind.

Sind derartig ganz oder nahezu erblindete Augen der Sitz heftiger Schmerzen, so zeigt manchmal die Einträuflung einer Morphium-Lösung (von $\frac{1}{2}$ bis 1 pCt.) eine entschieden schmerzstillende Wirkung.

---

*) Untersuchung über d. Lymphbahnen d. Auges. M. Schultze's Arch. B. VI. 1870.
**) Klin. Monatsbl. 1868. pag. 239.

Die unmittelbare locale Wirkung des Morphium ist allerdings irritirend, doch pflegen diese Erscheinungen sehr bald vorüberzugehen.

Lange bestehende Iridochoroiditis kann ebensogut wie zu Verkalkung der Linse, auch zu massenhaften Kalkablagerungen auf der Oberfläche der Choroidea, meistens in drusigen Verdickungen der Glaslamelle, oder zu Verknöcherung Anlass geben. Die neugebildete Knochensubstanz entwickelt sich gewöhnlich zwischen Choroidea und Retina, aus fibrösem Bindegewebe, seltener aus Knorpel. Nur ausnahmsweise finden sich Knochenbildungen im Stroma der Choroidea unter der Glaslamelle.

Ihre grösste Mächtigkeit erreichen diese neugebildeten Knochenschalen gewöhnlich am hinteren Umfang der Choroidea, sie umgeben dort die Eintrittsstelle des Sehnerven und werden von der total abgelösten oder strangförmig zusammengedrückten Retina durchbohrt. Stets ist totale Netzhautablösung, meist auch Atrophia bulbi vorhanden. Manchmal erstrecken sich derbe Knochenschalen so weit nach vorn, dass sie durch das Tastgefühl erkannt werden können.

Gewöhnlich unterhalten die Verknöcherungen einen anhaltenden Reizzustand mit heftigen Schmerzanfällen, ja sie können sogar zu sympathischer Affection des andern Auges Veranlassung geben. Sobald daher Erscheinungen auftreten, welche diese Befürchtung nahe legen, ist die Exstirpatio bulbi indicirt.

Eine andere Reihe von Fällen wird theils durch geringfügigere äusserlich sichtbare Veränderungen, theils durch den ophthalmoscopischen Befund als acute Choroiditis characterisirt. Tiefliegende pericorneale Injection, Hyperämie der Iris oder wenig intensive Iritis, häufiger noch jene punktförmigen Trübungen auf der Innenfläche der Descemet'schen Membran, in einigen Fällen auch tiefsitzende Schmerzen im Auge, beweisen die Betheiligung der gesammten Gefässhaut am Entzündungsprocess.

Der eigentliche Entzündungsherd findet sich dann meistens im hinteren Abschnitt der Choroidea. Manchmal z. B. in Gestalt circumscripter, weisslich erscheinender Exsudatmassen, welche einerseits die dahinter gelegene Choroidea bedecken, andererseits die über sie hinwegziehenden Netzhautgefässe um ein weniges über das Niveau der umgebenden Partien erheben. Im späteren Verlauf entwickeln sich nicht selten schwarze Pigmentflecke auf diesen Exsudaten. Gewöhnlich sind gleich von Anfang an intensive Glaskörpertrübungen vorhanden. Letztere können sich im Laufe der Zeit lichten, oder es kann unter Fortdauer eines chronisch entzündlichen Zustandes auch zu Cataractentwicklung kommen.

In einer andern Reihe von Fällen scheint das Choroidalexsudat vorwiegend seröser Natur zu sein, und eine Infiltration der Retina zu verursachen.

Man findet anfänglich eine ziemlich intensive weissliche Retinaltrübung, welche vorwiegend die äussern Schichten der Retina einzunehmen scheint, da man auf dem hellen Grunde derselben feine Retinalgefässe scharf gezeichnet verlaufen sieht, obwohl stellenweise auch einzelne grössere Gefässe von leicht getrübter Retinalsubstanz verschleiert erscheinen. In diesem Stadium hindert die Trübung der Retina das Erkennen der Choroidea. In dem Maasse aber, als im Verlauf einiger Wochen sich die Retina klärt, treten Choroidalveränderungen hervor, theilweise Entfärbung des Pigmentepithels, theilweise Anhäufungen dunkeln Pigmentes. Der Hauptsitz dieser Veränderungen ist die Umgebung des Sehnerven und die Gegend der macula lutea, doch kommen sie auch in den aequatorialen Partien der Choroidea vor.

Glaskörpertrübungen pflegen zu fehlen oder nur gering zu sein.

Die seröse Durchtränkung der Netzhaut hat stets einen ausgesprochenen Torpor retinae zur Folge, d. h. nur intensiv beleuchtete Netzhautbilder kommen zur Wahrnehmung, während bei Verminderung der Beleuchtung eine unverhältnissmässige Herabsetzung der Netzhautsensibilität eintritt. Am ausgeprägtesten ist dieser Torpor gewöhnlich in der Peripherie der Retina, so dass bei Herabsetzung der Beleuchtung schnell eine Verengerung des Gesichtsfeldes eintritt.

Seröse Infiltration der macula lutea bedingt stets eine erhebliche Herabsetzung der Sehschärfe.

Viele Fälle von Choroiditis verlaufen ohne überhaupt zu irgend welchen äussern Entzündungserscheinungen Anlass zu geben, und sind daher nur durch die ophthalmoscopische Untersuchung zu erkennen. Die Diagnose gründet sich in allen Fällen auf die Veränderungen, welche im Pigmentgehalt der Choroidea sichtbar werden, wobei indessen zu bedenken ist, dass keineswegs alle ophthalmoscopisch sichtbaren Choroidalveränderungen entzündlichen Ursprungs sind, und dass andererseits Choroiditis verlaufen kann, ohne gerade in den Pigmentzellen dieser Membran auffällige Spuren zu hinterlassen.

Eine Reihe der hierher gehörenden Pigmentveränderungen zeigt sich über die ganze Choroidea, oder über einen grösseren Bezirk derselben ununterbrochen ausgebreitet, eine andere Reihe hat das gemeinschaftliche Kennzeichen, dass eine Anzahl verschieden gestalteter, und sehr verschieden gefärbter Flecke, inselartig in einer sonst normal erscheinenden Choroidea ausgestreut liegen (Choroiditis disseminata).

Die Form dieser Flecke ist im allgemeinen rundlich, oder oval, gewöhnlich sind sie erheblich kleiner als der Sehnervenquerschnitt, jedoch kommen auch grössere vor, oder es können mehrere benachbarte solcher Flecke zu unregelmässigen grösseren Figuren zusammenfliessen.

Die Farben dieser Flecke sind hauptsächlich intensiv schwarz, weisslich und blassroth. Die schwarzen Flecke entstehen durch Hypertrophie der Pigmentepithelien und schwarze Verfärbung der in ihnen enthaltenen Pigmentmolecüle. Die Zellen können dabei ihre normale Gestalt behalten, oder sie nehmen rundliche Formen an, sind in grösserer Quantität vorhanden und bilden dunkle Hügel, welche manchmal von ganz normalen, in andern Fällen von stark entfärbten Choroidalepithelien umgeben sind. Im Centrum dieser dunkeln Hügel kann dann allmählig das Pigment schwinden, so das hellere Flecke mit schwarzem Rande zu Stande kommen. Endlich können die wuchernden Epithelien auch länglich spindelförmige Gestalten annehmen, und zeigen dann häufig eine Tendenz zu strich- oder netzförmiger Anordnung, wodurch feine isolirte oder netzartig verbundene schwarze Striche entstehen. Bemerkenswerth ist ferner, dass die Choroidalepithelien überall da, wo sie den Rand einer scharf umschriebenen Niveauveränderung in der Ebene der Choroidea begrenzen, eine grosse Tendenz zu schwarzer Verfärbung zeigen. Sowohl umschriebene Erhebungen, z. B. drusige Wucherungen der Glaslamelle, als scharf begrenzte Vertiefungen, z. B. kleine hintere Ectasien bei Myopie, zeigen sich daher häufig mit einem Kranz kohlschwarzer Epithelien umgeben.

Im Bereiche der hellrothen Flecke ist häufig das Choroidalstroma theils unverändert, theils mehr oder weniger atrophirt zu erkennen; sie sind daher höchst wahrscheinlich auf eine Entfärbung des Pigmentepithels zu beziehen. Je mehr sich an diesen Stellen die Atrophie der Choroidea entwickelt, um so heller wird die Farbe dieser Flecke, und manchmal sieht man dann auf dem weissen Hintergrund der Sclera nur noch einzelne Choroidalgefässe scharf gezeichnet verlaufen. Derartige Flecke, welche ihren Grund in umschriebener Atrophie der Choroidea haben, sind gewöhnlich als flache Vertiefungen zu erkennen, und können ebensowohl scharf gegen eine normale Choroidea abschneiden, als an einzelnen Stellen ihres Umfanges nur allmählig in normales Gewebe übergehen.

Sehr häufig sind solche helle Flecke, mögen sie nun auf Atrophie oder auf andern Veränderungen beruhen, mit schwarzen Pigmentsäumen umgeben, oder auch auf ihrer Oberfläche mit unregelmässigen Pigmentfiguren gezeichnet.

Am mannigfaltigsten sind jedenfalls die anatomischen Veränderungen, welche als weissliche Flecke in der Choroidea erscheinen,

Theils handelt es sich um die eben erwähnte Atrophie des Choroidalstroma, theils um flache, hell gefärbte Exsudatschichten, welche der inneren Oberfläche der Choroidea aufliegen; oder es sind im Choroidalstroma circumscripte Neubildungen zelliger Elemente vorhanden; auch fettige Degeneration der Stromazellen oder des Pigmentepithels ist nachgewiesen und könnte eine ophthalmoscopisch sichtbare helle Färbung bedingen.

Manchmal kommen auch ganz eigenthümliche Veränderungen der Choroidalepithelien in disseminirter Form vor. So z. B. fand ich in einem Fall von totaler Netzhautablösung durch einen sarcomatösen Choroidaltumor am aequator bulbi eine punctirte Zeichnung der Choroidea dadurch bedingt, dass die Choroidalepithelien durch eine amorphe moleculäre Masse über das Niveau der Glaslamelle empor gedrängt, zahlreiche flache Hügel bildeten. In der ganzen Ausdehnung der so veränderten Choroidalpartie, zeigten die Epithelien oberhalb ihres Pigmentes eine hyaline, structurlose Masse, welche häufig in allerhand unregelmässigen kolbigen oder zapfenförmigen Figuren das Niveau der Epithelschicht überragte, und auch beim Betrachten von der Fläche sich durch einen eigenthümlichen Glanz bemerklich machte.

Die pathologisch-anatomischen Processe, welche dem ophthalmoscopischen Bilde der disseminirten Choroiditis zu Grunde liegen, sind nur zum Theil bekannt, da die Gelegenheit zur anatomischen Untersuchung solcher Augen nur selten geboten wird. Doch sind bis jetzt als hierher gehörende anatomische Befunde folgende Processe nachgewiesen.

1) Es entwickeln sich im Choroidalstroma disseminirte Knoten, welche aus kleinen pigmentlosen Zellen oder kernhaltigen Fasern zusammengesetzt sind, und im weiteren Verlaufe narbig einschrumpfen. Die Oberfläche der Knoten ist anfänglich mit kohlschwarzen Epithelien bedeckt, allmählig entwickelt sich im Centrum dieses schwarzen Fleckes ein Schwund des Pigmentepithels, so dass helle Flecke mit schwarzen Rändern zu Stande kommen. Die Retina ist an diesen Stellen adhärent und atrophisch.*)

2) An umschriebenen Stellen entsteht eine Wucherung des Pigmentepithels, welches zapfenartig in die äussere, ja selbst bis in die innere Körnerschicht eindringt, die neugebildeten Zellen sind stets pigmentlos. Die Netzhautelemente der afficirten Stellen werden vollständig vernichtet, in nächster Nachbarschaft können sie dagegen wohl erhalten bleiben.**)

3) Ein in den äussern Schichten der Retina verlaufender Ent-

*) Wedl: Atlas d. pathol. Anatomie d. Auges. Iris und Choroidea V. Fig. 54 u. 55. Förster: Ophthalmologische Beiträge. Berlin 1862. Choroiditis areolaris.

**) Iwanoff: Klin. Monatsbl. 1869, pag. 470.

zündungsprocess kann ebenfalls unter dem Bilde der disseminirten Choroiditis auftreten.*)

Die äussern Enden der Radiärfasern der Retina erfahren eine hypertrophische Verdickung und Verlängerung; gegen die innere Oberfläche der Choroidea angedrängt, biegen sie sich bogenförmig um, und verwachsen zum Theil fest mit derselben. Das Pigmentepithel der Choroidea geht theils zu Grunde, theils dringen zahlreiche Pigmentmolecüle oder ganze Zellen in die Substanz der Retina ein.

4) Es ist schliesslich noch ein anatomischer Process zu erwähnen, welcher ein ähnliches ophthalmoscopisches Bild geben kann, nämlich die drusigen Verdickungen der Glaslamelle: flache oder halbkugelige Erhebungen, welche sich ganz analog den auf der Descemet'schen Membran vorkommenden hyalinen Neubildungen verhalten, und wie diese am häufigsten als senile Veränderungen auftreten. Aber auch bei jugendlichen Personen, und dann meist in Verbindung mit entzündlichen Processen kommen sie vor.

Da dieselben eine solche Entwicklung erreichen können, dass sie wegen der damit verbundenen Veränderung der pigmentirten Choroidalepithelien schon mit blossen Augen oder mit der Loupe erkennbar sind, so müssen sie auch ophthalmoscopisch wahrnehmbar sein. Bei alten Leuten sind sogar auch ohne auffällige andere Störungen Kalkablagerungen theils in Verdickungsschichten der Glaslamelle, theils in den drusigen Neubildungen derselben, theils im Gewebe der Choroidea selbst an der Aussenseite der Choriocapillaris von H. Müller**) constatirt worden, welche ihrer Grösse nach, da sie bis zu einem Durchmesser von 0,5 Mm. vorkommen, ebenfalls ophthalmoscopisch sichtbar sein müssten.

Sowohl der ophthalmoscopische Befund als das klinische Krankheitsbild dieser, ihrer Natur nach verschiedenen Processe, lassen nur selten Schlüsse auf die Natur der zu Grunde liegenden Veränderungen zu. Das Hauptgewicht ist in dieser Beziehung auf das Verhalten der übrigen Theile des Auges zu legen.

Der Glaskörper bleibt meistens klar, doch können Trübungen desselben vorhanden sein.

Retina und Sehnerv zeigen in der Regel keine ophthalmoscopischen Veränderungen; in manchen Fällen aber wird die Betheiligung der Retina am Krankheitsprocess auf verschiedene Weise erwiesen. Theils durch Pigmentirungen, welche mit den Retinalgefässen in Zusammenhang stehen, theils durch Verengerung der Netzhautgefässe, besonders der Arterien.

---

*) Rudnew: Virchow's Arch. 1869. B. 48, pag. 494. Iwanoff l. c.

**) Arch. f. Ophth. Bd. II. 2. pag. 1.

Aus derselben Ursache kann auch eine Veränderung des Sehnerven hervorgehen. Die Farbe desselben verliert die normale Beimischung von Roth, weil die zahlreichen das intraoculare Sehnervenende durchspinnenden feinsten Gefässe blutleer werden, und es kann auf diese Weise ganz das Bild der atrophischen Degeneration des Sehnerven zu Stande kommen.

In manchen Fällen endlich wird die Natur des Processes dadurch erwiesen, dass man die Choroidalveränderungen unter den oben beschriebenen Entzündungserscheinungen mit seröser Infiltration der Retina entstehen sieht.

Die Sehstörungen sind wesentlich abhängig von der Localität der disseminirten Erkrankungsherde. Einen nachtheiligen Einfluss auf die Retina üben dieselben stets aus, so lange aber nur kleine excentrische Theile des Gesichtsfeldes Schaden leiden, werden die Störungen nicht erheblich, und man sieht deshalb nicht selten reichliche Choroidalveränderungen mit einem verhältnissmässig recht gutem Sehvermögen. Dagegen können an sich sehr geringfügige Veränderungen, welche die Gegend der macula lutea betreffen, das directe Sehen in erheblicher Weise beeinträchtigen. So verderblich daher diese Formen für die Arbeitsfähigkeit werden können, so führen sie doch selten zu völliger Erblindung, da meistens das excentrische Sehen gut genug bleibt, um eine ausreichende Orientirung zu gestatten.

In den Fällen dagegen, in welchen auf die eine oder andere Weise die Retina oder der Sehnerv einen wesentlichen Antheil am Krankheitsprocess nehmen, wird auch das Sehvermögen in höherem Grade beeinträchtigt.

Als eine besonders hierher gehörende klinische Form ist die Choroiditis syphilitica zu bezeichnen, welche sich dadurch characterisirt, dass die im Augenhintergrund sichtbaren schwarzen, weissen und röthlichen Flecke äusserst klein und punktförmig sind. Zweckmässig wird es immer sein, die Diagnose nicht auf den ophthalmoscopischen Befund allein zu basiren, sondern auch abgesehen vom Augenleiden, das Vorhandensein der Syphilis nachzuweisen.

Während bei Choroiditis disseminata, stets einzelne unveränderte Zwischenräume die Krankheitsherde von einander trennen, characterisirt sich eine andere Form von Choroiditis dadurch, dass sie über grössere Bezirke der Choroidea sich ununterbrochen ausbreitet. Gewöhnlich erkrankt in dieser Weise der hintere Umfang der Choroidea, während an der Peripherie ein Saum von unverändertem Gewebe erhalten bleibt, manchmal aber ist im ganzen ophthalmoscopisch sichtbaren Augenhintergrund kein normales Gebiet zu entdecken.

Meist ist die Epithelialschicht in grosser Ausdehnung entfärbt, oder ganz zu Grunde gegangen, weshalb das Stroma mit seinen Gefässen und Intervascularräumen mit auffallender Deutlichkeit zu Tage tritt, und zwar entweder unverändert, oder ebenfalls in grösserer oder geringerer Ausdehnung atrophirt.

Häufig entwickelt sich in der Epithelialschicht neben der Atrophie circumscripte Wucherung und Pigmentveränderung der Zellen, woraus mehr oder weniger zahlreiche, schwarze, punktförmige oder zackige, unregelmässige Flecke, dunkle Linien und netzartige Zeichnungen hervorgehen.

Nicht selten zeigen sich auch an einzelnen Netzhautgefässen Pigmentanhäufungen nebst Verengerung der grösseren Gefässstämme und atrophischer Degeneration des Sehnerven.

Der Glaskörper kann klar bleiben, häufiger sind Trübungen vorhanden, welche manchmal durch ihre grosse Beweglichkeit die totale Verflüssigung desselben beweisen. Derselbe Auflösungsprocess kann dann auch zu Lockerung der Zonula und Luxation der Linse führen.

Das Sehvermögen ist schon deshalb weil die macula lutea mit betheiligt zu sein pflegt, in hohem Grade herabgesetzt, in manchen Fällen geht jede Lichtempfindung verloren.

Bei der Behandlung der Choroiditis, besonders derjenigen Formen, deren Diagnose sich lediglich auf die ophthalmoscopische Untersuchung stützt, ist zunächst zu berücksichtigen, ob entzündliche Processe noch im Gange sind, oder ob es sich im Wesentlichen nur um die Residuen derartiger Vorgänge handelt. Bestehen die Sehstörungen erst kurze Zeit, oder sind Zeichen fortdauernder Entzündung, wie z. B. Injection der Ciliargefässe am Hornhautrand, oder abnorme Röthung des intraocularen Sehnervenendes vorhanden, so ist eine antiphlogistische Behandlung indicirt. Die für diese Fälle vielfach angewendeten Blutentziehungen an der Schläfe mittelst des Heurteloup'schen Blutigels, müssen stets so ausgeführt werden, dass in Zeit von einigen Minuten 30 bis 50 Gramm Blut entzogen werden; nachher hat sich Patient mindestens 24 Stunden lang in einem verdunkelten Zimmer aufzuhalten. Gleichzeitig empfieht sich, wenn keine speciellen Contraindicationen vorliegen, eine energische Quecksilberbehandlung, und zwar die Inunctionskur, wenn man bei bedrohlichen Erscheinungen möglichst schnell mercurialisiren will, oder, wenn eine längere Einwirkung des Mittels zweckmässiger scheint, die Anwendung von Sublimat.

Ebenso ist zu verfahren, wenn bei bereits länger bestehender Erkrankung von Neuem entzündliche Erscheinungen auftreten.

Lässt sich eine bestimmte Ueberzeugung über das Fortbestehen

entzündlicher Processe nicht gewinnen, so wird es sich immerhin empfehlen versuchsweise eine oder zwei Blutentziehungen zu machen; doch werden dieselben nicht zu wiederholen sein, wenn sie keinen Einfluss auf das Sehvermögen ausüben.

Statt der Mercurialbehandlung kann in geeigneten Fällen eine energische Abführkur, eine Schwitzkur oder Jodkalium in Anwendung kommen.

Nach v. Graefe*) erweisen sich auch in Fällen von chronischer Choroiditis mit Glaskörperleiden wiederholte Punctionen der vorderen Kammer als nützlich.

In allen Fällen, auch dann, wenn keine speciellen Indicationen zu einer Behandlung vorliegen, muss natürlich unter Beobachtung eines zweckmässigen diätetischen Verfahrens, zur Verhütung von Rückfällen, das Sehvermögen möglichst geschont und das Auge gegen äussere Schädlichkeiten, blendendes Licht u. s. w. geschützt werden.

Ablösung der Choroidea.

In einer ziemlich geringen Anzahl von Fällen**) wurden im Augenhintergrunde circumscripte Prominenzen ophthalmoscopisch beobachtet, auf deren Oberfläche man die Netzhaut sowohl als die Choroidea erkennt. Beide Membranen zusammen sind folglich von der Sclera abgehoben. Die Zeichnung und Farbe des ophthalmoscopischen Bildes wird zunächst bedingt durch die individuellen Pigmentirungs-Verhältnisse der Choroidea, ausserdem aber durch Hämorrhagien, welche theils im Gewebe der Choroidea, theils in der Retina sichtbar werden. In einem von mir***) beobachteten Fall war selbst die Retina auf der Prominenz in geringem Grade pigmentirt.

In manchen Fällen geben die Patienten ein plötzliches Auftreten der mit dem Zustand verbundenen Sehstörungen an, meistens entwickeln sich dieselben allmählig, immer sind sie sehr erheblich.

Im weiteren Verlauf entsteht meistens partielle oder totale Netzhautablösung.

Während der erwähnte ophthalmoscopische Befund immerhin zu den Seltenheiten zu zählen ist, gilt dies keineswegs von dem anatomischen Nachweis einer Abtrennung der Choroidea von der Sclera.

---

*) Arch. f. Ophth. B. XV. 3. pag. 169.

**) v. Graefe: Arch. f. Ophth. IV. 2. pag. 226.
Liebreich: Arch. f. Ophth. V. 2. pag. 259.
Liebreich: Atlas der Ophthalmoscopie Taf. VII. Fig. 4.

***) Vorlesungen über den Gebrauch des Augenspiegels pag. 122.

v. Ammon*) z. B. beschreibt einen Fall von Hydrophthalmos, in welchem im Bereich eines circumscripten Scleralstaphyloms die Sclera von der Choroidea abgehoben war; eine leichte Exsudatschicht überzog ausserdem die sclerale Oberfläche der Choroidea in grossem Umfange. Die Netzhaut zeigte keine mit blossem Auge sichtbaren Veränderungen. v. Stellwag**) constatirte bei einem intraocularen Tumor in der Gegend des Ciliarkörpers eine circumscripte staphylomatöse Abhebung der Sclera von der Choroidea. In einem andern Falle war in einem in Folge von Iridochoroiditis und Netzhautablösung atrophirtem Auge der hintere Umfang der Choroidea durch eine gelbliche mit Pigmentkörnchen gemischte Flüssigkeit von der Sclera abgehoben und die innere Oberfläche dieser Choroidalpartie mit einer Knochenneubildung bedeckt.

Virchow***) fand in einem durch neuroparalytische Hornhauteiterung zu Grunde gegangenen Auge die Choroidea von der Sclera abgelöst durch eine reichliche Anhäufung einer dünneitrigen Flüssigkeit; Choroidea, Retina und Glaskörper waren eitrig infiltrirt.

In einem von mir†) untersuchten Falle von acuter eitriger Choroiditis zeigte sich das Stroma der Choroidea so stark infiltrirt, dass ihre Innenfläche stellenweise 4—5 Mm. weit halbkugelig in die Bulbushöhle hineingedrängt wurde. Die Netzhaut war in ihrem ganzen Umfang abgelöst.

Knapp††) verrichtete in einem Fall von hochgradiger Schwachsichtigkeit, Glaskörperverflüssigung, Luxation und Trübung der Linse die Cataract-Extraction, und exstirpirte fünf Wochen nachher das Auge, weil in der Ciliarkörpergegend drei bräunliche, halbkugelige, in den Glaskörper hineinragende Prominenzen sichtbar wurden, welche den Verdacht eines melanotischen Choroidalsarcoms erweckten. Die anatomische Untersuchung ergab eine ringförmige Ablösung des Ciliarkörpers und der vorderen Abschnitte der Choroidea durch eine klare Flüssigkeit; keine Netzhautablösung.

Endlich hat Iwanoff†††) bei Iridochoroiditis Ablösung der Choroidea von der Sclera wiederholt constatirt. Ueberhaupt sind derartige anatomische Befunde so häufig, dass es kaum nöthig erscheint, sie einzeln zu citiren.

Im Verlaufe acuter oder chronischer Choroiditis kommen also

---

*) v. Ammon: Zeitschrift f. Ophthalmologie 1832, B. II. pag. 252.
**) Ophthalmologie 1856, B. II. 1. pag. 427—432.
***) Arch. f. Ophth. B. III. 2. pag. 430.
†) Arch. f. Ophth. B. VI. 2. pag. 265.
††) Intraoculare Geschwülste pag. 194—200.
†††) Arch. f. Ophth. XI. 1. pag. 191 und XV. 2. pag. 15—46.

garnicht selten Exsudationen zu Stande, durch welche die Choroidea in ihrem ganzen Umfange oder partiell von der Sclera abgehoben wird. Es ist möglich, dass dem ophthalmoscopischen Bilde der Choroidalablösung ein ähnlicher Vorgang zu Grunde liegt; nur muss man dann annehmen, dass reichliche und circumscripte Ergüsse in das Choroidalstroma geschehen können, ohne sich durch irgend welche klinisch nachweisbaren Entzündungserscheinungen zu verrathen, in ähnlicher Weise, wie es bei Netzhautablösung häufig der Fall ist.

Blutungen in das Gewebe der Choroidea kommen nicht gerade häufig vor. Sie erscheinen als rothe Flecke deren Ausdehnung, Gestalt und Farbe zunächst von der Menge des ergossenen Blutes abhängt. Sind wie gewöhnlich die Hämorrhagien nicht sehr reichlich, so wird das ophthalmoscopische Bild derselben auch noch durch das dazwischen liegende Stromapigment und die darüber hinwegziehende Epithelialschicht modificirt. Sie erscheinen stets scharf begrenzt, theils verlieren sie sich ohne bestimmte Grenzen im Stroma der Choroidea. Characteristisch ist besonders der Umstand, dass die Netzhautgefässe über sie hinweg verlaufen.

Traumatische Veranlassungen, Quetschungen oder heftige Erschütterungen des Auges sind zuerst als Ursache zu nennen. So z. B. können Schussverletzungen, welche die äussere Wandung der Orbita streifen, massenhafte Blutungen in das Gewebe der Choroidea, ohne irgend welche andere äusserlich sichtbare Veränderungen des Auges zur Folge haben.

Ohne traumatische Veranlassungen kommen Choroidalblutungen hauptsächlich vor bei acuter Choroiditis, und als ophthalmoscopische Befunde besonders bei hochgradiger Myopie, manchmal auch in vorher ganz gesunden Augen, und ohne bekannte Veranlassungen.

Das Verhalten des Sehvermögens wird weniger durch den Bluterguss in das Stroma der Choroidea als durch die begleitenden Veränderungen, wie z. B. Netzhauthämorrhagien, Glaskörpertrübungen oder Blutungen u. s. w. bedingt.

Aehnliches gilt von den therapeutischen Indicationen.

Zerreissungen der Choroidea entstehen in Folge von äusserer Gewalt, welche das Auge entweder ausschliesslich trifft (Schläge, Stösse, Streifschüsse u. s. w.) oder zugleich Fracturen der knöchernen Orbitalwandungen veranlasst. Die Ruptur erfolgt fast immer in der Nähe des Sehnerven und meistens in Gestalt einer gekrümmten streifenförmigen Figur, welche ihre Concavität dem Sehnerven zukehrt. Die Farbe dieses Streifens ist anfänglich meist nicht rein weiss, sondern

etwas gelblich, vermuthlich deshalb, weil die Lamina fusca an der Sclerotica haften bleibt; im weiteren Verlaufe pflegt die Farbe heller zu werden, und manchmal nehmen auch die Ränder eine dunklere Färbung an. In der Nähe des Risses sind meistens wenig umfangreiche Choroidal- oder auch Netzhauthämorrhagien, welche später verschwinden. Netzhaut und Sclera zeigen dabei keine Continuitätstrennung. Häufig ist anfänglich zugleich traumatische Mydriasis vorhanden.

Sehstörung und Verlauf hängen zunächst ab von der Intensität der Verletzung. In manchen Fällen ist zugleich erhebliche Blutung in die vordere Kammer oder in den Glaskörper die Folge der Contusion, in andern Fällen entwickeln sich entzündliche Processe in der Choroidea, welche im acuten Stadium von Trübung der Retina und des Glaskörpers begleitet sind. Zum Theil sind die begleitenden Folgezustände der Contusion vorübergehend und lassen eine vollständige Wiederherstellung des Sehvermögens zu, meistens aber sind die Sehstörungen gleich von Anfang an sehr hochgradig, und auch wenn dieselben einer anfänglichen Besserung fähig sind, kann doch noch im späteren Verlaufe durch Fortbestehen der Choroiditis oder durch eine auf der schrumpfenden choroidalen Narbe entstehende Netzhautablösung*) erhebliche Verschlechterung eintreten.

Die Behandlung ist in frischen Fällen entsprechend der Intensität der vorliegenden Veränderungen antiphlogistisch; veraltete Fälle bieten in der Regel keine therapeutischen Indicationen.

Tuberculose der Choroidea wurde zuerst von Manz**) anatomisch constatirt, später machte Busch***) einen Fall bekannt, und endlich lieferte Cohnheim†) den Nachweis, dass Tuberculose der Choroidea zu den constantesten Erscheinungen bei acuter Miliartuberculose gehört. Eine klinisch-anatomische Darstellung wurde bald darauf von v. Graefe und Leber††) geliefert.

In der Regel werden beide Augen befallen aber auch einseitige Affection ist nicht ausgeschlossen. Manchmal ist nur ein vereinzelter Tuberkel in der Choroidea vorhanden, in der Regel mehrere, ja in einzelnen Fällen wurden von Cohnheim über 50 gezählt. Sind nur wenige Tuberkeln vorhanden, so nehmen sie constant die Umgebung des Sehnerven und der macula lutea ein, ist ihre Anzahl reichlich, so kommen sie bis zur Peripherie der Aderhaut vor. Dieselben er-

*) Saemisch: Klin. Monatsbl. 1866, pag. 111.
**) Arch. f. Ophth. B. IV. 2. pag. 120 und B. IX. 3. pag. 133.
***) Virchow's Arch. f. patholog. Anatomie B. 36, pag. 448.
†) Virchow's Arch. f. path. Anat. B. 39.
††) Arch. f. Ophth. B. XIV. 1. pag. 183.

scheinen als regelmässig runde Knötchen, welche manchmal kaum noch mit blossem Auge wahrnehmbar sind, deren Grösse jedoch durchschnittlich 0,5 bis 1 Mm. oder mehr beträgt, aber auch noch grössere bis zu 2,5 Mm. wurden gemessen. Die kleineren Exemplare sind von unverändertem Choroidalepithel überdeckt und daher nur nach Entfernung desselben sichtbar.

Schon bei denen von 1 Mm. Grösse und den etwas grösseren erscheint aber das Pigment stets mehr oder weniger lichter und lässt die darunter gelegenen Knötchen um so deutlicher durchschimmern, als gleichzeitig die Tuberkeln ihr graues durchscheinendes Ansehen in Folge einer im Centrum beginnenden käsigen Metamorphose verlieren. Da das Wachsthum der Knötchen immer zuerst nach vorn gegen die Retina hin geschieht, so bilden sie sehr bald kleine über das Niveau des Augenhintergrundes sich erhebende Hügel. Die grösseren Formen erscheinen daher als stark prominente Erhebungen mit völlig pigmentloser Oberfläche.

Ophthalmoscopisch erkennt man dieselben als hellere, meistens blassrosa gefärbte Flecke, welche ohne scharfe Grenze in die normale Färbung des umgebenden Augenhintergrundes übergehen. Es fehlen also die bei andern ähnlichen Choroidalveränderungen so häufigen schwarzen Pigmentsäume, und nur in einem Falle, in welchem der Tuberkel die ungewöhnliche Grösse von 2,5 Mm. erreichte, wurde von Cohnheim ein markirter dunkler Saum beobachtet. Für solche Fälle dürfte sowohl die dann jedenfalls schon recht ausgeprägte käsige Metamorphose, als die deutliche Prominenz der Knötchen diagnostische Anhaltspunkte gewähren.

Am häufigsten kommt Tuberculose der Choroidea vor in Begleitung von acuter Miliartuberculose, und ist für die Diagnose dieser Krankheit vor grosser Wichtigkeit. Ausnahmsweise betheiligt sich die Choroidea auch bei andern nicht gerade zur acuten Miliartuberculose gehörenden Formen, wenn dieselbe eine grosse Anzahl einzelner Organe befallen. Bei der gewöhnlichen chronischen Lungen- oder auch Lungen- und Darmtuberculose, überhaupt bei den über nur wenige Organe verbreiteten Formen, bleibt dagegen die Choroidea frei und unbetheiligt.

Die Choroidal-Geschwülste gehören sämmtlich zu den Sarcomen, und zwar mit wenig Ausnahmen zu den pigmenthaltigen. Von den dichtesten Formen mit reichlicher fibrillärer Intercellularsubstanz bis zu breiig weichen, fast zerfliessenden Massen kommen alle Uebergänge vor.

Im kindlichen Lebensalter sind Aderhautgeschwülste bis jetzt

nicht nachgewiesen, auch zwischen dem 15. bis 30. Lebensjahre sind sie nur selten, erst später erreichen sie eine grössere Frequenz.

Das klinische Krankheitsbild ist in der ersten Periode zunächst abhängig vom Sitz der Geschwulst. Nimmt dieselbe den Ciliarkörper oder den vorderen Abschnitt der Choroidea ein, so erscheint sie als bräunlich reflectirende Buckel, welche hinter der Linse in den Glaskörper hineinragen. Die unter diesen Umständen nahe liegende Verwechslung mit Choroidalablösung wird, theils durch die von der normalen Choroidea verschiedene Färbung, theils bei gefässreichen Sarcomen manchmal dadurch ausgeschlossen, dass man im Tumor selbst ein unregelmässiges Gefässsystem erkennt. Bei weiterer Entwicklung kann die Geschwulst auch wohl die Linse dislociren und in der Peripherie der vorderen Kammer sichtbar werden.

Entsteht die Geschwulst in der Tiefe des Augenhintergrundes, so ist sie nur sehr selten ophthalmoscopisch erkennbar, da sie meistens durch eine ausgedehnte Netzhautablösung verdeckt wird. Einige Fälle sind allerdings beobachtet, in welchen die Geschwulst sich in der Gegend der macula lutea, oder im oberen oder seitlichen Umfang der Choroidea entwickelt hatte, ohne dass Netzhautablösung hinzukam; oder die Ablösung blieb umschrieben und liess theils durch ihre eigenthümliche Gestaltung die Anwesenheit eines Tumor vermuthen, theils war es möglich durch die abgelöste Netzhaut hindurch die Geschwulst nebst dem ihr eignen Gefässsystem zu erkennen.*) Immerhin aber sind solche Fälle als Ausnahmen zu bezeichnen, der häufigere Fall ist ein frühzeitiges Auftreten von Netzhautablösung. Die Diagnose wird dann in der Regel erst möglich, wenn entweder die anwachsende Geschwulst wieder die hintere Fläche der Netzhaut erreicht und durch dieselbe hindurch sichtbar wird, oder wenn sich glaucomatöse Symptome hinzugesellen. Die tastbare Spannung des Auges zeigt sich vermehrt, die Pupille weit und starr, die Hornhaut wird anästhetisch, die vordere Kammer flach, die subconjunctivalen Venen erweitert, es entwickeln sich Scleralstaphylome und Sehnervenexcavation. In manchen Fällen treten auch glaucomatöse Entzündungen hinzu. Endlich entsteht auch Cataract und das Bild der glaucomatösen Erblindung ist dann ein so ausgeprägtes, dass auch in diesem Stadium die Diagnose unmöglich sein kann, wenn der Krankheitsverlauf nicht von Anfang an beobachtet wurde.

Früher oder später überschreitet die Geschwulst die Grenzen des Bulbus und zwar je nach Umständen auf drei verschiedenen Wegen. Manchmal setzt sie sich schon früh in den Sehnerven fort, indem von

---

*) Becker: Arch. f. Augen- und Ohrenheilk. I. 2. pag. 214.

der Lamina cribrosa aus zuerst schwarze Züge im Perineurium auftreten, welche sich zwischen den Nervenfasern allmählig rückwärts erstrecken und, indem sie reichlicher und dicker werden, nicht nur den Nerven aufblähen, sondern auch eine Fortsetzung der Erkrankung in die Augenhöhle und selbst in die Schädelhöhle möglich machen.

Oder es erfolgt eine wirkliche Perforation, gewöhnlich durch den Hornhautrand, zuweilen durch die Sclerotica; die schwarze Masse dringt durch die Oeffnung vor und breitet sich jenseits derselben als ein schwarzer, zu Blutungen geneigter Pilz aus, welcher wächst und leicht zu ulcerösen Zuständen führt.

Oder endlich es erscheint jenseits der Sclerotica ein und der andere schwarze Knoten selten in deutlichem Zusammenhange mit dem intraocularen Gewächs, meist als scheinbar unabhängiges Gebilde. Indess zeigt die microscopische Untersuchung gewöhnlich die progressive Erkrankung der Scleroticalelemente. Sind einmal solche Nebenknoten vorhanden, so schreitet die Ausbreitung in der Orbita rasch vorwärts.*)

Nur selten wird dieser Verlauf dadurch modificirt, dass bevor noch der ganze Augapfel mit Geschwulstmasse ausgefüllt ist, Hornhautverschwärung mit consecutiver Panophthalmitis eintritt, welche zu Atrophie des Auges führt.

Auch das Vorhandensein dieser Form von Atrophia bulbi kann diagnostische Schwierigkeiten machen; die Kennzeichen des intraocularen Tumors werden dann gegeben 1) durch spontan eintretende heftige Schmerzparoxysmen, 2) durch die eigenthümliche Form des atrophischen Auges; dasselbe ist nicht, wie gewöhnlich, ziemlich gleichmässig concentrisch verkleinert, sondern, da die Atrophie zu einer Zeit erfolgte, wo der hintere Abschnitt des Auges bereits durch Geschwulstmassen ausgefüllt war, vorwiegend von vorn nach hinten verkürzt. Endlich kommt es in der Regel in diesen Fällen sehr bald zu Geschwulstbildung in der Orbita, und das atrophische Auge erscheint daher weniger eingesunken als in den gewöhnlichen Fällen von Atrophia bulbi.

Sobald die Diagnose des Choroidal-Sarcoms festgestellt ist, oder bei bereits vorhandener Erblindung auch nur mit grosser Wahrscheinlichkeit angenommen werden kann, ist die Enucleation des Bulbus indicirt; lässt sich Geschwulstbildung in der Orbita feststellen, so würde der pag. 201 erwähnten periostalen Exstirpation der Vorzug zu geben sein. Freilich sind wir darüber im Unsichern bis auf welchen Punkt wir durch die Operation das Leben der Patienten ver-

---

*) Virchow: Geschwülste B. II. pag. 281.

längern, denn die Aderhautsarcome können sich bereits in der allerersten Entwicklungsperiode mit Ablagerungen in der Leber, den Centraltheilen des Nervensystems u. s. w. compliciren, über deren eigentliches Verhalten zur Primär-Geschwulst — ob wirkliche Abhängigkeit, oder successive Bethätigung gemeinschaftlicher Ursache (Dyscrasie?), oder auch vielleicht sofortige Multiplicität — bis jetzt eine durchgreifende Entscheidung nicht möglich ist.*)

Colobom der Choroidea kommt vor in Zusammenhang mit angeborenem Coloboma iridis, nur sehr selten ohne diesen Bildungsfehler.

Der Defect befindet sich stets im unteren Umfang der Choroidea und kann vom Sehnerven oder etwas oberhalb desselben beginnend. sich so weit nach unten erstrecken, dass seine vordere, der Iris zugekehrte Grenze bei der ophthalmoscopischen Untersuchung nicht erreicht werden kann.

In der Regel aber liegt die vordere untere Begrenzungslinie, so weit hinter der ora serrata, dass sie deutlich sichtbar wird.

Die Stelle des Choroidaldefectes erscheint weiss, weil hier die Sclera nur von durchsichtigem Retinalgewebe und unbedeutenden Resten der Gefässhaut bedeckt, der ophthalmoscopischen Beleuchtung sich darbietet. In manchen Fällen zeigen sich auf der weissen Fläche noch einige Reste pigmentirten Gewebes zertreut, häufiger ist keine Spur von Choroidalgewebe vorhanden. Die auf der hellen Oberfläche der Sclera verästelten Gefässe sowohl, als die dort sichtbaren Schattirungen liefern den Beweis, dass die betreffende Scleralstelle in unregelmässiger und wellenförmiger Weise ausgebuchtet ist. Der Rand der Ectasie wird gewöhnlich durch eine auffallend dunkle Pigmentirung der Choroidea bezeichnet, in andern Fällen ist dieselbe nur stellenweise angedeutet, oder die Choroidea umgiebt sogar mit einem weniger pigmentirten Saum den Rand des Defectes.

Die Eintrittsstelle des Sehnerven kann normal sein, oder mehr oder weniger erhebliche Abweichungen zeigen, z. B. unregelmässige Vertiefungen oder ganz ungewöhnliche Formveränderung in Folge von gleichzeitiger Ausbuchtung der Sehnervenscheiden. Wird der Sehnerv von dem Colobom rings umgeben, so kann er ebensowohl normal und deutlich abgegrenzt sein, als unregelmässig gestaltet, oder er lässt sich manchmal überhaupt nicht gegen die umgebende Sclera abgrenzen.

Die Netzhautgefässe entspringen nicht selten in unregelmässiger Anordnung aus dem Nerven. Da wo sie das Colobom, wenn dasselbe sich nicht bis zum Nerven erstreckt erreichen, können sie entweder

---

*) v. Graefe: Arch. f. Ophth. XIV. 2. pag. 103.

umbiegen und dem Rande des Choroidaldefectes folgen, oder sie treten mit einzelnen Aestchen, oder im Ganzen in das Gebiet des Coloboms ein. In manchen Fällen ergiebt die parallactische Verschiebung, dass die Netzhaut mit ihren Gefässen brückenartig über die Scleralectasie hinübergespannt ist, in andern Fällen folgt die Retina allen Niveau-Veränderungen der ectatischen Scleralpartie. Ausser den Netzhautgefässen sind auf derselben gewöhnlich noch mehrfache, geschlängelte, der Choroidea angehörende Gefässe zu sehen, deren Stämme zum Theil die Sclera im Bereich des Coloboms durchbohren.

Colobom der Choroidea kommt sowohl beiderseitig als einseitig vor, im letzteren Fall vorwiegend linksseitig.

Nicht selten sind die damit behafteten Augen etwas kleiner als normal, manchmal ist ausgeprägter Microphthalmos vorhanden.

Die centrale Sehschärfe kann normal oder in verschiedenem Grade beeinträchtigt sein, dass excentrische Sehen zeigt gewöhnlich einen der Lage des Coloboms entsprechenden Defect.

Krankheiten der Retina und des Sehnerven.

Eine ziemlich seltene, im ophthalmoscopischen Bilde aber sehr auffallende Anomalie der Retina, welche zwar wahrscheinlich nicht gerade als krankhafter Zustand aufzufassen ist, beruht auf dem Vorkommen markhaltiger Nervenfasern.

Man sieht in diesen Fällen, bei sonst normalem Verhalten der Retina und des Sehvermögens, einen hellglänzenden weissen Fleck, welcher sich gewöhnlich dicht an den Rand des Sehnerven anschmiegt, aber nur selten stellenweise auf die Oberfläche des Nerven selbst übergreift. Nach der Peripherie hin strahlt der Fleck in feine radiäre Streifen aus. Die Oberfläche dieses Fleckes zeigt bei starker Vergrösserung, am besten im aufrechten Bilde, eine feine radiäre Streifung oder ein leicht körniges Aussehen; manchmal erhebt sie sich ein wenig über das Niveau der Retina. Dass die Veränderung der Retina angehört folgt daraus, dass im Bereiche des Fleckes die Choroidea verdeckt wird, während der Umstand, dass in der Regel einige Netzhautgefässe verschleiert, oder stellenweise sogar ganz bedeckt erscheinen, der Veränderung ihren Sitz in der Nervenfaserschicht anweist.

In der Regel nimmt diese Veränderung nur einen Theil des medialen, obern oder untern Sehnervenumfanges ein, und erstreckt sich nur etwa einen Sehnervendurchmesser weit in die Retina hinein. Häufig ist ihre Ausdehnung geringer, nur sehr selten erheblich grösser, auch dann aber umgehen die bogenförmig angeordneten weissen Faserzüge bei ihrer peripherischen Ausbreitung das Gebiet der macula lutea.

Dieses eigenthümliche ophthalmoscopische Bild zeigt eine grosse Aehnlichkeit mit den glänzend weissen Ausstrahlungen, welche man beim Kaninchen sich nach rechts und links vom Sehnerven in die Retina hinein erstrecken sieht, und welche dort erweislich darauf beruhen, dass die Nervenfasern der Retina in entsprechender Ausdehnung ihre Myelinscheiden beibehalten.

Es sind nun ferner in der Retina von Virchow,*) Beckmann**) und v. Recklingshausen***) weisse Flecke beobachtet worden, welche, wie die microscopische Untersuchung erwies dadurch zu Stande kamen, dass die Nervenfasern an diesen Stellen mit Myelinscheiden versehen waren. Gleichzeitig constatirte Virchow, dass die Fasern des Sehnerven, ganz wie gewöhnlich an der lamina cribrosa ihre Myelinscheiden verloren, und als blosse Axencylinder sich in die markhaltigen Fasern der Retina fortsetzten, um endlich wieder blass zu werden. Dieses Wiederauftauchen der Myelinscheiden kann sogar in einiger Entfernung vom Sehnerven geschehen, z. B. in dem v. Recklingshausen'schen Falle 4 Mm. vom Rande desselben. Der Augenspiegel bietet natürlich noch öfter als die anatomische Untersuchung die Gelegenheit dieses Factum zu constatiren.

Da bisher noch kein Fall veröffentlicht war, in welchem die ophthalmoscopische Diagnose auch anatomisch bestätigt wurde, so ist es vielleicht nicht überflüssig zu erwähnen, dass kürzlich bei einem mit dem erwähnten ophthalmoscopischen Bilde in exquisiter Weise ausgestattetem Patienten, als er in der hiesigen Charité zur Section gelangte, Prof. Virchow die Freundlichkeit hatte, das Präparat zu untersuchen, und die markhaltigen Nervenfasern auch anatomisch nachzuweisen.

Die Leitungsfähigkeit dieser Fasern erscheint in keiner Weise beeinträchtigt, ihre Undurchsichtigkeit aber hat zur Folge, dass entsprechend der Stelle, an welcher ophthalmoscopisch der weisse Fleck sichtbar ist, ein umschriebener Defect des Gesichtsfeldes nachweisbar ist, welcher sich aber meistens dem Mariotte'schen Fleck anschliesst, und ebensowenig wie dieser als Lücke des Gesichtsfeldes empfunden wird.

Manchmal kommen, besonders bei hochgradiger Entwicklung dieser Abnormität, Sehstörungen vor, welche aber, nach Mauthner,†) mehr auf gleichzeitiger Hypermetropie mit Amblyopia congenita zu beruhen scheinen.

Die in Rede stehende Anomalie kommt sowohl einseitig, als beiderseitig vor. Höchst wahrscheilich ist sie als congenital zu betrachten.

Hyperämie der Retina characterisirt sich durch stärkere Röthung des intraocularen Sehnervenendes und durch Verbreiterung und Schlängelung der Netzhautvenen. Sie kommt vor theils als col-

*) Arch. f. patholog. Anatomie B. X. pag. 190.
**) ibid. B. XIII. pag. 97.
***) ibid. B. XXX. pag. 375.
†) Lehrbuch der Ophthalmoscopie pag. 266.

laterale Fluxion bei Entzündung anderer Theile des Auges, oder als Theilerscheinungen von Retinitis, theils als venöse Stagnation in Folge einer Compression, welche die Netzhautvenen an irgend einer Stelle ihres Verlaufes erfahren, oder auch als Theilerscheinung ausgedehnterer venöser Stauungen, z. B. manchmal in recht exquisiter Weise bei Cyanosis congenita.

Als eine besondere, für sich bestehende klinische Krankheitsform, ist dagegen Hyperämie der Retina nicht zu betrachten.

Netzhautablösung.

Ablösung der Netzhaut von der Choroidea durch Erguss von Fluidum zwischen beide Membranen hat zwei diagnostisch wichtige Veränderungen zur Folge; die abgelöste Retina wird dem optischen Mittelpunkt des Auges angenähert und gefaltet.

Selbst in hochgradig myopischen Augen pflept die abgelöste Retina vor der Hauptbrennweite des dioptrischen Apparates zu liegen; sie ist deshalb sehr leicht im aufrechten Bild zu sehen. Gefaltet ist sie, weil die kugelschalenförmig ausgespannte Membran, wenn sie nach dem Centrum des Bulbus hingedrängt wird, einen geringeren Flächenraum vorfindet.

Häufig ist die abgelöste Partie so schlaff, dass sie durch die Bewegungen des Auges in wellenartige Schwingungen versetzt wird. Dieses Flottiren der abgelösten Netzhaut ist ein sehr characteristisches und wichtiges diagnostisches Zeichen, aber nicht immer vorhanden. Die Bedingung dieser Erscheinung ist nämlich, dass sowohl vor als hinter der abgelösten Retina eine dünne, leicht bewegliche Flüssigkeit vorhanden ist; es muss also gleichzeitig entweder Verflüssigung oder Ablösung des Glaskörpers mit Erguss eines serösen Transsudates zwischen diesen und die Retina stattfinden.

Die abgelöste Netzhaut ist auf dieselbe Weise zu erkennen, wie die normale, nämlich an ihren Gefässen und durch die Sichtbarkeit der Membran selbst.

Das Verhalten der Gefässe ist sehr characteristisch; dieselben müssen natürlich allen Knickungen und Faltungen der abgelösten Partie folgen, sie zeigen daher einen sehr unregelmässigen Verlauf, während einzelne Gefässstrecken, welche in der Tiefe der Falten liegen wohl auch ganz unsichtbar bleiben.

Die Richtungsveränderung, welche die Gefässe beim Uebergang von dem noch in normaler Lage befindlichen auf den abgelösten Theil erfahren, ermöglicht es in den meisten Fällen die Begrenzungslinie

der Netzhautablösung zu finden; manchmal characterisirt sich dieselbe schon hinreichend durch eine deutliche Farbendifferenz.

Die abgelöste Netzhaut zeigt in den meisten Fällen eine hellgraue Farbe mit Beimischung eines bräunlichen, grünlichen oder gelblichen Tons, und ihre Gefässe, welche sich auf diesem abnorm gefärbten Hintergrund abzeichnen, erscheinen deshalb ebenfalls dunkler gefärbt.

Jedenfalls liegen dieser Farbenveränderung mehrfache Ursachen zu Grunde. Schon durch die verminderte Spannung der abgelösten Netzhaut wird ihre Durchsichtigkeit etwas vermindert, ferner aber erscheint dieselbe deshalb undurchsichtiger, weil wir nicht wie unter normalen Verhältnissen senkrecht, sondern eben wegen ihrer Ablösung und Faltung unter einem stumpfen Winkel auf ihre Fläche sehen. Ausserdem sind auch die secundären entzündlichen Veränderungen zu berücksichtigen, welche meistens in Folge der Ablösung zur Entwicklung kommen. Zuerst leidet die Stäbchenschicht, deren Elemente unter der Einwirkung des subretinalen Fluidums aufquellen und zerfallen. Weiterhin entstehen entzündliche Processe besonders in den äussern Schichten, deren bindegewebige Elemente in Wucherung gerathen, und endlich wird bei lange bestehender totaler Ablösung der hintere am Sehnerven befestigte Theil der Retina strangförmig comprimirt, und unter Verlust aller specifischen Retinalelemente in ein faseriges Gewebe umgewandelt, während die vordere an der ora serrata angeheftete Ausbreitung die Gestalt eines flachen, die faserig degenerirten Reste des Glaskörpers umschliessenden Trichters annimmt. Allerdings ist, wenn es erst so weit gekommen, meistens auch die ophthalmoscopische Untersuchung in Folge von Linsentrübung und Iridochoroiditis nicht mehr möglich.

Einigen Einfluss auf die Farbe der Netzhautablösung hat auch die Beschaffenheit des hinter ihr befindlichen Fluidums. Dasselbe besitzt meistens ein anderes Lichtbrechungsvermögen, eine andere Färbung und eine geringere Durchsichtigkeit als der Glaskörper. Meist ist es sehr reich an gerinnungsfähigen Bestandtheilen, so dass es beim Erhitzen fast vollständig erstarrt, gewöhnlich enthält es eine Anzahl Blutkörperchen und verschieden grosse Körnchenzellen, manchmal auch Cholestearinkrystalle beigemengt. Vielleicht ist auf letztere Beimischung der im ganzen seltene Befund zu beziehen, dass die abgelöste Retina mit einer grossen Anzahl kleiner heller Flecke übersät erscheint, deren Lichtreflex je nach der Haltung des Spiegels sich ändert.

Meistens verräth sich die Netzhautablösung schon durch die Ver-

änderung des normalen rothen Farbentons der Pupille, wenn man sie aus einiger Entfernung ophthalmoscopisch beleuchtet.

Frische, oder auch schon längere Zeit bestehende Ablösungen sind manchmal deshalb etwas schwieriger zu erkennen, weil die Retina und das hinter ihr befindliche Fluidum ungewöhnlich durchsichtig bleiben. Doch sichert auch hier, sowohl der unregelmässige geknickte Verlauf der Gefässe die Diagnose, als auch der Reflex der Netzhaut selbst. Derselbe ist in den Falten der Membran am deutlichsten, ausserdem aber auch, besonders bei der Untersuchung im aufrechten Bild deutlich wahrnehmbar, wenn man die Retina intensiv beleuchtet und durch leichte Bewegungen des Spiegels das umgekehrte Flammenbildchen über die Oberfläche der Ablösung hingleiten lässt. Man überzeugt sich dabei sofort, dass dieselbe weit vor der Choroidea liegt.

Manchmal ist die Retina nur in Gestalt einiger kleinen Falten abgelöst, welche sich meist durch ihre hellere Färbung, am sichersten jedoch durch das Verhalten der darüber hinweglaufenden Netzhautgefässe kenntlich machen.

Bei weitem in den meisten Fällen findet man die Netzhautablösung nach unten, weil sich das Fluidum, auch wenn die Ablösung im obern Umfang ihren Ausgang nahm, nach unten zu senken pflegt. Der ursprünglich abgelöste obere Theil kann sich dabei wieder glatt anlegen und auch seine Function wieder übernehmen.

In frisch entstandenen grossen Netzhautablösungen findet man gar nicht selten Zerreissungen der Retina. Der Riss characterisirt sich durch seine scharfen etwas umgerollten Ränder, so wie dadurch, dass im Bereich des Risses die Choroidea mit grosser Deutlichkeit sichtbar ist. In alten Ablösungen sind Zerreissungen weniger häufig als in frischen, was sich aus der Senkung der subretinalen Flüssigkeit erklärt. Davon wenigstens habe ich mich mit Bestimmtheit überzeugt, dass Zerreissungen, welche bei frischen Netzhautablösungen nach oben sehr deutlich waren, nicht mehr nachgewiesen werden konnten, nachdem durch Senkung der Flüssigkeit der untere Theil der Netzhaut sich abgelöst und der obere sich wieder angelegt hatte.

Die Sehstörungen haben zunächst darin ihren Grund, dass auf dem abgelösten Theil wegen seiner abnormen Lage und Faltung keine deutlichen Netzhautbilder zu Stande kommen können; dem Patienten macht sich dies als eine im Gesichtsfeld schwebende Wolke oder durch ähnliche Sehstörungen bemerklich. In frischen Fällen findet man die Lichtempfindlichkeit der abgelösten Retina häufig noch erhalten, selbst soweit, dass damit noch an der Peripherie des Gesichtsfeldes Finger gezählt werden können, manchmal ist dies auch bei schon lange be-

stehenden Ablösungen noch der Fall, wenigstens für helle Beleuchtung, während bei geringer Lichtintensität sich bereits Gesichtsfelddefecte nachweisen lassen. Mit dem Eintreten der oben erwähnten entzündlichen Veränderungen pflegt die Lichtempfindlichkeit ganz zu erlöschen.

Auch die centrale Sehschärfe pflegt gleich von Anfang an zu leiden, vielleicht schon dadurch, dass in Folge der Ablösung eines Theiles, auch die noch anliegende Retina ihre normale Spannung verliert. Nähert sich die Grenze der Ablösung der macula lutea, so tritt nebst Zunahme der Sehstörung manchmal auch Metamorphopsie ein, so dass die Gegenstände schief und verkrümmt erscheinen. Auch eine bereits abgehobene macula lutea kann, wenn sie nicht gefaltet wird, sondern glatt bleibt, noch eine leidliche Sehschärfe ausweisen, so dass Buchstaben grösserer Druckschrift (Nr. 12 bis 14 der Jaegerschen Tafeln) noch erkannt werden. Das endliche Erlöschen der Lichtempfindlichkeit auch an dieser Stelle führt zu excentrischer Fixation mit Benutzung des noch anliegenden Theiles der Retina, meistens also mit Abweichung der Sehaxe nach oben.

Ein Theil der von den Patienten geklagten Beschwerden bezieht sich übrigens auf die Glaskörpertrübungen, welche bei Netzhautablösung sehr häufig vorhanden sind.

Meistens treten die Sehstörungen plötzlich ein und nehmen rasch an Intensität zu. In frischen Fällen lässt sich daher der Beginn der Erkrankung gewöhnlich ziemlich genau feststellen und doch gelingt es nur selten bestimmte Veranlassungen nachzuweisen. Erkältungsursachen, manchmal auch Anstrengung der Augen werden von den Patienten am häufigsten beschuldigt.

Netzhautablösung kommt ebensowohl an bis dahin ganz gesunden als an bereits erkrankten Augen vor.

Verhältnissmässig selten giebt Retinitis z. B. bei Morbus Brightii, oder auch wohl Retinitis hämorrhagica oder syphilitica zu Netzhautablösung Anlass. Häufiger liegt Choroiditis zu Grunde. Bei acuter Iridochoroiditis pflegt Netzhautablösung selten zu fehlen, wenn sie auch im Krankheitsbild dieser Fälle nicht gerade in den Vordergrund tritt. Chronische Choroiditis führt meistens entweder zu abnormer Verwachsung zwischen Retina und Choroidea oder zu Netzhautablösung; selten geschieht beides zugleich an verschiedenen Stellen des Augenhintergrundes.

Am häufigsten kommt Netzhautablösung vor bei Myopie höheren Grades und zwar in so überwiegender Menge, dass zwischen beiden Processen ein ursächlicher Zusammenhang bestehen muss. Man hat sich gewöhnt dieser Thatsache eine rein mechanische Deutung zu

geben; bei fortdauernder Ausdehnung der Sclera, behauptete man, solle die Choroidea dem Zuge derselben folgen, dagegen die mit letzterer nur locker verbundene Retina mehr die Neigung haben, die Richtung der Sehne anzunehmen und sich loszutrennen, anstatt sich mit den übrigen Membranen in der Fläche weiter auszudehnen. Es ist ersichtlich dass dieser Auffassung ein Irrthum zu Grunde liegt; diese Anschauung könnte doch nur dann gelten, wenn die Sclera durch irgend einen Zug von aussen gedehnt würde, während ein Druck der zunächst auf die Innenfläche der Retina wirkt, dieselbe doch unmöglich ablösen kann. Vielleicht muss man vorläufig bei der Thatsache stehen bleiben, dass hochgradig myopische Augen stets zu intraocularen Erkrankungen besonders disponirt sind.

Glaskörpertrübungen können der Netzhautablösung vorausgehen, gleichzeitig mit ihr entstehen, oder sich erst später entwickeln. Dass eine Ernährungsstörung des Glaskörpers immer vorliegt, folgt einfach daraus, dass das Volum desselben in eben dem Maasse und ebenso schnell abnehmen muss, als der Erguss zwischen Retina und Choroidea sich ansammelt. Die von H. Müller*) aufgestellte Behauptung, dass in einer Reihe von Fällen durch Glaskörperschrumpfung die Ablösung der Netzhaut veranlasst werde, habe ich zwar ebenfalls anatomisch bestätigen können,**) indessen scheinen solche Fälle doch zu den ziemlich seltenen Ausnahmen zu gehören; auch giebt die klinische Erfahrung keine Anhaltspunkte für diese Entstehungsweise an die Hand. Frei bewegliche Glaskörpertrübungen, wie sie so häufig vorhanden sind, können natürlich, auch wenn sie schrumpfen, die Retina nicht ablösen; nur eine an beiden Enden befestigte strangförmige Trübung, wie sie in dem von mir beschriebenen Fall vorhanden war, kann durch Schrumpfung zerrend auf die Retina wirken, während Schrumpfung des Glaskörpers im Ganzen, zunächst einen Erguss zwischen diesen und die Retina zu bewirken scheint.

v. Graefe hat darauf aufmerksam gemacht, dass perforirende Scleralwunden durch eine im späteren Verlauf eintretende Schrumpfung zu Netzhautablösung führen können, und Saemisch dehnt diese Ansicht auch auf Choroidalrupturen aus.

In manchen Fällen entsteht Netzhautablösung als unmittelbare Folge von Contusionen des Auges; manchmal mögen dabei Blutergüsse zwischen Retina und Choroidea stattfinden, in andern Fällen zeigt, selbst kurz nach der Verletzung, das Fluidum keine blutige Färbung.

Als seltenere Ursache sind zu erwähnen, Entzündungen der Or-

*) Arch. f. Ophth. Bd. IV. 1. pag. 372.
**) Arch. f. Ophth. B. IX. 1. pag. 199.

bitalgewebe,*) intraoculare Cysticercen sowie choroidale und retinale Tumoren.

Nach Iwanoff**) kann sich Netzhautablösung auch aus jener eigenthümlichen Veränderung der Retina entwickeln, welche er als „Oedem“ bezeichnet. In der Regel findet man nämlich bei älteren Individuen an der Peripherie der Retina eine eigenthümliche Veränderung, welche sich schon dem blossen Auge dadurch verräth, dass an einem meridionalen Durchschnitt die Mächtigkeit der Retina in einer Entfernung von 0,5 bis 2 Mm. von der ora serrata plötzlich bedeutend zunimmt, um an der ora serrata ebenso rasch wieder abzunehmen, und dass die entsprechende Zone der Retina in der Flächenansicht von mäandrischen Streifen durchzogen erscheint. Die hellen Streifen sind von einer homogenen, durchsichtigen, wahrscheinlich flüssigen Substanz erfüllte Gänge, zwischen pfeilerartigen senkrecht gegen die Fläche der Retina gestellten Faserbündeln, welche an beiden Enden büschelförmig divergirend in die ebene Schichte ausstrahlen. Im Dickendurchschnitt der Retina stellen die Gänge Reihen kreisrunder oder elliptischer, in der Richtung der Dicke der Retina verlängerter Oeffnungen von 0,13 Mm. mittleren Durchmessers dar, durch welche man, wenn der Schnitt eine gewisse Mächtigkeit hat, auf eine zweite Reihe von Pfeilern und Oeffnungen, wie in eine Säulenhalle sieht. Die Pfeiler enthalten Blutgefässe und sind zusammengesetzt aus Bündeln kernhaltiger Fasern. In den der ora serrata nächsten Lücken sind cytoide Körperchen in bald grösserer bald geringerer Zahl eingeschlossen.***)

Nach Iwanoff kommt nun dieser Befund nicht ausschliesslich dem höheren Alter zu, sondern findet sich auch als unzweifelhaft pathologischer Process bei jüngeren Individuen und in grösserer Ausdehnung. Die Veränderungen können sich von der ora serrata an 7 bis 8 Mm. in der Richtung zum Aequator hin erstrecken und auch isolirt an allen Theilen der Retina vorkommen.

Ja es können diese Hohlräume eine Grösse erreichen, dass sie schon mit blossen Augen als kleine Blasen zu erkennen sind, deren Innenwand, wie auch Merkel†) bestätigt, mit einer aus Zellen bestehenden Membran ausgekleidet ist. Die Höhe der Blasen betrug

---

*) v. Graefe: Klin. Monatsbl. 1863, pag. 49.
Berlin: ibidem 866, 1pag. 77.
Becker und Rydel: Wiener med. Wochenschrift 1866, Nr. 65.

**) Arch. f. Ophth. XV. 2. pag. 88.

***) vergl. Henle: Anatomie B. II. pag. 670.

†) Ueber die macula lutea des Menschen und die ora serrata einiger Säugethiere. Leipzig 1870.

in der Regel 2 bis 6, ihr Durchmesser 4 bis 8 Mm.; nur einmal sah Iwanoff eine Blase, welche mehr als die Hälfte der Retina einnahm und $\frac{2}{3}$ des Auges füllte. In der That kommen, wie ich bereits früher erwähnt habe,*) auch bei der ophthalmoscopischen Untersuchung, als ziemlich seltener Befund, circumscripte Netzhautablösungen vor, welche sich steil erheben, und wie eine prall gespannte Blase in den Glaskörperraum hineinragen.

Ist Netzhautablösung einmal zu Stande gekommen, so ist der Verlauf in der Regel ungünstig, durchschnittlich muss man schon zufrieden sein, wenn nur der status quo erhalten bleibt. Häufig tritt im weiteren Verlauf Iritis auf, welche dann leichter als sonst sich mit acuter Choroiditis verbindet. Trübung der Linse bleibt dann nicht aus; es kann aber auch umgekehrt die Linsentrübung sich ohne Iritis entwickeln, und erst dadurch, dass die aufquellende Corticalis die Iris nach vorn drängt, den Anstoss zur acuten Entzündung derselben abgeben.

In prognostischer Hinsicht ist daran zu erinnern, dass die das Zustandekommen der Ablösung begünstigenden Momente z. B. hochgradige Myopie, nicht selten in beiden Augen zugleich vorhanden sind und beiderseitige Erblindung befürchten lassen. Ohne Zusammenhang mit Myopie kommt doppelseitige Netzhautablösung seltener vor, immerhin aber werden auch solche Fälle beobachtet.

Spontane Heilungen mit Wiederanlagerung der abgelösten Netzhaut und Wiederherstellung der Function kommen vor, aber nur als seltene Ausnahmen. Die gewöhnlich in Anwendung gebrachte ableitende Behandlung hat ebenfalls nur spärliche Erfolge aufzuweisen.

v. Graefe und Bowman haben die Durchschneidung der abgelösten Retina in die Praxis einzuführen versucht. Ersterer benutzte eine breite Nadel, Bowman zwei feine Nadeln in ähnlicher Weise, wie für die Discision des Nachstaars. In einigen wenigen Fällen hat die Operation sich nützlich erwiesen, meistens wird nur eine geringe und in wenigen Tagen wieder vorübergehende Besserung erreicht; auch nachtheilige Folgen wurden beobachtet. Im ganzen ist das Verfahren gewiss wenig zu empfehlen, denn die Fälle von spontaner Ruptur der abgelösten Retina, welche man gewöhnlich gleichsam als therapeutischen Fingerzeig der Natur betrachten zu dürfen glaubte, beweisen gerade das Gegentheil, nämlich dass auch eine ausgiebige Perforation der Retina, geräumiger als man sie durch die Operation erreichen kann, eine Wiederanlagerung der Netzhaut nicht zur Folge hat. Selbst für die vielfach wiederholte Behauptung, dass Fälle von

*) Vorlesungen über den Gebrauch des Augenspiegels. Berlin 1863, pag. 121.

spontaner Perforation der Netzhaut günstiger verlaufen sollten als andere, hat noch Niemand den statistischen Beweis beigebracht.

Pigmentirung der Retina.

Die Pigmentdegeneration der Retina stellt ein so characteristisches Krankheitsbild dar, dass man in den meisten Fällen schon aus der Natur der Sehstörungen den ophthalmoscopischen Befund voraussagen kann.

Als erste Krankheitserscheinung pflegt Hemeralopie aufzutreten. Während bei Tageslicht das Sehvermögen vollkommen ausreichend ist, wird es gegen Abend oder Nachts so schlecht, dass selbst grosse Gegenstände nicht mehr erkannt werden, und die Patienten gewöhnlich nicht mehr im Stande sind allein zu gehen.

Die unter Donders Anleitung von Maes*) angestellten Untersuchungen haben vollkommen evident ergeben, dass die Hemeralopie lediglich abhängig ist von einem Zustand, welcher sich sehr passend als torpor retinae bezeichnen lässt. Die Retina reagirt nur noch auf starken Lichtreiz, aber nicht mehr oder nur in sehr verminderter Weise, auf geringe Lichtintensitäten. Zu jeder beliebigen Tageszeit lässt sich daher das Symptom der Hemeralopie demonstriren, wenn man den Patienten in ein gegen das Tageslicht abgeschlossenes Zimmer bringt, dessen künstliche Beleuchtung beliebig verändert werden kann. Sowohl für das directe als das indirecte Sehen lässt sich dann die Abhängigkeit von der Lichtintensität mit Leichtigkeit nachweisen. Am deutlichsten gewöhnlich für das excentrische Sehen. Das Gesichtsfeld zeigt eine Verengerung, deren Begrenzungslinie in unregelmässiger Gestalt den Fixirpunkt umgiebt, von welchem sie nach verschiedenen Richtungen hin, bald mehr bald weniger, entfernt bleibt. Je geringer die Lichtintensität gemacht wird, um so enger wird das Gesichtsfeld. In der Regel zeigt auch das centrale Sehen ein ähnliches Verhalten, selbst in Fällen in welchen bei hellem Tageslicht die Sehschärfe noch nahezu normal ist, pflegt dieselbe bei geringer Lichtintensität unverhältnissmässig schnell abzunehmen.

Ganz allmählig wird im weiteren Verlaufe das Gesichtsfeld enger, so dass selbst bei heller Beleuchtung Defecte an der Peripherie desselben nachweisbar werden; darauf fängt auch die centrale Sehschärfe an zu verfallen, oder endlich tritt vollkommene Blindheit ein.

Die ophthalmoscopische Untersuchung ergiebt eine Pigmentirung der Retina, welche zuerst an der Peripherie sich entwickelt und im

---

*) Over torpor retinae. Utrecht 1861.

weiteren Verlauf sich allmählig nach der macula lutea zu ausbreitet. Das Pigment erscheint von tiefschwarzer Farbe und in Gestalt kleiner, unregelmässiger, zackiger oder strahliger Punkte, deren Aussehen an das der Knochenkörperchen bei starker Vergrösserung erinnert. Die Einlagerung in die Retina wird hauptsächlich dadurch erwiesen, dass einzelne dieser dunkeln Pigmentirungen eine unverkennbare Beziehung zu den Retinalgefässen zeigen, deren Wandungen stellenweise von Pigmentstreifen begleitet werden.

Anfänglich sind die Pigmentirungen nur spärlich vorhanden und häufig nur bei genauer Durchsuchung der Peripherie des Augenhintergrundes zu finden; im weiteren Verlauf wird die Pigmententwicklung immer reichlicher, und das Netzwerk der anastomosirenden dunkeln und zackigen Körper umgiebt in immer engerem Umkreise die macula lutea.

Schon in einer frühen Krankheitsperiode beginnt eine auffallende Veränderung der Retinalgefässe. In Folge einer eigenthümlichen hyalinen Verdickung ihrer Wandungen wird die in ihnen circulirende Blutsäule so verengt, dass die Hauptstämme, besonders der Arterien, auf dem Sehnerven wie in der Netzhaut verschmälert erscheinen, während sie nach der Peripherie hin immer dünner werdend, nur noch als schmale rothe Streifen oder in hellfarbige feine Stränge umgewandelt erscheinen, oder auch ganz verschwinden.

Im späteren Verlaufe zeigen der Sehnerv und die umgebende Retina eine leichte graue Trübung; vielleicht kommt dieselbe aber mehr auf Rechnung einer Veränderung des Glaskörpers, wenigstens ist in den peripherischen Lagen desselben ein reichlicher Zellenbildungsprocess nachgewiesen,*) aus welchem sich membranöse Bildungen und lange dünne Fasergeflechte entwickeln.

Die Choroidea kann sich vollständig unverändert zeigen, häufig indessen sind feinere Veränderungen derselben sichtbar. Manchmal sieht man bei Kindern sehr feine, helle Punktirungen in der Aequatorialgegend der Choroidea der Pigmententwicklung an den Retinalgefässen Jahre lang vorausgehen, in andern Fällen dagegen fand ich, ebenfalls bei Kindern, neben bereits bedeutend vorgerückter Verengerung der grossen Arterien und deutlich ausgesprochener Hemeralopie, nur ganz spärliche Pigmentstreifen an einzelnen peripherischen Retinalgefässen, ohne nachweisbare Choroidalveränderungen.

Bei bereits lange bestehenden Fällen zeigen sich häufiger neben den Pigmentirnngen der Retina kleine hellere Flecke, welche wegen der grösseren Deutlichkeit, mit welcher das Choroidalstroma zu Tage

*) Arch. f. Ophth. B. V. 1. pag. 103 (eigne Beobachtung).

tritt, den Eindruck einer Entfärbung der Epithelialschicht machen, oder es ist derselbe Zustand in grösserer Ausdehnung vorhanden.

Fälle dagegen, in deren ophthalmoscopischem Bilde die Choroidalveränderungen sehr in den Vordergrund treten, dürften auch wenn die Betheiligung der Netzhaut durch Pigmentirung ihrer Gefässe erwiesen ist, doch mehr zur Choroiditis zu rechnen sein.

Häufig entwickeln sich in den späteren Krankheitsstadien auch noch Linsen- und Glaskörpertrübungen, und zwar beides in etwas eigenthümlichen Formen. Erstere gewöhnlich als punktfömige hintere Polarstaare, an welche sich manchmal noch einzelne radiäre Streifen anschliessen. Die etwas seltener vorhandenen Glaskörpertrübungen bestehen meistens aus kleinen, graulichen, abgerundeten, hie und da in feine Fäden auslaufenden, beweglichen Flocken.

Die pathologisch-anatomischen Untersuchungen über diesen Gegenstand führten sehr bald zu dem Resultat, dass Pigmentirung der Retina häufig vorkommt bei Krankheitsprocessen, deren klinischer Verlauf von dem der typischen Pigmentdegeneration der Retina sehr verschieden ist. Immerhin aber liess sich zunächst die Frage beantworten, auf welche Weise überhaupt Pigmentirung der Retina zu Stande kommen kann. Als eine häufige Ursache erwiesen sich sofort Processe von Choroiditis, durch welche eine Verklebung zwischen Choroidea und Retina und eine Durchtränkung und Aufquellung der letzteren mit Exsudatflüssigkeiten eingeleitet wird. Der unmittelbare Effect ist natürlich Zerstörung der Stäbchenschicht im Bereich der pathologischen Verwachsung, aber auch die übrigen nervösen Elemente der Retina gehen allmählig zu Grunde, während das Bindegewebs-Gerüst eine hypertrophische Entwicklung erfährt.

Die Radiärfasern zeigen sich verdickt und verlängert, häufig auch in ihrer äusseren Hälfte umgebogen, so dass sie ein der Choroidea paralleles, verworrenes Flechtwerk darstellen. Ist die Retina erst auf diese Weise degenerirt, so kann nun sehr leicht Pigment in dieselbe von der Choroidea eindringen. Wuchernde Choroidalepithelien wachsen in die lückenhafte Substanz der atrophischen Retina hinein, und man findet dann dieselbe reichlich durchsprengt mit rundlichen Zellen, welche sich durch ihre schwarze Färbung auszeichnen. Oder die Choroidalepithelien gehen zu Grunde, ihre Pigmentmolecüle werden frei, und werden durch die langsam weitergehende entzündliche Exsudation in die Retina hineingeschwemmt, ein Process den man als eine Pigmentinfiltration der Retina bezeichnen kann. Auf die eine oder andere Weise kann sich auch Pigment ablagern in Exsudatmassen, welche die Choroidea mit der Retina verkleben oder auch in letztere hineinragen.

Endlich hat noch H. Müller*) auf den mechanischen Einfluss aufmerksam gemacht, welchen die eben erwähnte Wucherung der Radiärfasern auf die Choroidalepithelien ausüben könne; dieselben sollten dadurch verschoben und in die zwischen den aufstrebenden Büscheln der wuchernden Körnerschicht sich bildenden Furchen zusammengedrängt werden.

War sonach das Eindringen von Choroidalpigment in die Retina festgestellt, so waren zwei weitere Fragen zu beantworten, nämlich erstens: Ist alles in der Retina befindliche Pigment von aussen eingedrungen? und zweitens: wie kommt die Pigmentirung der Retinalgefässe zu Stande? Beide Fragen stehen mit einander in engem Zusammenhang. H. Müller hat die erste Frage mehrfach und mit Bestimmtheit bejahend beantwortet, und scheint ausser dem Eindringen von Choroidalpigment in die Retina nur noch eine Pigmententwicklung aus Blutfarbstoff zugestehen zu wollen. Die Pigmentirung der Retinalgefässe muss von diesem Standpunkt aus als eine accidentelle Erscheinung aufgefasst werden, welche etwa darin begründet sein könnte, dass das Pigment an den Gefässwandungen leichter als an andern Stellen haften bliebe. In der That fand sich auch in den meisten der anatomisch untersuchten Fälle die Pigmentablagerung nicht auf die Gefässe beschränkt, sondern in allen Schichten der Retina.

Indessen, schon der ophthalmoscopischen Untersuchung gegenüber, konnte die Ansicht, dass alles in der Retina befindliche Pigment ursprünglich der Choroidea angehört habe, nicht festgehalten werden; die Choroidalveränderungen müssten sonst viel mehr in den Vordergrund treten als es factisch der Fall ist. Auffallend war denn doch auch die Thatsache, dass der Pigmentdegeneration der Retina die erwähnte Verengerung der Retinalgefässe stets vorhergeht.

Auch die anatomische Untersuchung erwies constant zugleich mit Pigmentirung der Gefässe eine eigenthümliche Veränderung ihrer Wandungen. Dieselben erfahren eine hyaline Verdickung, durch welche eine concentrische Verengerung der Lichtung und endlich vollkommne Obliteration feinerer Aestchen eingeleitet wird. Denselben Effect kann auch eine Bindegewebshypertrophie der Gefässe herbeiführen, durch welche das Gefäss endlich zu einem Bindegewebsstrange degenerirt und ganz und gar in dem Gewebe der Netzhaut aufgeht.

Einerseits also ist es erwiesen, dass Processe von Choroiditis eine Pigmentirung der Retina zur Folge haben können, andererseits aber stimmen die bis jetzt vorliegenden anatomischen Befunde von Fällen, welche bei Lebzeiten das ophthalmoscopische und klinische Krank-

---

*) Würzburger med. Zeitschrift. B. III. pag. 252.

heitsbild der Retinitis pigmentosa dargeboten hatten, darin überein, dass mehr oder weniger erhebliche Veränderungen der Choroidalepithelien vorhanden waren. Die Frage nach dem Ursprung der Netzhautpigmentirung scheint also zunächst dahin beantwortet werden zu müssen, dass dieselbe stets auf irgend eine Weise von den Pigmentepithelien der Uvea angeregt werden muss. Dringen aber einmal wuchernde Choroidalepithelien in die Retina ein, so liegt die Vermuthung nahe, dass der Wucherungsprocess auch auf diesem Boden fortdauern kann, so dass schliesslich in der Retina vielmehr Pigment vorhanden ist, als im Choroidalepithel fehlt.

Auch ein früher von mir beschriebener Befund,*) in welchem sich nachweisen liess, dass die Pigmentirung der Netzhautgefässe nicht von der Choroidea ausgegangen sein konnte, lässt sich mit grosser Wahrscheinlichkeit so auffassen, dass der ursprüngliche Anstoss zur Pigmententwicklung an den Retinalgefässen, zwar nicht von der Choroidea, aber von einem andern Theil der Uvea ausging. Der Fall gehörte, wie die meisten der anatomisch untersuchten, nicht in das Gebiet des typischen Torpor retinae mit Netzhautpigmentirung; ausser Iritis, Atrophie der nervösen Retinalelemente und Sehnervenexcavation, waren eigenthümliche Veränderungen in der Gegend des Ciliarkörpers vorhanden, welche ich damals nicht genauer beschrieben habe, weil ich über die Deutung des Befundes im Unklaren blieb. Jetzt jedoch glaube ich, nach wiederholter Untersuchung der noch vorhandenen Präparate, jene eigenthümlichen Veränderungen in der Gegend des Ciliarkörpers etwas ausführlicher erwähnen zu müssen, da es in der That möglich ist, dass von hier aus der erste Anstoss zur Pigmententwicklung an den Retinalgefässen ausging.

Es blieben nämlich am Glaskörper beim Abziehen desselben vom corpus ciliare Pigmentirungen haften, welche bei etwa 100facher Vergrösserung ein langmaschiges Netz bogenförmiger Figuren darstellten, welches ungefähr das Aussehen eines pigmentirten feinen Gefässnetzes darbot, dessen grössere Stämme nach der ora serrata retinae hin gerichtet waren. In der That waren auch in diesem pigmentirten Netzwerk einige feine, capillare, nicht pigmentirte Gefässe bemerklich.

Genug es machte mir ganz den Eindruck, als hätte sich in der pars ciliaris retinae ein mit der Retina zusammenhängendes neugebildetes Gefässnetz entwickelt. Ist diese Deutung des Befundes die richtige, so könnten allerdings die Pigmentepithelien des Ciliarkörpers den Anstoss gegeben haben, zur Entwicklung von Pigment an den Retinalgefässen.

*) Arch. f. Ophthalm. IX. 1, pag. 205.

Immerhin aber würde es sich keineswegs um ein successives Fortrücken des Pigmentes längs der Gefässe, sondern um eine ganz discontinuirliche Entwicklung von Pigment gehandelt haben. Dass eine solche discontinuirliche Pigmententwicklung an den Netzhautgefässen wirklich vorkommt, beweist der Umstand, dass man gelegentlich bei der ophthalmoscopischen Untersuchung auch auf der Oberfläche des Sehnerven selbst, Pigment an einzelnen Gefässen sieht. Auch anatomisch ist diese Thatsache, und zwar zuerst von Donders*) constatirt.

Da bisher nur sehr wenige Augen, an welchen die typische Retinitis pigmentosa bei Lebzeiten constatirt worden war, zur anatomischen Untersuchung gelangten, so scheint es zweckmässig die dabei constatirten Befunde mit wenigen Worten hier wieder zu geben.

Donders**) fand in einem längere Zeit vorher beobachteten Falle die Retina an drei oder vier Stellen, an welchen sie zugleich am stärksten pigmentirt war, mit der Choroidea verwachsen, so dass sie nur mühsam von derselben abgezogen werden konnte. Es zeigte sich dabei, dass hier ein mit Pigment durchdrungenes Exsudat vorhanden war, welches beim Trennen der Membranen zerriss, so dass ein Theil an der Choroidea, ein anderer an der Netzhaut haften blieb. Hier hing nun auch wirklich dass die Netzhaut durchsetzende Pigment zusammen mit dem der Choroidea; aber in einer Ausdehnung von mehr als einem Quadratcentimeter war kein Zusammenhang weiter zu finden. Es war um so weniger annehmbar, dass alles Pigment von der Verwachsungsstelle aus in die Retina infiltrirt sein sollte, weil bis in die Nähe der Exsudatplaques das Pigmentepithel der Choroidea sehr gleichmässig und gut erhalten war.

Der zweite hierher gehörige Fall wurde von Leber***) kurz vor dem Tode des Patienten ophthalmoscopisch untersucht; die nachher gefundenen anatomischen Veränderungen waren folgende: Atrophie der nervösen Elemente der Retina, Hyperplasie des bindegewebigen Stützwerkes, Verdickung und Sclerose der Gefässwandungen, netzförmige Pigmentirungen in allen Schichten, hauptsächlich den Gefässen folgend; hochgradige Veränderungen des Epithelpigmentes, massenhafte Excrescenzen der Glaslamelle, kleine circumscripte fettig degenerirte Exsudate zwischen Choroidea und Retina.

Endlich theilt Landolt†) zwei Fälle mit, welche ebenfalls bei

---

*) Arch. f. Ophth. III. 1. pag. 141.

**) Maes: oser torpor retinae. Zweiter Jahresbericht der Utrechter Augenklinik 1861, pag. 263.

***) Arch. f. Ophth. XV. 3.

†) Arch. f. Ophth. XVIII. 1. pag. 325.

der wiederholt vorgenommenen ophthalmoscopischen Untersuchung das typische Bild dargeboten hatte. Als wesentliche anatomische Veränderungen werden folgende bezeichnet: Fast totaler Schwund aller nervösen Elemente der Retina, so wie der Stäbchen und Zapfen, hochgradigste Hyperplasie des vorhandenen und Bildung neuen Bindegewebes, sowohl im Stützapparat als in den Gefässwandungen. Letztere daher sehr verdickt, ihr Lumen verengt, ihre feinsten Aeste vollkommen zu Bindegewebe degenerirt. In der Wand massenhaftes eingewandertes und wahrscheinlich auch neugebildetes von Zellen umschlossenes und freies Pigment. Das Pigment der Epithelschicht grösstentheils aus den Zellen und der Schicht selbst ausgewandert, an einzelnen Stellen in typischer, vom Verlauf der Retinalgefässe bedingter Weise angesammelt, von da aus vielfach in dicken Strichen die Retina bis zu einem Gefässe durchwuchernd.

Sowohl aus den pathologisch-anatomischen Resultaten, als aus dem Vergleich derselben mit den functionellen Störungen und dem Verlauf der Krankheit ergiebt sich die Richtigkeit des von Donders*) schon frühzeitig aufgestellten Satzes, dass die Pigmentirung der Retina nicht als das Wesen der Krankheit betrachtet werden kann, sondern vielmehr secundärer Natur ist. Donders folgerte dies aus dem Umstand, dass man mitunter schon über die innere, nach der macula lutea zu gelegene Grenze des pigmentirten Theiles der Retina hinaus, Verlust der Perception nachweisen könne, und er führte diesen Nachweis auf eine sehr geistreiche Weise dadurch, dass er ein sehr kleines mit dem Augenspiegel gesehenes Flammenbildchen über die verschiedenen Theile der Netzhaut sich bewegen, und den Kranken angeben liess, an welchen Stellen er es wahrnehmen konnte.

Von grossem Einfluss auf die Entstehung der Krankheit ist Erblichkeit. Uebertragungen von den Eltern auf die Kinder ist nicht selten zu constatiren, oder es leiden, ohne dass bei den Eltern die Krankheit vorhanden ist, mehrere ihrer Kinder an derselben. Nicht selten ist unter diesen Verhältnissen Complication mit Schwerhörigkeit vorhanden.

Bei Taubstummen und Idioten scheint die Krankheit häufiger als bei sonst gesunden Individuen vorzukommen. Manchmal sind auch andere Bildungsanomalien, z. B. überzählige Finger und Zehen vorhanden.**) Liebreich***) hat darauf aufmerksam gemacht, dass

---

*) Arch. f. Ophth. III. 1. pag. 148.

**) Höring: Klin. Monatsbl. 1864, pag. 233 und 1865, pag. 236. Stör: ibid. 1865, pag. 23.

***) Deutsche Klinik 1861, Nr. 6.

in einer Anzahl von Fällen die Eltern der Patienten in Blutsverwandschaft standen; eingehendere statistische Angaben über den Einfluss der Consanguinität wären gewiss wünschenswerth.

Manchmal kommt die Krankheit angeboren vor, so dass die Kinder mit pigmentirter Netzhaut, häufig zugleich auch mit zu kleinen Augen, entweder völlig blind oder mit nur geringem Lichtschein zur Welt kommen. Gewöhnlich entwickelt sich dann auch Nystagmus.

Meistens datirt das erste Entstehen der Hemeralopie aus der Kindheit oder den Pubertätsjahren, seltener entsteht die Krankheit erst in vorgerückterem Lebensalter. Immer werden beide Augen befallen.*)

Der Verlauf ist äusserst langsam, vom ersten Entstehen der Hemeralopie bis zur endlichen Erblindung können 20 bis 40 Jahre oder noch längere Zeit verlaufen. Ob alle Fälle zur Erblindung führen oder die Krankheit auf irgend einer Höhe ihrer Entwicklung stationär bleiben kann, ist nicht festgestellt.

In Anschluss an das oben geschilderte Krankheitsbild der typischen Netzhautpigmentirung, ist zu erwähnen, dass Fälle vorkommen, welche nur in manchen Punkten mit diesem Krankheitsbild übereinstimmen, in andern Beziehungen aber wesentliche Abweichungen zeigen.

Zunächst kann Hemeralopie unter verschiedenen Umständen vorkommen ohne Pigmentirung der Retina. Abgesehen von jenen Fällen in welchen Hemeralopie bei vorher gesunden Individuen als acut entwickelter Krankheitszustand beobachtet wird, und eine besondere, nicht hierher gehörige, Krankheitsform darstellt, sind hier zunächst die ziemlich seltenen Fälle anzureihen, bei welchen eine angeborene Hemeralopie ohne irgend welche ophthalmoscopischen Veränderungen auftritt. Bei guter Beleuchtung kann die centrale Sehschärfe vollkommen sein, oder auch einigermaassen vermindert, während bei geringer Lichtquantität der Torpor retinae sich durch eine beträchtliche Herabsetzung der centralen Sehschärfe und meistens auch durch Gesichtsfeldbeschränkung manifestirt. Ausnahmsweise kann sich auch der Torpor für das centrale Sehen stärker zeigen als in der Nähe des Fixirpunktes, so dass bei geringer Beleuchtung das excentrische Sehen besser ist, als das centrale. Der Zustand scheint gewöhnlich stationär zu bleiben, giebt also eine bessere Prognose, als wenn zugleich Pig-

*) Der gewöhnlich als Ausnahme citirte Fall von Pedraglia (Klin. Monatsbl. 1865, pag. 114) dürfte wegen der gleichzeitigen, an mehreren Stellen vorhandenen, vollständigen Atrophie des Choroidalstroma richtiger als Choroiditis mit Pigmentirung der Retina aufzufassen sein.

mentirung der Retina vorhanden ist. Die Verwandschaft mit letzterer Affection wird aber dadurch manifestirt, dass die angeborene Hemeralopie als erbliches Leiden auftritt, selbst in der Art, dass von mehreren Kindern derselben Eltern die einen an dieser Form von Hemeralopie, die andern an Pigmentirung der Retina leiden können.

Es kommen ferner ausnahmsweise Fälle vor, in welchen Hemeralopie durch Torpor retinae mit Herabsetzung des excentrischen Sehens oder mit Gesichtsfeldbeschränkung im späteren Lebensalter sich entwickelt, ohne dass ophthalmoscopisch irgend eine Spur von Netzhautpigmentirung oder irgend eine andere Veränderung, als Verengerung der Arterien und graue Verfärbung des Sehnerven nachweisbar ist. v. Graefe sah in ähnlichen Fällen eine nach mehreren Jahren eintretende nachträgliche Entwicklung von Pigment in der Retina.

Auch als Residuum syphilitischer Retinitis habe ich exquisiten Torpor retinae beobachtet, und zwar in Zusammenhang mit diffuser Glaskörpertrübung, weisslicher Verfärbung des Sehnerven, Verengerung der Retinalgefässe und feinen Veränderungen an der Peripherie der Choroidea (helle punktförmige aber nirgends schwarze Flecke), jedoch ohne eine Spur von Pigmentirung der Retina. Die Beobachtungen Förster's*) scheinen jedoch dafür zu sprechen, dass in diesen Fällen noch im späteren Krankheitsverlauf eine Pigmentirung der Retina sich entwickeln kann.

Aber auch bei deutlich entwickelter Pigmentirung der Retina zeigen einzelne Fälle wesentliche Abweichungen von dem typischen Krankheitsbild. Zunächst gehören hierher die von v. Graefe**) beschriebenen Fälle, in welchen die Gesichtsfeldbeschränkung in Form eines ringförmigen Defectes auftritt, an dessen Peripherie das excentrische Sehen fortbesteht. Die pigmentirte Stelle der Retina hat also ihre Perceptionsfähigkeit verloren, ihre Leitungsfähigkeit dagegen für die von der Peripherie nach dem Sehnerven verlaufenden Fasern bewahrt. Die Erklärung hierfür liegt nahe, wenn der Krankheitsprocess zunächst nur die äussern Netzhautschichten zerstört.

In andern ebenfalls zu den ungewöhnlichen Formen der Retinitis pigmentosa gehörenden Fällen, kann schon in einer früheren Periode des Krankheitsverlaufes hochgradige Schwachsichtigkeit dadurch bedingt werden, dass unregelmässig rundliche, schwarze Pigmentmassen die Gegend der macula lutea einnehmen.

---

*) H. Magnus: Ophthalmoscopischer Atlas. Taf. XIII. Fig. I. pag. 76.

**) Arch. f. Ophth. IV. 2. pag. 250.

Netzhautblutungen.

Hämorrhagien der Retina sind ein keineswegs seltener ophthalmoscopischer Befund, da sie sowohl als selbstständige Erkrankung, als in Begleitung verschiedener entzündlicher Processe auftreten können.

Am häufigsten kommen Hämorrhagien vor in der hinter dem Aequator gelegenen Ausbreitung der Retina. Manchmal sind sie reichlich, gross und dicht gedrängt, und dann wird die macula lutea selten verschont. Es kann aber auch geschehen, dass die ganze Hämorrhagie nur in einigen wenigen punktförmigen Extravasaten besteht, welche unglücklicherweise gerade die Gegend der macula lutea einnehmen. Die Form der Blutflecke ist verschieden, je nach ihrem Sitz. Da wo die Nervenfaserschicht verhältnissmässig dick ist, also in der Nähe des Sehnerven, nehmen sie gewöhnlich eine längliche oder in radiärer Richtung streifige Form an; breiten sie sich mehr in den mittleren Schichten der Retina aus, so erscheinen sie als rundliche Flecke. Ein Durchbruch der Hämorrhagien kann sowohl nach der äussern als nach der innern Fläche der Retina stattfinden. Im ersteren Fall breitet sich eine dünne Blutschicht zwischen Retina und Choroidea aus; beim Durchbruch durch die membr. limitans interna erfolgt Bluterguss in den Glaskörper.

Ausnahmsweise kommt es auch vor, und zwar hauptsächlich in der Nähe der macula lutea und des Sehnerven, dass der Bluterguss sich zwischen Retina und Glaskörper schalenförmig ausdehnt. Man sieht dann die grossen Netzhautgefässe am Rande des sie bedeckenden Extravasats mit scharfer Grenze verschwinden.

Die Farbe der Retinalhämorrhagien erscheint einigermaassen beeinflusst von der des Augenhintergrundes. Auf dem helleren Hintergrunde einer schwach pigmentirten Choroidea erscheinen die Blutflecken in der Retina lebhafter geröthet, bei dunkler Choroidea dagegen ebenfalls dunkelroth.

Retinalhämorrhagien werden stets nur sehr langsam resorbirt, auch unter den günstigsten Verhältnissen, z. B. wenn sie nach der Iridectomie bei Glaucom entstanden, verschwinden sie kaum vor 4 bis 6 Wochen, ausgedehntere Hämorrhagien kann man 6 bis 8 Monat und länger bestehen sehen. In der Regel werden die Blutflecke ganz allmählig blasser, verkleinern sich vom Rande aus, oder zerklüften auch in mehrere Theile.

Manchmal zeigen die Extravasate in der dritten bis sechsten Woche ihres Bestehens eine sehr auffällige Veränderung, indem sie

sich in glänzend weisse Flecke verwandeln. Die anatomischen Vorgänge, welche dieser Farbenveränderung zu Grunde liegen, sind nicht genauer bekannt. Varicöse Hypertrophie der Nervenfasern, fettige Degeneration der zertrümmerten Retinalelemente oder auch eine Metamorphose der ausgetretenen Blutkörperchen, könnten die anatomische Grundlage dieser weissen Flecke abgeben. Gelegentlich sieht man dieselbe Veränderung auch im Sehnerven selbst vor sich gehen.

Nur selten entwickeln sich dunkelfarbige Pigmente aus Retinalhämorrhagien. Gewöhnlich verschwindet im Laufe der Zeit der Bluterguss spurlos, ausnahmsweise aber sieht man in dem Maasse als einzelne Hämorrhagien resorbirt werden, Choroidalveränderungen deutlich hervortreten. Durchbruch kleiner Hämorrhagien durch die Limitans externa mit Ausbreitung einer geringen Blutmenge auf dem Choroidalepithel mag hierzu Veranlassung geben können. Ebenso wahrscheinlich erscheint auch die Annahme, dass Retinalhämorrhagien Entzündungsprocesse in den äussern Netzhautschichten mit Wucherung der Radiärfasern, und dadurch Choroidalveränderungen zur Folge haben können

Die Sehstörungen hängen zum Theil davon ab, dass durch den Bluterguss selbst die Lichtstrahlen abgefangen werden, ehe sie die percipirende Netzhautschicht erreichen; wichtiger noch sind die damit verbundenen Zerstörungen der Gewebe. In einer so dünnen und so fein organisirten Membran wie die Retina, können Hämorrhagien gewiss kaum geschehen, ohne zu Gewebszertrümmerungen zu führen. Am günstigsten scheinen die Verhältnisse noch zu liegen für Blutergüsse in der Nähe des Sehnerven, wenn sie sich parallel zu den Nervenfasern ausbreiten können. In den tieferen Schichten der Retina dagegen kann ein Bluterguss kaum Platz finden, ohne die feinen nervösen Fasern, welche die Verbindung zwischen den Ganglienzellen und den äussern Schichten darstellen zu zerreissen.

Jeder Hämorrhagie entspricht daher ein Defect im Gesichtsfeld oder eine Herabsetzung der excentrischen Sehschärfe, was sich in der Gegend der macula lutea gewöhnlich sehr störend bemerklich macht. In der Peripherie dagegen sind diese Sehstörungen nur bei zahlreichen ausgedehnteren Hämorrhagien, und nur durch eine genauere Untersuchung nachweisbar. Es können daher selbst sehr geringfügige Hämorrhagien erhebliche Sehstörungen bedingen, wenn sie gerade die Gegend der macula lutea einnehmen, während bei Integrität derselben ausgedehnte Blutungen in den aequatorialen Partien vorhanden sein können, ohne die Sehschärfe in erheblicher Weise zu beeinträchtigen. Leider aber kommen gerade in der Gegend der macula lutea Retinalhämorrhagien am häufigsten zu Stande.

In Folge zahlreicher und ausgedehnter Netzhauthämorrhagien

entwickeln sich häufig Sehnervenleiden. Manchmal bleibt eine auffallende Schlängelung der kleinen auf dem Sehnerven sichtbaren Gefässe zurück, während im Nerven selbst die Zeichen einer atrophischen Degeneration, durch weissliche Verfärbung und flache Vertiefung der Eintrittsstelle sichtbar werden, und zwar kann dies geschehen ohne weitere Verschlechterung des Sehvermögens. Sind nämlich durch zahlreiche Hämorrhagien eine grosse Anzahl der feinsten Nervenfasern in der Retina zerrissen, so kann sich die secundäre Atrophie derselben bis zum Opticus erstrecken, ohne dass dadurch eine neue Ursache von Sehstörung eingeführt wird.

In einer andern Reihe von Fällen sieht man nach ausgedehnten Netzhauthämorrhagien glaucomatöse Zustände eintreten: objectiv nachweisbare Härte des Auges und Druckexcavation des Sehnerven mit schmerzlosem Verlauf, oder auch mit sehr heftigen Schmerzen.

Netzhauthämorrhagien treten als selbstständige Krankheit gewöhnlich erst im späteren Lebensalter auf, durchschnittlich am häufigsten nach dem fünfzigsten Jahre. Als Theilerscheinung von Retinitis, oder auch als traumatische Affection können sie in jedem Lebensalter vorkommen. Erkrankungen des Herzens oder des Gefässsystems, z. B. Hypertrophie des linken Ventrikels oder Rigidität der Arterien, können die Ursache abgeben; in manchen Fällen sind Congestionen nach dem Kopf das veranlassende Moment. Atheromatöse Degeneration der Netzhautarterien ist beschrieben und abgebildet von Wedl,*) und auch Manz**) fand in einem Fall, zugleich mit Hämorrhagien der Retina, eine sclerotische und atheromatöse Entartung ihrer Arterien. Auffallend ist nur, dass die ophthalmoscopischen Befunde durchaus keinen Anhalt bieten zur Diagnose dieses doch wahrscheinlich nicht seltenen Zustandes. Ausnahmsweise treten Retinalhämorrhagien wohl auch als Theilerscheinung einer Purpura hämorrhagica auf. Zu erwähnen ist endlich noch, dass nicht selten nach der Iridectomie bei entzündlichem Glaucom Netzhauthämorrhagien erfolgen, welche aber glücklicherweise nur selten die Stelle des directen Sehens beeinträchtigen.

Die Prognose hängt wesentlich ab von der Intensität und der Ursache der Sehstörungen.

Peripherische Hämorrhagien, welche die Gegend der macula lutea intact lassen, verursachen nur geringe Sehstörungen und erlauben vollkommne Wiederherstellung. Ist die macula lutea selbst wesentlich mit betheiligt, so ist auch nach Resorption der Hämorrhagien

---

*) Atlas der pathol. Anatomie d. Auges. Retina und Opticus Taf. I, Fig. 5.

**) Bericht der naturforschenden Gesellschaft zu Freiburg 1866.

auf eine erhebliche Besserung nicht zu rehnen. Jene nicht häufigen Blutergüsse dagegen, welche sich vor der macula lutea, zwischen ihr und dem Glaskörper schalenförmig ausbreiten, bedingen natürlich auch beträchtliche Sehstörungen, lassen aber nach Resorption des Blutergusses eine volle Restitution zu.

Es ist ferner prognostisch zu berücksichtigen, dass Retinalhämorrhagien nicht selten recidiviren.

Fälle in welchen es zur Entwicklung glaucomatöser Symptome kommt, geben eine ganz schlechte Prognose. Meist ist das Sehvermögen schon durch die Hämorrhagien sehr erheblich beschädigt, und auch der secundäre glaucomatöse Zustand zeigt sich gewöhnlich bösartig und wird durch die Iridectomie nicht verbessert.

Ruhiges Verhalten und eine ableitende Behandlung sind die hauptsächlichsten Indicationen. Jede Anstrengung des Auges, sowie jede anstrengende körperliche Beschäftigung, alles was die Circulation beschleunigt oder Congestionen nach dem Kopf veranlassen kann, muss vermieden werden.

Die Resorption des Blutergusses sucht man durch die für solche Fälle üblichen Mittel, Elixir. acid. Halleri, locale Blutentziehungen an der Schläfe, Abführcuren u. s. w. zu unterstützen.

Die Vorschläge, durch Digitalis den Blutdruck herabzusetzen, oder durch Ergotin eine Contraction der kleinen Gefässe anzuregen, dürfte einen mehr theoretischen als practischen Werth haben.

Retinitis.

Die Diagnose der Retinitis gründet sich lediglich auf den Augenspiegel. Die subjectiven Beschwerden der Patienten haben nichts so characteristisches, dass man daraus schon im Voraus auf das Vorhandensein von Retinitis schliessen könnte; äusserlich sichtbare Veränderungen sind garnicht vorhanden.

Die allgemeinen ophthalmoscopischen Kennzeichen der Retinitis sind gegeben durch Trübung der Retina und Hyperämie ihrer Gefässe.

Die Trübung zeigt gewöhnlich am intraocularen Sehnervenende ihre grösste Intensität und verdeckt daher die Begrenzungslinien der Eintrittsstelle. Die innere Sehnervenscheide, der dunkle Choroidalring und der häufig zwischen beiden sichtbare weisse Scleralstreif liegen hinter der Retina und werden daher durch jede Trübung derselben verschleiert. Hat dieselbe hauptsächlich in den inneren Schichten ihren Sitz, so lässt sie manchmal in der Nähe des Sehnerven eine feine radiäre Streifung erkennen.

Die Hyperämie ist ebenfalls am intraocularen Sehnervenende am stärksten entwickelt. Die zahlreichen und sehr feinen Gefässe, welche im Normalzustand die röthliche Tingirung desselben bedingen, verursachen durch stärkere Anfüllung eine intensivere Röthung dieser Stelle; hauptsächlich aber macht sich die Hyperämie in den grösseren Gefässen der Netzhaut, besonders in deren Venen bemerklich. Da die Gefässe in der Längsrichtung dehnbarer sind als im Querschnitt, so werden sie nicht nur erweitert, sondern auch verlängert; sie erscheinen daher ophthalmoscopisch dicker, zugleich aber auch stark geschlängelt und die Schlängelungen finden sowohl in der Ebene der Retina als in darauf senkrechter Richtung statt. Die tiefer gelegenen Windungen werden, wenn gleichzeitig eine intensivere Trübung der Netzhautsubstanz vorhanden ist, von derselben verschleiert, oder auch ganz verdeckt, so dass die Gefässe wie unterbrochen aussehen, während die oberflächlichen Krümmungen, welche nur von wenig Retinalsubstanz bedeckt werden, schärfer begrenzt und intensiver blutroth erscheinen.

Dieselbe Schlängelung der Gefässe kann auch stattfinden bei völliger Durchsichtigkeit der Retina, und lässt dann auf Oedem derselben schliessen.

Die Arterien sind gewöhnlich nicht erweitert, manchmal sogar enger als im Normalzustand, was seine Erklärung darin finden kann, dass Schwellung und Hypertrophie des Gewebes sich bis in das intraoculare Sehnervenende hinein, und bis zur lamina cribrosa erstrecken. Findet an dieser von dem unnachgiebigen Scleralring umschlossenen Stelle eine Gewebsschwellung statt, so kann dadurch eine Compression der Centralgefässe eingeleitet werden, deren unmittelbare Folge sowohl Anämie der Arterien als Hyperämie der Venen sein würden.

Venöse Hyperämie und trübe Schwellung sind die wesentlichsten Attribute der Retinitis, ausserdem aber wird das ophthalmoscopische Bild häufig durch eine Reihe gleichzeitiger Veränderungen variirt.

In erster Linie sind hier die Hämorrhagien zu nennen, welche eine häufige Erscheinung bei Retinitis sind, in manchen Fällen jedoch vollständig fehlen.

Demnächst ist das Vorkommen weisser Flecke zu erwähnen, welche bald in Gestalt feiner weisser Punkte auftreten, bald ungefähr dem Durchmesser des Sehnerven gleichkommen, oder auch durch das Zusammenfliessen mehrerer, grössere unregelmässige Figuren bilden. Eine sehr eigenthümliche Gestaltung zeigen diese Veränderungen manchmal in der Gegend der macula lutea.

Feine weisse Punkte finden sich dort öfters in eigenthümlich stern-

förmiger Weise gruppirt in der Art, dass sie auf Linien angeordnet erscheinen, welche radienförmig von der fovea centralis ausstrahlen. Seltener sind es breite helle Striche, welche nach demselben Punkte hin convergiren.

Wahrscheinlich hat diese auffallende Gruppirung ihren Grund in der eigenthümlichen Anordnung der Radiärfasern, welche bekanntlich in der macula lutea nicht senkrecht durch die Dicke der Retina verlaufen, sondern der Art, dass sie auf ihrem Weg von den inneren zu den äusseren Schichten, sämmtlich nach dem Centrum der macula lutea convergiren. Auch Flächenschnitte der macula lutea lassen die radiäre Anordnung der äussern Faserschicht deutlich erkennen.*)

Am häufigsten sieht man diese sternförmige Punktirung bei Retinitis albuminurica, manchmal aber auch bei andern Retinitisformen, welche gänzlich unabhängig von Albuminurie sind.

Ziemlich selten kommen intensivere, in Richtung der Nervenfasern verlaufende, streifige Trübungen der Retina vor, welche wahrscheinlich auf Veränderungen in den inneren Enden der Radiärfasern zu beziehen sind.

Die hierüber vorliegenden Beobachtungen beziehen sich ebenfalls meistens auf Retinitis durch Albuminurie; doch beweisen zwei von E. v. Jaeger**) und Mauthner***) als „Retinitis mit grünlichen Streifen“ beschriebene Fälle, dass auch ohne diese Complication ophthalmoscopische Veränderungen vorkommen, welche auf pathologische Zustände in den Enden der Radiärfasern zu beziehen sind.

Die Netzhautgefässe, besonders die Arterien, erscheinen in manchen Fällen von Retinitis und zwar ebenfalls wieder am häufigsten bei der albuminurischen Form von hellen weissen Streifen begleitet, welche dicht neben der rothen Blutsäule und zu beiden Seiten derselben hinziehen, und dieselbe bei stärkerer Entwicklung wohl auch verschmälert und verschleiert erscheinen lassen. Offenbar liegt diesen Erscheinungen eine Verdickung der Adventitialschicht der Gefässe zu Grunde.

Die Sehstörungen fallen bei Retinitis sehr verschieden aus, und stehen häufig in keinem ersichtlichem Verhältniss zu dem ophthalmoscopischen Befund. Fälle mit sehr ähnlich erscheinenden Veränderungen können ebensowohl mit hochgradiger Schwachsichtigkeit, als mit einer nur geringen Herabsetzung der Sehschärfe einhergehen; ebenso bleibt das Gesichtsfeld bald völlig frei, bald zeigt es grössere

*) Fr. Merkel: Ueber die macula lutea des Menschen. Leipzig 1870. Tafel I. Fig. 11.

**) Ophthalmoscopischer Handatlas Taf. XV. Fig. 71.

***) Lehrbuch der Ophthalmoscopie pag. 361.

oder kleinere Defecte, ohne dass man in allen Fällen darauf rechnen dürfte eine ophthalmoscopische Erklärung für dieses Verhalten zu finden. Man kann hieraus nur den Schluss ziehen, dass auffallende ophthalmoscopische Veränderungen der Retina zu Stande kommen können, ohne wesentliche Beeinträchtigung der nervösen Elemente, während umgekehrt beträchtliche Functionsstörungen dieser letzteren bedingt sein können durch Veränderungen, welche sich der ophthalmoscopischen Anschauung entziehen.

Die Beschwerden der Patienten beziehen sich daher meistens auf die Klage über undeutliches Sehen. Manchmal, aber nicht immer, macht sich eine Empfindlichkeit gegen Licht geltend, so dass durch volles Tageslicht Blendungserscheinungen herbeigeführt werden.

Eine sehr merkwürdige und nicht gerade seltene Erscheinung ist die Micropsie, welche sich manchmal in den späteren Stadien der Retinitis entwickelt.

v. Graefe*) beobachtete dieses Phänomen zuerst bei syphilitischer Retinitis, doch kommt es auch bei andern Formen von Retinitis vor. Die Micropsie ist manchmal an verschiedenen, dicht nebeneinander liegenden Stellen ungleichmässig, und daher mit Metamorphopsie verbunden, so dass die Objecte nicht nur verkleinert, sondern zugleich verzerrt, schief und krumm erscheinen.

Das Verhältniss der Verkleinerung kann man leicht dadurch feststellen, dass man mit Hülfe eines in verticaler Richtung ablenkenden Prisma, übereinander stehende Doppelbilder der Snellen'schen Probebuchstaben erzeugt. In einigen Fällen habe ich auf diese Weise gleichzeitig mit einer allmähligen Besserung der Sehschärfe, auch eine Verringerung der Micropsie nachweisen können.

Da weder eine wirkliche Verkleinerung der Netzhautbilder noch eine unrichtige Taxation ihrer Grösse für die Erklärung dieser Form von Micropsie annehmbar erscheint, so bleibt nichts übrig, als das Phänomen auf den Ausfall einer gewissen Summe empfindender Elemente in der macula lutea zu beziehen.

Am häufigsten tritt Retinitis als Folgezustand allgemeiner Erkrankungen auf. Der Augenspiegel hat Morbus Brigthii und Syphilis als die gewöhnlichsten Veranlassungen nachgewiesen, auch Leukämie ist zu nennen. Pathologisch anatomische Untersuchungen**) haben ausserdem septische Processe, Jaucheherde in den Weichtheilen oder in den Gelenken. putride Bronchitis, eitrige Pericarditis, Pleuritis oder Peritonitis und Gangraena senilis als Ursache aufgefunden. Die

*) Arch. f. Ophth. XII. 2. pag. 215.

**) Dr. M. Roth, Virchow's Arch. B. 55 u. Deutsche Zeitschr. f. Chir. I. 5. pag. 471.

anatomischen Veränderungen dieser Retinitis septica bestehen in Hämorrhagien und kleinen weissen Flecken, welche aus verdickten Nervenfasern und verfetteten Bindegewebskörpern zusammengesetzt sind.

Meistentheils prägen sich die ätiologischen Momente der Retinitis mit hinreichender Deutlichkeit im Krankheitsbilde aus, so dass es bei der grossen Verschiedenheit, welche das klinische Bild der Retinitis darbieten kann, wünschenswerth ist, bestimmte Formen dieser Krankheit zu unterscheiden.

Als einfachste Form der Retinitis sind diejenigen Fälle aufzufassen, in welchen die Retina neben dem Sehnerven in mässigem Grade getrübt und geschwellt ist, während der Sehnerv selbst nur geringe Veränderungen, stärkere Röthung, leichte Trübung u. s. w. erkennen lässt. Die Netzhautvenen zeigen dabei die erwähnten Schlängelungen ihres Verlaufes; Blutungen sind nur spärlich vorhanden. Nicht selten liegen in derartigen Fällen Erkältungsursachen zu Grunde, z. B. plötzliche Durchnässung bei erhitztem Körper, Verkühlung des Kopfes u. s. w. Auch kommen sie gleichzeitig mit andern rheumatischen Beschwerden vor, und können bei entsprechender Behandlung in Zeit von einigen Monaten günstig verlaufen. Einige Blutentziehungen an der Schläfe, ein leicht ableitendes und mässig diaphoretisches Verfahren, Vermeidung aller Erkältungsursachen und vollständige Schonung des Sehvermögens sind in der Regel ausreichend.

Eine andere Gruppe von Fällen characterisirt sich dadurch, dass zahlreiche Hämorrhagien die übrigen Erscheinungen der Retinitis begleiten. Gewöhnlich handelt es sich dabei um Individuen, welche überhaupt an Circulationsanomalien leiden. Menstruationsstörungen, Plethora abdominalis, habituelle Kopfcongestionen sind daher die häufigsten Ursachen dieser Krankheitsform, welche man eben wegen der grossen Anzahl der Hämorrhagien, als Retinitis hämorrhagica bezeichnen kann. Auch das klinische Krankheitsbild dieser Fälle bekommt durch das Ueberwiegen der Hämorrhagien ein eigenthümliches Gepräge. Alles was in Bezug auf Verlauf und Prognose der Netzhauthämorrhagien gesagt wurde, findet auch hier seine Anwendung. Die Prognose der Retinitis hämorrhagica ist daher durchschnittlich ziemlich ungünstig. Vor allem ist das Verhalten der macula lutea zu beachten, welche freilich selten verschont bleibt, sobald überhaupt zahlreiche Hämorrhagien vorhanden sind.

Die durch die Hämorrhagien bedingten Zertrümmerungen des Retinalgewebes sind irreparabel, ausserdem aber scheint durch die Blutergüsse selbst auch die Dauer des entzündlichen Processes in die Länge gezogen zu werden; ich habe Fälle gesehen, in welchen

nach $1\frac{1}{2}$ bis 2jähriger Dauer, Trübung der Retina und Hyperämie der Venen immer noch vorhanden waren.

Die Behandlung erfordert ein ableitendes Verfahren mit vorzüglicher Berücksichtigung etwa vorhandener Circulationsstörungen in entfernten Organen.

Syphilitische Retinitis kommt gewöhnlich gleichzeitig mit anderweitigen Localisationen constitutioneller Syphilis vor, oder folgt denselben in nicht langer Zeit nach. Häufig, aber nicht immer, tritt sie in beiden Augen auf.

Ophthalmoscopisch characterisirt sie sich hauptsächlich durch eine diffuse graue Trübung, welche sich vom Sehnerven aus über grössere Strecken der Retina, namentlich entlang der grösseren Gefässe ausdehnt. Die Erweiterung und Schlängelung der Venen hält sich innerhalb mässiger Grenzen, und auch der Sehnerv zeigt sich in der Regel nur in geringem Grade getrübt; sehr selten tritt eine erheblichere Schwellung desselben ein. Hämorrhagien sind gewöhnlich nicht vorhanden, können aber ausnahmsweise sogar in nicht unbeträchtlicher Ausdehnung vorkommen. Auch verschieden gestaltete mattweisse Flecke werden manchmal in der Retina sichtbar.

Eine recht häufige Complication ist eine feine Glaskörpertrübung, besonders dann, wenn gleichzeitig Iritis oder Choroiditis syphilitica vorhanden ist, aber auch ohne diese Begleitung. Dieselbe ist anfänglich häufig so fein, dass ihre ophthalmoscopische Diagnose ohne Atropinmydriasis kaum möglich ist; im weiteren Verlauf tritt sie gewöhnlich deutlicher hervor.

Abgesehen von der Schwierigkeit der ophthalmoscopischen Erkenntniss dieses Glaskörperleidens, kann auch eben der Nachweis desselben weitere diagnostische Fragen anregen. Die Veränderungen der Netzhaut sind nämlich, wie Mauthner*) mit Recht bemerkt, häufig so gering, dass man sich das Aussehen derselben sehr wohl durch eine von ihr ausgespannte zarte Glaskörpermembran erklären könnte. Hat man sich nun vom Vorhandensein einer solchen Trübung überzeugt, so kann man wieder darüber in Zweifel bleiben, ob ausserdem auch noch Retinitis vorhanden sei. Die Hyperämie der Netzhautvenen, so wie etwa vorhandene Blutungen oder andere Veränderungen geben dann Anhaltspunkte für die Diagnose.

Gelegentlich sieht man auch bei syphilitischer Retinitis eine den Sehnerven wallförmig umgebende Schwellung, welche sich über das Niveau der Sehnervenoberfläche erhebt, und deshalb auf eine Dicken-

---

*) Lehrbuch der Ophthalmoscopie pag. 369.

zunahme der äussern Schichten der Retina bezogen werden muss. Derselbe Befund kommt übrigens auch unabhängig von Syphilis vor.

Der Verlauf dieser Retinitis ist ziemlich verschieden; die Mehrzahl der Fälle heilt bei entsprechender Behandlung in etwa 6 bis 8 Wochen, andere Fälle zeichnen sich durch grosse Hartnäckigkeit aus. Auch kann ganz allmählig, unter langsamer Verdünnung und zunehmender Blutleere der Arterien, ein Uebergang in Atrophie der Retina und des Opticus stattfinden.

Als eine eigenthümliche und ziemlich seltene Form beschreibt v. Graefe*) eine centrale recidivirende Retinitis, deren Zusammenhang mit Syphilis dadurch wahrscheinlich wird, dass in den beobachteten (im ganzen sieben) Fällen, früher Syphilis vorhanden gewesen war.

Die Krankheit characterisirt sich durch ganz plötzlich eintretende Sehstörungen, welche anfänglich nach einigen Tagen von selbst wieder verschwinden, um nach Wochen oder Monaten von Neuem wieder aufzutreten. Die Zwischenzeiten sind anfänglich ganz frei von Sehstörungen, später verlängern sich die Anfälle und es bleiben Störungen auch während der Intervalle bestehen. Die Krankheit scheint in den Regel doppelseitig vorzukommen und kann, wenn die Anfälle beide Augen gleichzeitig betreffen, vorübergehende Erblindungen verursachen, da es in der That vorkommt, dass auf der Höhe der Anfälle, das Sehvermögen nicht einmal zur Orientirung ausreicht. Als Grund der Sehstörung ergiebt sich bei der ophthalmoscopischen Untersuchung eine feine Trübung im Bereich der macula lutea, welche in der fovea centralis am stärksten ist und sich von hier ab nach allen Seiten gleichmässig abschwächt. Die Umgebung des Sehnerven bleibt frei, oder zeigt höchstens an der äussern Seite eine schwache Trübung.

In den entzündungsfreien Zwischenzeiten erscheint der betreffende Theil des Augenhintergrundes in frischen Fällen völlig normal, später bleibt eine leichte graue Trübung in der Nachbarschaft der fovea centralis zurück, endlich kann es zur Bildung dunkler Pigmentflecke kommen.

Die Behandlungsweise der syphilitischen Retinitis ist ganz die der secundären Syphilis überhaupt.

Eine sehr characteristische Form von Retinitis ist diejenige, welche in Verbindung mit Albuminurie vorkommt. Dieselbe befällt stets beide Augen, wenn auch nicht immer in gleichmässiger Weise. Die characteristischen Züge des ophthalmoscopischen Bildes liegen hauptsächlich darin, dass neben den gewöhnlichen Zeichen der Retinitis,

*) Arch. f. Ophth. XII. 2. pag. 211.

als Hyperämie der Venen und Trübung des Sehnerven nebst der angrenzenden Retina, eine Anzahl Hämorrhagien und eine Menge weisser hellglänzender Flecke, im Augenhintergrund vorhanden sind.

Die Hämorrhagien erscheinen gewöhnlich als grössere rundliche, oder wenn sie in den dickeren Partien der Nervenfaserschicht liegen, als streifige blutrothe Flecke; auch können sie wie andere Netzhauthämorrhagien in den Glaskörper durchbrechen. Nur selten treten sie massenhaft auf, noch seltener fehlen sie ganz.

Die hellen Flecke nehmen hauptsächlich den hinteren Umfang der Retina ein und erstrecken sich nach vorn kaum bis zum aequator bulbi. Sie können so dicht an den Sehnerven heranreichen, dass sie den Rand desselben berühren, gewöhnlich aber pflegen sie eine geringe Entfernung von demselben inne zu halten. Im weiteren Verlauf drängen sie sich besonders in der Umgebung des Sehnerven dichter zusammen, nehmen an Grössenausdehnung zu, und können durch das Zusammenfliessen mehrerer, grössere unregelmässig gestaltete Formen annehmen, welche durch ihren weissen fettigen Glanz auffallen, und nach der Peripherie hin, besonders längs der Netzhautgefässe in einzelne Zacken und Spitzen auslaufen, oder auch sich in eine grosse Anzahl feiner weisser Pünktchen auflösen. Nur ausnahmsweise werden die weissen Flecke so gross, dass sie zu einer den Sehnerven wallartig umgebenden Figur zusammenfliessen.

Die unmittelbare Umgebung des Sehnerven zeigt gewöhnlich eine grau-röthliche, gleichmässige oder fein streifige Trübung, welche die Begrenzungslinie der Eintrittsstelle bedeckt. Auch das Gewebe des Sehnerven selbst erscheint getrübt; aber nur ausnahmsweise erreicht die Betheiligung desselben einen so hohen Grad, dass das Vorhandensein einer wirklichen Neuritis sich durch eine deutliche Schwellung ausspricht.

Im weiteren Verlaufe zeigen sich manchmal auch die Retinalgefässe, besonders in der Nähe des Sehnerven von weisslichen Strichen begleitet, welche auf eine Verdickung der Adventitialschicht zu beziehen sind.

In der Gegend der macula lutea sieht man, gerade bei dieser Retinitisform verhältnissmässig häufig, die oben erwähnte sternförmige Gruppirung feiner weisser Punkte, oder breiterer strichförmiger Figuren.

Die vor dem aequator gelegene Peripherie der Retina bleibt gewöhnlich unverändert.

Manchmal entwickeln sich gleichzeitig Choroidalveränderungen, welche sich als hellere oder dunklere Flecke in der Pigmentepithelschicht bemerklich machen. In manchen Fällen werden auch leichte diffuse Glaskörpertrübungen beobachtet.

Die Sehstörungen variiren in ziemlich weiten Grenzen. Das Sehvermögen kann der Art sein, dass gewöhnliche Druckschrift noch gelesen wird, oder so weit herabgesetzt, dass nur Finger in kurzen Entfernungen gezählt werden. Das Gesichtsfeld bleibt frei, wenn es nicht etwa durch Netzhautablösung, welche ausnahmsweise den späteren Verlauf compliciren kann eine Beschränkung erleidet. Zu völliger Erblindung scheint die Retinitis albuminurica nur sehr selten zu führen.*)

Wahrscheinlich würde sogar das Netzhautleiden in einer nicht unbeträchtlichen Anzahl von Fällen heilen, wenn das Leben erhalten bliebe. In Fällen bei denen das Allgemeinleiden eine bessere Prognose erlaubt, z. B. bei Albuminurie nach Scharlach oder während der Schwangerschaft, hat denn auch die Beobachtung gezeigt, dass die Retinitis vollkommen, oder bis auf geringe Spuren, rückgängig werden kann mit gleichzeitiger Besserung des Sehvermögens. In einem während des Wochenbettes entstandenen Fall z. B. habe ich das Netzhautleiden mit Wiederherstellung vollen Sehvermögens heilen, beide Affectionen in einem späteren Wochenbett recidiviren und wieder heilen sehen. Im zweiten Anfall hatten beide Augen auf der Höhe der Krankheit etwa nur $\frac{1}{100}$ Sehschärfe, fünf Monate später zeigte das eine Auge eine Sehschärfe von $\frac{1}{2}$, das andere nur etwa $\frac{1}{4}$, da in der macula lutea desselben ein dunkler etwas prominenter Fleck zurückgeblieben war.

Diese Form der Retinitis kann sich entwickeln in allen Fällen, in welchen Albuminurie längere Zeit fortbesteht. Am häufigsten ist dies allerdings der Fall beim chronischen Morbus Brigthii, doch ist das Vorhandensein des Netzhautleidens auch nachgewiesen worden bei croupöser Nephritis, und bei amyloider Degeneration der Nieren,**) und bei der durch Gravidität verursachten Stauungshyperämie derselben.

Ueber die relative Häufigkeit des Vorkommens bei Morb. Brigthii liegen nur wenige Angaben vor. Frerichs***) fand unter 41 Kranken 6 mit mehr oder weniger bedeutenden Störungen des Sehvermögens. Lebert†) giebt an, dass in $\frac{1}{5}$ seiner Fälle amblyopische Erscheinungen vorhanden waren. Beide Angaben sind wahrscheinlich etwas zu hoch, da nicht alle die dort beobachteten Sehstörungen auf Retinitis zu beziehen sein dürften. Wagner††) fand unter 157 Fällen von

---

*) Nur zwei solcher Beobachtungen sind bekannt von v. Graefe (Arch. f. Ophth. VI. 2. pag. 285) und Donders (van der Laan: Over gezichtsstoornissen bij albuminurie. Utrecht 1865, pag. 216).

**) Traube: Deutsche Klinik 1859, pag. 67.

***) Die Brightische Nierenkrankheit pag. 93.

†) Handbuch der practischen Medicin 1859, B. 2. pag. 608.

††) Virch. Archiv 1867, B. XII.

Morbus Brigthii 18mal ophthalmoscopisch oder anatomisch sichtbare Veränderungen des Auges; indess nur 10 dieser Fälle lassen sich mit Sicherheit zur Retinitis albuminurica rechnen.

Wahrscheinlich also kommt das Netzhautleiden nur in etwa 6 bis 7 pCt. der Fälle von Morb. Brightii vor. und der Umstand, dass nicht gerade selten erst durch die ophthalmoscopische Untersuchung das Vorhandensein der Albuminurie aufgedeckt wird, könnte vielleicht darauf hinweisen, dass die Netzhautaffection überhaupt in unregelmässig verlaufenden Fällen relativ am häufigsten auftritt.

Die Therapie wird wesentlich durch den Zustand des Allgemeinleidens bestimmt. Selten ist dasselbe der Art, dass die übliche antiphlogistische Behandlung der Retinitis mit Blutentziehungen u. s. w. indicirt erscheint. Schonung des Sehvermögens und Schutz der Augen gegen alle Schädlichkeiten ist daher häufig die einzige Verordnung, welche durch das Augenleiden wirklich nothwendig gemacht wird.

Ganz anderer Natur, und nicht zur Retinitis gehörig, sind die ebenfalls bei Morbus Brigthii vorkommenden urämischen Amaurosen.

Leukämie ist ebenfalls denjenigen Allgemeinkrankheiten zuzurechnen, welche Retinitis veranlassen können. Zunächst ist zu bemerken, dass in manchen Fällen von Leukämie das ophthalmoscopische Bild des Augenhintergrundes eine auffallende orangegelbe Färbung zeigt,*) welche gewiss auf die durch das Ueberwiegen der weissen Blutkörperchen bedingte, hellere Färbung des Blutes zu beziehen ist. Merkwürdig ist nur, dass diese orangengelbe Färbung des ophthalmoscopischen Bildes in andern Fällen von ausgesprochener Leukämie fehlt,**) sogar auch bei ophthalmoscopisch nachgewiesener Retinitis leukämica fehlen kann.***)

Die ophthalmoscopischen Zeichen der Retinitis leukämica sind Trübung der Retina in der Umgebung des Sehnerven, mehr oder weniger zahlreiche Hämorrhagien, und kleine, weisse, rundliche Flecken, von denen aber selbst die grösseren dem Sehnervendurchmesser nicht gleichzukommen pflegen.

Häufig zeigen die Flecke einen hämorrhagischen Hof und bilden, wenigstens die grösseren, eine deutliche die innere Netzhautfläche überragende Prominenz. Diese Flecke kommen nicht allein in der Umgebung des Sehnerven und im Gebiet der macula lutea vor, sondern können sich auch in den vor dem aequator gelegenen peripheren

*) Liebreich: Deutsche Klinik 1861, Nr. 50. O. Becker: Archiv für Augen und Ohren 1869. I. pag. 95.

**) Knapp: Klin. Monatsbl. 1868. pag. 355. O. Becker: A. a. O. pag. 105.

***) Saemisch: Klin. Monatsbl. 1869. pag. 305.

Theilen des Augenhintergrundes vorfinden. In manchen Fällen zeigten sich auch weisse Streifen längs der Netzhautgefässe. Saemisch beobachtete gleichzeitige Choroidalhämorrhagien, Leber*) fand bei der anatomischen Untersuchung die weissen Flecke zusammengesetzt aus einer einfachen Anhäufung von Lymphkörperchen, welche die Elemente bis auf Reste des bindegewebigen Stützwerkes verdrängten und ersetzten, und ist geneigt dieselben als kleine leukämische Geschwulstherde aufzufassen, wie sie von Virchow in verschiedenen Organen nachgewiesen, und von Engel-Reimers**) auch in der Choroidea gesehen wurden. Auch die weissen Streifen längs der Gefässe erwiesen sich durch Lymphkörperchen bedingt.

Recklingshausen fand in einem Falle die hellen Flecke aus sclerotisch verdickten Nervenfasern zusammengesetzt.

Die Sehstörungen scheinen durchschnittlich sehr gering zu sein, es sei denn, dass die macula lutea in erheblicher Weise befallen wird, oder dass Blutergüsse in den Glaskörper eine stärkere Verdunklung bedingen. Saemisch sah in einem Fall, welchen er $1\frac{1}{2}$ Jahre lang in Beobachtung hatte, die Hämorrhagien und die weissen Flecke verschwinden, nach 4—5 Monaten stellten sich neue derartige Erscheinungen ein, die später abermals zum Theil verschwanden, doch blieb die Netzhaut im hinteren Abschnitt immer leicht getrübt.

Unter dem Namen der Retinitis nyctalopica beschreibt Arlt***) eine Form von Retinitis, welche weniger durch Eigenthümlichkeiten des ophthalmoscopischen Befundes, als durch das klinische Krankheitsbild characterisirt wird. Der wesentlichste Zug dieses Bildes ist die Blendung durch volles Tageslicht und die Herabsetzung der Sehschärfe. Die Sehstörung macht sich zuerst beim Sehen in die Ferne bemerkbar, und wird von den Patienten als ein dünner leichter Nebel beschrieben, welcher ferne Gegenstände verschleiert, oder als ein Zittern oder Flackern der zwischen liegenden Luftschichten erscheint. Die Herabsetzung der Sehschärfe ist durchschnittlich nicht sehr beträchtlich, das Gesichtsfeld bleibt vollkommen frei. Stets zeigen sich beide Augen zugleich, und in gleichem oder in wenig verschiedenem Grade ergriffen. Als ophthalmoscopische Veränderungen werden angegeben, eine leichte, gleichmässige oder etwas streifige Trübung der Netzhaut, blos in der Nähe des Sehnerven oder bis zum Aequator hin. Die Begrenzungslinien des Sehnerven erscheinen mehr

---

*) Klin. Monatsbl. 1869, pag. 312.

**) Centralblatt der medicin. Wissenschaften 1868, pag. 836.

***) Bericht über die Wiener Augenklinik. Wien 1867, pag. 123.

oder weniger verwaschen, seine Oberfläche zeigte in den meisten Fällen eine entschieden vermehrte, in einigen eine verminderte Röthe, in andern Fällen keine deutliche Veränderung.

Arlt nimmt an, dass Hyperämie und entzündliche Veränderungen anfangs in allen Fällen vorhanden sind, dass sie jedoch häufig nicht vorgefunden werden, entweder weil sie überhaupt nur einen so geringen Grad erlangt haben, dass sie selbst der Untersuchung im aufrechten Bild entgehen, oder weil sie zur Zeit der Beobachtung bereits bis zur Unkenntlichkeit zurückgegangen sind.

Die Sehstörung wird meistens plötzlich wahrgenommen und bleibt lange Zeit gleich oder steigt allmählig bis zu einem Grade, auf welchem sie Monate oder Jahre lang stehen bleiben kann, ohne in völlige Blindheit überzugehen. Blendung durch grelles, reflectirtes oder diffuses Sonnenlicht hält Arlt für die hauptsächlichste Ursache dieser Affection. Die Behandlung erfordert zunächst Ruhe der Augen und Temperirung des Lichtes durch Aufenthalt in mässig dunkeln Zimmern und durch blaue oder rauchgraue Schutzbrillen. Gleichzeitig leichte, kühlende Abführmittel, mässige Blutentziehungen, und als eigentliches Heilmittel eine methodische Mercurialcur, entweder durch Sublimatpillen in steigender Dosis oder durch Inunctionen.

Es mag hier schliesslich noch erwähnt werden, dass auch abgesehen von der oben erwähnten syphilitischen Form, in manchen Fällen die Retinitis sich in der Gegend der macula lutea localisirt. Der Mittelpunkt der macula lutea, die fovea centralis, betheiligt sich niemals an dieser Trübung und erscheint deshalb als ein intensiv rother Fleck, dessen Grenzen um so schärfer hervortreten, da gerade hier die weisse Verfärbung der Netzhaut am intensivsten zu sein pflegt. Nach der Peripherie hin verliert sich die Trübung allmählig, und überschreitet manchmal kaum das eigentliche Gebiet der macula lutea, oder sie erreicht die Peripherie des Sehnerven, oder endlich sie erstreckt sich stellenweise noch über denselben hinaus. An den Grenzen der Trübung finden sich manchmal einzelne Hämorrhagien. Im Verlaufe einiger Wochen pflegt sich die Trübung von der Peripherie aus zu lichten und sie kann endlich spurlos verschwinden, während sich allmählig eine weissliche Verfärbung des Sehnerven entwickelt.

In manchen Fällen treten in dem Maasse, als die Retina sich lichtet, bedeutende Veränderungen in der Pigmentepithelschicht der Choroidea zu Tage; auch habe ich in einigen dieser Fälle im Beginn der Krankheit heftige Schmerzen beobachtet, so dass der ganze Process auch als Choroiditis mit Infiltration der Retina aufgefasst werden

durfte, während diejenigen Fälle, welche ohne Hinterlassung von Choroidalveränderungen heilen, doch nur als Retinitis maculae luteae bezeichnet werden können. Dagegen bleibt eine andere ophthalmoscopische Veränderung in diesen Fällen nicht selten zurück, nämlich weissliche Verfärbung des Sehnerven mit Verengerung der Retinalarterien.

Die Sehstörungen sind immer sehr hochgradig und machen sich in Gestalt eines dunkeln den fixirten Gegenstand bedeckenden Fleckes bemerklich; ja man kann sich manchmal mit dem Augenspiegel oder auf andere Weise überzeugen, dass in der macula lutea jede Lichtempfindung fehlt. Das excentrische Sehen dagegen bleibt intact. Mit dem Zurückgehen der Trübung kann sich das Sehvermögen ebenfalls bessern, meistens aber bleibt eine erhebliche Sehstörung zurück.

Die anatomischen Veränderungen bei Retinitis sind am besten bekannt bei der durch Morbus Brigthii bedingten Form, weil eben wegen des tödtliches Ausganges des Allgemeinleidens, gerade solche Fälle am häufigsten zur Untersuchung kommen. Es scheint jedoch, dass diese Form der Retinitis keine besondern anatomischen Eigenthümlichkeiten zeigt, welche bei andern Retinitisformen nicht auch vorkommen könnten, jene Befunde werden sich daher grösstentheils auf sämmtliche Retinitisformen übertragen lassen.

Wir haben hier die anatomischen Veränderungen hauptsächlich mit Rücksicht auf die ophthalmoscopischen Erscheinungen und functionellen Störungen zu betrachten.

Die Trübung der Retina erklärt sich durch eine ziemlich beträchtliche Anzahl anatomischer Veränderungen. Zunächst ist hier zu erwähnen, dass Virchow*) und H. Müller**) in manchen Fällen von Retinitis albuminurica eine ungewöhnliche Resistenz der Retina vorfanden, von welcher es der letztere für wahrscheinlich hält, dass sie als Ursache einer diffusen Trübung auftreten könne.

Intensivere Trübungen können abhängen von entzündlicher Infiltration der Netzhaut. Gerinsel, welche sich in der Retina, theils als compacte derbe Massen, theils als dichte Convolute von Gerinnungsfasern vorfinden, mögen zum Theil schon bei Lebzeiten in geronnenem Zustand vorhanden gewesen sein, grösstentheils aber scheinen diese gerinnungsfähigen Stoffe erst durch die Einwirkung der Erhärtungsflüssigkeiten eine faserige Gestaltung zu erfahren.

Eine wichtige Rolle spielt ferner die Hypertrophie des Bindegewebes, welche sich in allen Schichten der Retina entwickeln kann. In der Nervenfaserschicht führt dieselbe zu einer Dickenzunahme,

*) Verhandl. der phys. med. Gesellsch. zu Würzburg. B. 9. pag. XXXV.

**) Würzburger med. Zeitschrift I. 1860. pag. 50.

welche das der Localität zukommende Maass überschreitet, und verbindet sich mit einer stärkeren Entwicklung der hier im Normalzustand vorhandenen Bindegewebskerne und Zellen, manchmal auch mit fettiger Degeneration derselben. Auch die Kerne der Radiärfasern wurden in Fällen acuter Netzhautentzündungen vergrössert und proliferirt gefunden.

In den Körnerschichten der Retina führt die Bindegewebshypertrophie zu einer beträchtlichen Verlängerung der Radiärfasern, welche sich über das Niveau der äussern Schichten erheben. Häufig ist diese Veränderung ungleichmässig, so dass mitten in einem Bezirke wuchernder Radiärfasern ein kleines unverändertes oder nur in geringem Maasse verdicktes Bereich der Retina stehen bleibt.

Die Erhebungen über das äussere Niveau der Retina enthalten daher nicht selten Einsenkungen bis auf die normale Ebene der äussern Schichten. Im Querschnitt findet man diese Furchen oder Höhlen überall vor der feinen Linie der membrana limitans externa ausgekleidet, und mit Stäbchendetritus oder auch mit Choroidalepithelien angefüllt.

Diese Wucherung der äussern Enden der Radiärfasern kann sowohl durch Zerstörung der Stäbchenschicht Sehstörungen herbeiführen, als auch ophthalmoscopisch sichtbare Choroidalveränderungen zurücklassen.

Die hellen Flecke, welche bei Retinitis vorkommen sind hauptsächlich auf zwei Veränderungen zu reduciren, nämlich fettige Degeneration der Retina, und eine eigenthümliche Umwandlung der Nervenfasern.

Fettige Degeneration findet sich am häufigsten bei Retinitis albuminurica und zwar hauptsächlich in der äussern Körnerschicht, kann aber in allen Schichten der Retina, so wie auch in den Radiärfasern stattfinden. Aber auch bei andern Retinitisformen kommt fettige Degeneration der Retina vor, und ist z. B. bei Neuroretinitis in Folge cerebraler Erkrankungen mehrfach anatomisch constatirt worden.*)

Im ophthalmoscopischen Bilde erscheinen die fettigen Degenerationen meistens als abgerundete Flecke, selten als streifige Trübung. Doch fand Virchow**) in einem Falle von Morbus Brigthii eine radialstreifige Trübung der Retina bedingt durch eine fettige Entartung der innern Enden der Radiärfasern dicht an der membr. limitans interna. In einem von mir***) untersuchten Fall lag einer ähn-

---

*) Nagel: Arch. f. Ophthalm. VI. 1. pag. 196. Koster: Twee gevallen van tumor cerebri. Utrecht 1865, pag. 13. H. Schmidt u. Wegner: Arch. f. Ophth. XV. 3. pag. 253.

**) Verhandlungen der phys. med. Gesellsch. zu Würzburg. B. 10. pag. XXXVI.

***) Arch. f. Ophth. B. VI. 2. pag. 290.

lichen weissen Streifung der Retina eine sclerotische Verdickung jener Faserenden zu Grunde.

Zu den auffallendsten anatomischen Befunden gehören bei Retinitis gewisse Veränderungen der in den innersten Schichten der Retina gelegenen nervösen Elemente. Heyman und Zenker*) und Virchow**) beobachteten bei Morbus Brigthii zuerst diese Degenerationen in den inneren Schichten der Retina und bezogen dieselben auf eine Erkrankung der Ganglienzellen, welche Virchow als Sclerose bezeichnete. Die Aehnlichkeit dieser sclerosirten Elemente mit Ganglienzellen ist in der That eine sehr grosse, H. Müller***) lieferte indessen den Nachweis, dass in den von ihm untersuchten Fällen, dieselben Formelemente aus einer Veränderung der Nervenfasern hervorgegangen waren.

Die sclerotische Verdickung befällt mitunter hauptsächlich die Varicositäten der Nervenfasern; man sieht dann mehrere aufeinander folgende Varicositäten einer Faser successive an Dicke zunehmen, bis plötzlich eine solche Anschwellung eine enorme Grösse erreicht, in der Nähe derselben ist dann auch die Nervenfaser verdickt, kehrt aber bald auf ihr gewöhnliches Volumen zurück. Die einzelnen Anschwellungen erscheinen als scharf conturirte Körper von rundlicher, keulen- oder retortenförmiger Gestalt, sind gewöhnlich fein granulirt und zeigen nicht selten im Inneren ein kernartiges Gebilde.

Trotz dieser auffallenden Aehnlichkeit mit Ganglienzellen sprach auch in den von mir†) untersuchten Fällen der Umstand für das von H. Müller behauptete Hervorgehen dieser Formelemente aus den Nervenfasern, dass die fraglichen Körper häufiger ohne kernähnliche Abschneidung im Innern, als mit einer solchen gefunden wurden, und dass die geringeren Grade derselben Veränderungen deutlich an den Nervenfasern sichtbar waren.

Eine andere Form sclerotischer Degeneration der Nervenfasern ist dadurch characterisirt, dass eine erhebliche Verdickung der Fasern aber nicht in Form kolbiger Anschwellungen, sondern in grösseren Strecken ihres Verlaufes stattfindet. Die Nervenfasern nehmen allmählig an Dicke zu, behalten auf einer kürzeren oder längeren Strecke unter leichten Schwankungen des Dickendurchmessers ihr abnormes Volumen, und zeigen gewöhnlich ebenfalls einen eigenthümlich opalescirenden Glanz.

Endlich kommt es vor, dass den verdickten Nervenfasern dieser

---

*) Arch. f. Ophth. II. 2. pag. 142.
**) Arch. f. path. Anat. X. pag. 170.
***) Arch. f. Ophth. IV. 2. pag. 41.
†) Arch. f. Ophth. VI. 1. pag. 306.

eigenthümliche Glanz fehlt; sie erscheinen dann einfach hypertrophisch und zeigen gewöhnlich in ihrem Verlaufe, oder in den Varicositäten, vereinzelte dunkle Pünktchen, wahrscheinlich Fetttröpfchen.

Der Regel nach liegen die sclerosirten Nervenfasern nesterweise beisammen, und bedingen dann eine Anschwellung der Nervenfaserschicht, so dass dieselbe sowohl nach innen über das Niveau der Retina vorspringt, als nach aussen den Raum der äussern Schichten beeinträchtigt.

Es kann jedoch auch geschehen, und zwar hauptsächlich am intraocularen Sehnervenende, dass die Hypertrophie der Nervenfasern nicht in umschriebenen Nestern, sondern mehr in diffuser Weise über die Oberfläche des Sehnerven und die angrenzende Netzhaut verbreitet auftritt, und dadurch zur Anschwellung des Sehnerven und der Netzhaut beiträgt.

Ophthalmoscopisch erscheinen die sclerotischen Herde als hellglänzende weisse Flecke. Es ist fraglich ob sich dieselben in allen Fällen von circumscripten fettigen Degenerationen werden unterscheiden lassen, doch wird man kleine helle Flecke, welche vor den Netzhautgefässen liegen, also den inneren Netzhautschichten angehören, mit Wahrscheinlichkeit für Nester sclerotischer Fasern halten dürfen. Auch der Umstand kann in Betracht kommen, dass in den Nestern der sclerotisch degenerirten Nervenelemente nicht selten Hämorrhagien stattfinden.

Aehnliche Flecke können übrigens ebenso gut wie in der Retina auch im Sehnerven selbst vorkommen.

Zuerst wurden diese eigenthümlichen Veränderungen bei Retinitis albuminurica aufgefunden, doch haben spätere Untersuchungen ergeben, dass dieselben ebensowohl bei dieser Krankheit fehlen, als bei andern Retinitisformen vorhanden sein können. Auch Verwundungen der Retina haben varicöse Hypertrophie ihrer Nervenfasern zur Folge.*)

An den Retinalgefässen wurde ebenfalls zuerst von Virchow**) und bei Morbus Brightii eine sclerotische Infiltration der Wandungen nachgewiesen; auch fettige Degeneration derselben ist ein häufiger Befund.

In Verbindung mit Retinitis kommen auch in der Choroidea Veränderungen vor. Virchow***) fand bei Morbus Brigthii rundliche Herde sclerotischer Substanz in der Choroidea, entsprechend den degenerirten Netzhautstellen. H. Müller†) wies eine Verdickung

*) Roth: Beiträge zur varicösen Hypertrophie d. Nervenfasern. Virch. Arch. B. 55.
**) Arch. f. path. Anat. 1858. B. 10. pag. 178.
***) Verhandl. der physic. Gesellschaft zu Würzburg, B. X. pag. 36.
†) Würzburger med. Zeitschrift B. I.

der Gefässwandungen durch eine homogene stark lichtbrechende Masse nach. In einigen von mir untersuchten Fällen waren ebenfalls an verschiedenen Stellen der Choroidea einzelne Gefässbezirke sclerosirt; gewöhnlich fand sich das den veränderten Stellen der Choriocapillaris aufliegende Pigmentepithel entfärbt; eine directe Beziehung zu den Retinalveränderungen liess sich nicht constatiren. Am häufigsten ist diese Betheiligung der Choroidea bei Morbus Brigthii constatirt worden. Schmidt und Wegner*) fanden jedoch auch bei Neuroretinitis Sclerose der Choroidalgefässe.

Endlich wurde noch von H. Müller**) in einem Falle von Retinitis albuminurica eine ganz eigenthümliche embolische Verstopfung der feinen Ciliararterien nachgewiesen. Hypertrophie und fettige Degeneration des inneren Epithels dieser Arterien gab Veranlassung zur Bildung von Pröpfen, welche aus abgelösten und degenerirten Epithelien, jungen Zellen und freien Fettmassen gebildet, sich hie und da in die kleineren Zweige eingekeilt fanden.

Im Glaskörper wurden Trübungen gefunden, welche aus einer zahllosen Menge feiner untereinander verflochtener Fädchen zusammengesetzt waren. Möglicherweise sind dieselben manchmal als eine post mortem entstandene eigenthümliche Form von Fibringerinnung aufzufassen, doch war in einem der von mir untersuchten Fälle eine diffuse Glaskörpertrübung bereits ophthalmoscopisch bemerkt worden.***)

Uebrigens scheint bei verschiedenen Netzhautveränderungen eine Betheiligung des anliegenden Glaskörpers nicht gerade selten vorzukommen.

Es ist oben bereits erwähnt worden, dass an den Retinalgefässen häufig eine Bindegewebswucherung der Adventitialschicht zu Stande kommt, welche sich auch ophthalmoscopisch durch helle, die Gefässe begleitende Streifen bemerklich macht.

In seltenen Fällen findet sich diese Erkrankung über einen grossen Theil der Retina ausgebreitet, und in so hohem Grade entwickelt, dass die Gefässe zu weissen Strängen verwandelt erscheinen, welche manchmal noch ihren Blutgehalt durch eine dünne rothe Linie verrathen.†)

---

*) l. c. pag. 263.

**) Würzburger med. Zeitschrift. B. I.

***) Arch. f. Ophth. B. VI. 3. pag. 279 und 290.

†) Nagel: Klin. Monatsbl. f. Augenheilk. 1864, pag. 394. E. v. Jaeger: ophthalmoscopischer Handatlas. Fig. 50, 51 und 75.

Iwanoff,*) welcher einen ganz ähnlichen Befund bei der anatomischen Untersuchung vorfand, bezeichnete das Leiden als Perivasculitis retinae. In einem durch eine schwere Verletzung erblindetem Auge fand sich neben Schwellung und ödematöser Durchtränkung des intraocularen Sehnervenendes und der Retina, eine sehr starke Verdickung der Netzhautgefässe, welche als weissliche, schwach prominente Streifen erschienen.

Die Verdickung zeigte sich bedingt durch eine Veränderung der Adventitialschicht, welche durchschnittlich an den Arterien etwas entwickelter war als an den Venen, sich bis in den Sehnerven selbst hinein erstreckte, und im wesentlichen aus einer sehr beträchtlichen Vermehrung der Bindegewebskerne bestand. Die Ganglienzellen und Nervenfasern der Retina waren wohl erhalten.

Neuroretinitis.

Als Neuroretinitis oder Neuritis bezeichnet man diejenigen Fälle, in welchen die ophthalmoscopischen Veränderungen sich auf die Eintrittsstelle des Sehnerven concentriren, oder nur wenig in die benachbarte Retina übergreifen. Hyperämie, Trübung und Schwellung des Gewebes geben auch hier die wesentlichsten Grundlagen des ophthalmoscopischen Bildes.

Die Hyperämie ist am sichtbarsten in den Netzhautvenen, welche erweitert und stark geschlängelt erscheinen. Die Arterien sind gewöhnlich etwas enger als normal, in manchen Fällen auffallend verengt. Nur in äusserst seltenen Fällen kommt spontaner Arterienpuls vor.**)

In Folge einer starken Entwicklung der sehr zahlreichen kleinen Gefässe des Opticus erscheint das Sehnervenende auffallend geröthet, und zeigt manchmal durch Beimischung eines bläulichen Farbentons eine auffallende lila Färbung, welche sich dann gewöhnlich bis in das Gebiet der Retina erstreckt.

Die Trübung der Gewebe im Nerven und der angrenzenden Retina bewirkt zunächst, dass alle tiefer gelegenen Theile, die lamina cribrosa, die Begrenzungslinien des Sehnerven, und einzelne tiefer eingebettete Windungen der Netzhautgefässe verschleiert erscheinen, oder ganz unsichtbar werden.

Die Schwellung des Sehnerven kann verhältnissmässig geringer sein, als die der Retina, so dass die letztere den Sehnervenquerschnitt

---

*) Klin. Monatsbl. f. Augenheilk. 1865, pag. 328.

**) v. Graefe sah dies in 3 Fällen. A. f. O. XII. 2. pag. 131.

wallförmig umgiebt, in der Regel ist der Sehnerv mindestens in demselben Maasse geschwollen als die Netzhaut, häufig sogar so stark, dass sein intraoculares Ende sich steil über das Niveau derselben erhebt.

Die Schwellung des Sehnerven ist auf dieselbe Weise ophthalmoscopisch festzustellen, welche überhaupt für die Erkenntniss der Niveaudifferenzen im Augenhintergrund Anwendung findet. Am leichtesten orientirt man sich an den Netzhautgefässen, welche über die Höhe der Prominenz hinwegziehen und sich dann in das Niveau der Retina hinabsenken. Die nach vorn gedrängten Gefässstücke sind im aufrechten Bilde deutlich (eventuell noch mit convexen Oculargläsern) sichtbar, während sie im umgekehrten Bild eine stärkere parallactische Verschiebung zeigen als die dicht daneben im Niveau der Retina liegenden Gefässabschnitte.

Die Retina zeigt, so weit sie in Mitleidenschaft gezogen wird, das schon bei Retinitis erwähnte Verhalten, doch ist in vielen Fällen die Trübung der Retina nicht erheblich, auf die nächste Umgebung des Sehnerven beschränkt, oder nur längs der Gefässe etwas ausgedehnter. Die Schlängelung der Netzhautvenen erstreckt sich häufig weit in die durchsichtige Retina hinein, und lässt, wenn erheblichere Gefässwindungen sich senkrecht zur Fläche der Retina gestellt zeigen, auf Oedem derselben schliessen.

Hämorrhagien, welche in der Nähe des Sehnerven streifig, in mehr peripherischen Stellen rundlich erscheinen, sind eine nicht gerade seltene Erscheinung. Weisse Flecke treten, theils in Folge nesterweiser sclerotischer Degeneration der Nervenfasern, im Bereich der Retina oder auch des Sehnerven selbst, theils als Ausdruck fettiger Degeneration auf. Manchmal zeigt sich auch die eigenthümliche sternförmige Punktirung der macula lutea.

Im weiteren Verlauf geht die Sehnervenschwellung zurück, auch die Röthung verliert sich, doch bleibt die Eintrittsstelle getrübt, und grau oder weisslich verfärbt; in geringerem Grade auch die angrenzende Retina. In einigen Fällen sah ich in diesem Stadium eine auffällige Schlängelung der feinen Netzhautvenen an der Oberfläche und in der Umgebung des Sehnerven zu Tage treten. Manchmal werden auch, nach Rückgang der Sehnervenschwellung und Klärung der Retina, leichtere Choroidalveränderungen neben dem Sehnerven sichtbar, welche ihre Erklärung in der weiter unten zu erwähnenden Verbreiterung seines intraocularen Endes und der Wucherung der äussern Netzhautschichten finden.

Das Sehvermögen ist meistens in erheblicher Weise herabgesetzt, in der Regel sind gleichzeitig bedeutende Gesichtsfelddefecte vor-

handen, doch besteht, ebenso wie bei Retinitis, und aus denselben Gründen, keine Uebereinstimmung zwischen dem ophthalmoscopischen Befund und dem Sehvermögen.

Nicht selten sieht man im Krankheitsverlauf erhebliche Veränderungen der Sehschärfe auftreten, ohne entsprechende Aenderung des Augenspiegelbildes, oder es kann während einer langen Dauer des Krankheitsverlaufes, bei hochgradigen ophthalmoscopischen Veränderungen eine nur geringe Herabsetzung der Sehschärfe bestehen.

Ein bemerkenswerthes Phänomen ist es, dass in solchen Fällen, bei noch gut erhaltener Sehschärfe plötzliche, schnell vorübergehende Verdunklungen des ganzen Gesichtsfeldes auftreten können.

Die Entwicklung der Sehstörungen erfolgt allmählig, in andern Fällen aber mit erstaunlicher Schnelligkeit, so dass bei vorher ganz gutem Sehvermögen in Zeit von einigen Stunden völlige Erblindung zu Stande kommt. (Neuritis fulminans. v. Graefe.)

Neuritis kann als selbstständige Krankheitsform auftreten; es kommen Fälle vor, in welchen durchaus keine anderweitige Erkrankung als veranlassendes Moment betrachtet, und überhaupt keine Ursache nachgewiesen werden kann. Sehr selten sind Contusionen, welche die Orbitalwandungen oder das Auge direct treffen, als Veranlassung anzusehen. Manchen Fällen liegen constitutionelle Ursachen zu Grunde, z. B. circulatorische Störungen in entfernten Organen, Menstruationsanomalien u. s. w., auch Syphilis und Bleivergiftung werden als Veranlassungen genannt.

In einer andern Reihe von Fällen lässt sich eine directe Einwirkung der Schädlichkeitsursache im orbitalen oder intracraniellen Verlaufe des Nerven nachweisen. Geschwulstbildungen oder entzündliche Processe in der Orbita sind schon pag. 193 und 200 als Ursache von Neuritis erwähnt worden, mag dieselbe nun in der Tiefe der Orbita localisirt bleiben, und sich nur durch Sehstörung und nachherige atrophische Degeneration verrathen, oder bis in das intraoculare Sehnervenende sich ausbreiten.

Endlich können die verschiedensten intracraniellen Erkrankungen, Meningitis, entzündliche Erweichungsherde, Gehirntumoren u. s. w. sich mit Neuroretinitis verbinden. Die Ansicht indessen, dass man aus gewissen Eigenthümlichkeiten des ophthalmoscopischen Bildes, Schlüsse auf die zu Grunde liegende intracranielle Erkrankung, oder auf die Art und Weise des Zusammenhanges zwischen dieser und der Neuroretinitis ziehen könne, scheint durch die Erfahrung mehr und mehr widerlegt zu werden.

Eine besonders wichtige Rolle hat in dieser Beziehung das Vorkommen von Neuroretinitis bei Gehirntumoren gespielt. Schon 1853

wurde von Türck*) in einer sehr genauen Analyse eines Falles von Gehirntumor mit Netzhauterkrankung die Ansicht entwickelt, dass eine Steigerung des intracraniellen Druckes die Entleerung der vena ophthalmica in den sinus cavernosus erschweren, und dadurch bis in die Retina hineinreichende circulatorische Störungen bedingen könne. 1860 suchte v. Graefe mittelst derselben Argumentation die durch seine Beobachtung unzweifelhaft erwiesene Thatsache zu erklären, dass in Zusammenhang mit Gehirntumoren eine characteristische Form von Sehnervenschwellung vorkommt, welche seitdem gewöhnlich als „Stauungspapille“ bezeichnet wird. Die Eigenthümlichkeiten derselben bestehen in erheblicher, öfters unregelmässiger Schwellung und auffallender Röthung des Sehnerven, in Folge von starker Entwicklung und Ausdehnung der feinen, sein intraoculares Ende durchspinnenden Gefässe; gleichzeitig sind die Venen der Retina erweitert und stark geschlängelt, bei verminderter Füllung der Arterien. Stets werden, wenn cerebrale Ursachen zu Grunde liegen, beide Augen befallen.

Das Sehvermögen ist dabei meistens in hohem Grade beeinträchtigt, doch sind gerade bei dieser Neuritisform mehrere Fälle von gut erhaltener Sehschärfe constatirt worden. In einem Fall z. B. in welchem auch die anderweitigen Erscheinungen für das Vorhandensein eines Gehirntumors sprachen, fand ich auf dem einen Auge hochgradige Schwachsichtigkeit mit grossem Gesichtsfelddefect, auf dem andern volle Sehschärfe und freies Gesichtsfeld. Und doch war der ophthalmoscopische Befund auf beiden Augen derselbe, der einzige Unterschied, welcher sich auffinden liess, bestand darin, dass der Sehnerv des erblindeten Auges etwas weniger geröthet, mehr hellgrau erschien als der des andern. In einem andern Fall, in welchem neben ausgeprägter Stauungspapille Hornhauttrübungen vorhanden waren, war das Sehvermögen so gut, wie man es den optischen Verhältnissen nach nur erwarten konnte. Leider entzogen sich beide Fälle einer längeren Beobachtung.

Blessig**) theilt ähnliche Krankengeschichten mit, während ein von Mauthner***) veröffentlichter Fall von voller Sehschärfe bei deutlich ausgesprochener Neuritis, dadurch ein besonderes Interesse hat, dass auch der anatomische Befund des Sehnerven vorliegt; wir werden darauf zurückkommen.

---

*) Zeitschrift der Gesellschaft der Aerzte zu Wien. 1853. pag. 218.
Dass Türck keine andern Veränderungen als Netzhautecchymosen vorfand dürfte sich daraus erklären, dass die Retina erst fünf Tage nach dem Tode untersucht wurde.

**) Petersburger med. Zeitschr. 1866.

***) Lehrbuch der Ophthalmoscopie pag. 293.

Fälle von Neuritis, welche eine erhebliche Anschwellung des intraocularen Sehnervenendes mit starker Schlängelung der Netzhautvenen aber ohne ausgedehnte Trübungen der Retina darbieten, und daher als „Stauungspapille“ zu bezeichnen sind, kommen auch als selbstständige Erkrankungen und unter Umständen vor, welche für die Annahme eines intracraniellen Leidens durchaus keinen Anhaltspunkt darbieten.

Die Vorstellung, dass der Hyperämie des Sehnerven und der Retina, welche die „Stauungspapille“ characterisirt, eine Blutstauung zu Grunde liege, lässt sich nicht zurückweisen, aber die Frage ist, wo diese Stauung stattfindet. Schon die Schwellung des Sehnervenendes selbst, besonders die Betheiligung der lamina cribrosa würde unter Umständen eine genügende Stauung bedingen können. Ob eine weiter rückwärts liegende, von der Schädelhöhle aus wirkende Blutstauung, überhaupt eine wesentliche Rolle spielt, ist fraglich, und wird von anatomischer Seite bestritten. Sesemann*) spricht sich auf Grund sehr genauer Untersuchungen über die Anatomie der Orbitalvenen gegen die Ansicht aus, dass durch eine blosse intracranielle Drucksteigerung eine Stauung im Gebiet der vena ophthalmica eingeleitet werden könne, und giebt folgende Darstellung der anatomischen Verhältnisse.

Die vena centralis retinae tritt ungefähr in der Mitte des Sehnerven aus dem Stamme desselben heraus, verläuft eine Strecke an dessen äussere Seite, durchbohrt dann seine äussere Scheide, um sich endlich in den sinus cavernosus, oder in die vena ophthalmica zu entleeren.

In den meisten Fällen, wo sich die vena centralis in den sinus cavernosus entleert, und dies kommt am häufigsten vor, giebt sie starke Anastomosen an die vena ophthalmica sup. ab, und diese werden zuweilen so mächtig, dass man nicht recht weiss, ob man sagen soll, sie münde in den sinus cavernosus oder in die vena ophthalmica ein. Zinn beschreibt einen Fall, wo die vena centralis ausschliesslich in die vena ophthalmica überging, Sesemann constatirte eine einfache Entleerung in die vena ophthalmica inferior.

Endlich kommt noch der Fall vor, dass ein zarter Venenplexus die Sehnervenscheiden umspinnt, in welchen die vena centr. retinae, nebst einigen kleinen Venen, die aus der Substanz des Sehnerven heraustreten, übergehen. Das Blut dieses Plexus wird durch mehrere kleine Venchen, theils in die vena ophthalmica sup., theils in die in-

*) Du Bois-Reymonds und Reicherts Archiv für Anatomie und Physiologie 1869. Nro. 2.

ferior, theils aber auch in den sinus cavernosus abgeführt. Steht nun die vena centralis retinae mit der vena ophthalmica in Verbindung, so wird sie dadurch vom sinus cavernosus völlig unabhängig, denn die vena ophthalmica superior hängt durch mehrfache und nie fehlende Anastomosen, theils mit der vena facialis, theils mit der ophthalmica inferior zusammen, und letztere wieder communicirt theils ebenfalls mit der facialis anterior, theils mit dem plexus pterygoideus, so dass für den Abfluss des Blutes reichlich gesorgt ist.

Ganz abgesehen aber von diesen Anastomosen erklärt es Sesemann für ganz gleichgültig, ob die vena centralis retinae in die ophthalmica oder in den Sinus einmünde, indem die vena ophthalmica und der sinus cavernosus ein Continuum miteinander bilden, und der Abfluss des Blutes, so lange der Weg durch die facialis frei ist, keine Behinderung erleidet. Sesemann betrachtet die vena ophthalmica geradezu als einen Abzugskanal, als ein sog. emissarium Santorini für den sinus cavernosus. Nimmt durch irgend eine Ursache der Druck im Sinus zu, so entleert die vena ophthalmica nicht nur ihren Inhalt in die facialis, sondern sie führt auch Blut aus dem Sinus dorthin ab, und sie ist um so mehr zu dieser Rolle befähigt, da sie während ihres ganzen Verlaufes auch nicht die Spur einer Klappe besitzt. Endlich aber ist durch eine blosse Steigerung des intracraniellen Druckes die Compression des sinus cavernosus garnicht so leicht zu bewerkstelligen, als man vielleicht glauben würde. „Wir haben bei unseren Injectionen öfters versucht, den sinus cavernosus zu comprimiren, um das Abfliessen der Masse durch den sinus sigmoideus zu verhindern, es ist uns aber nie gelungen.“

Auch pathologische Gründe sprechen dafür, dass der unzweifelhaft vorhandene Zusammenhang zwischen Gehirntumoren und Neuritis nicht als eine einfache mechanische Consequenz der intracraniellen Drucksteigerung aufgefasst werden kann.

Auffallend ist es schon, dass die Stauung gerade nur im Quellgebiet der vena centralis retinae stattfinden sollte, während Stauungen im Quellgebiet der andern Aeste der vena ophthalmica bei Stauungspapille nicht beobachtet werden. Ferner fehlt eine venöse Stauung in der Retina bei sehr vielen Fällen unzweifelhafter intracranieller Drucksteigerung, und ist in andern Fällen vorhanden, ohne zu Stauungspapille zu führen.

Dass überhaupt ein Zusammenhang zwischen Stauungspapille und Gehirntumoren besteht, ist wohl als unzweifelhaft anzuerkennen, aber einestheils kann diese eigenthümliche Neuritisform vorkommen unabhängig von Gehirntumoren, in Folge orbitaler oder intracranieller Processe, andererseits fehlt sie in der Mehrzahl der Fälle von Gehintumoren.

Lebert*) wenigstens fand in 90 Fällen von Gehirntumoren, welche für die Analyse der klinischen Symptome bearbeitet werden konnten, nur 20mal Amaurose; und wenn freilich auch Stauungspapille bestehen kann, ohne gerade Amaurose zu bedingen, so kommen doch andererseits bei Gehirntumoren Fälle von Erblindung ohne Stauungspapille vor, und zwar theils durch Formen von Neuritis, welche ohne wesentliche Anschwellung des Sehnervenendes verlaufen, theils durch Processe von Sehnervenatrophie.

Es kann durch Gehirntumoren eine Compression der Sehnerven stattfinden, es kann aber auch wie Ludwig Türck**) nachgewiesen hat, ein durch Tumoren, oder sonst wie bedingter Hydrocephalus ventriculorum dadurch zur Erblindung führen, dass der durch den flüssigen Inhalt der Ventrikel hinabgedrückte Boden der dritten Kammer, das Chiasma comprimirt.

Man findet in solchen Fällen an der Gehirnbasis eine blasige Hervortreibung des Tuber cinereum, die Innenflächen der Sehhügel sind weiter als im Normalzustand von einander entfernt, dadurch auch die Grosshirnschenkel mehr divergirend, und die an ihrer unteren Fläche befestigten Sehstreifen gezerrt, das Chiasma etwas abgeplattet. In drei solchen Fällen von sehr bedeutender Hydrocephalie in Folge von Krebs des kleinen Gehirns in welchen der Tod 7 bis 10 Monate nach dem Eintritt der später bis zur Amaurose gediehenen Amblyopie erfolgt war, fand Türck im Chiasma eine grosse Anzahl von Körnchenzellen und Fettkügelchen, welche sich bis in die Sehnerven, und in einem Fall bis in die Retina hinein erstreckten.

Das Verständniss des Zusammenhanges, welcher zwischen Gehirnerkrankungen und Sehnervenleiden stattfindet, ist wesentlich gefördert worden durch die Arbeiten Schwalbe's***) über die Lymphbahnen des Auges. Der Zwischenraum zwischen innerer und äusserer Sehnervenscheide hängt, wie diese Untersuchungen ergeben haben, direct mit dem Arachnoidalraum zusammen und lässt sich von hier aus mit Injectionsmassen füllen. Die von Schmidt†) zuerst ausgesprochene Ansicht, dass auf demselben Wege auch pathologische Processe ihre Verbreitung finden könnten, wurde durch die experimentellen und pathologisch-anatomischen Untersuchungen von Manz††) bestätigt. Es ergab sich dabei in der That, dass beim Vorhandensein flüssiger

---

*) Virchow's Arch. III. pag. 463.

**) Zeitschrift der Gesellschaft der Aerzte zu Wien 1852. B. II. pag. 299.

***) M. Schultze's Arch. f. Ophth. B. VI. 1870. pag. 1.

†) Arch. f. Ophth. B. XV. 2. pag. 193.

††) Arch. f. Ophth. B. XVI. 1. pag. 265 und Deutsches Archiv für klin. Medicin. B. IX. pag. 339.

pathologischer Ergüsse im Arachnoidalraum und den Zeichen eines vermehrten intracraniellen Druckes fast constant auch eine Flüssigkeitsansammlung zwischen den Sehnervenscheiden gefunden wird. Bei längerem Bestand derselben kann gewiss auch ein Oedem der inneren Sehnervenscheide und der von dieser in den Sehnerven eindringenden bindegewebigen Fortsätze, welche ja besonders an der Eintrittsstelle reichlich entwickelt sind, veranlasst werden. Dieses Oedem wird nun im intraocularen Sehnervenende zu einer Schwellung der Papille führen, welche übrigens sowohl in Bezug auf ihre peripherischen und centralen Partien, als in Bezug auf einzelne Sectoren derselben eine verschiedene und ungleichmässige sein kann. In der lamina cribrosa dagegen, wo der Sehnerv überall von der nachgiebigen Sclera umschlossen ist, wird die Schwellung desselben eine Compression der Gefässstämme herbeiführen, welche hauptsächlich den venösen Rückfluss beeinträchtigen wird. Erreicht die Flüssigkeitsansammlung zwischen den Sehnervenscheiden einen hohen Grad, so wird am Ende auch die Grenze der nicht unbeträchtlichen Dehnbarkeit der vagina externa überschritten und dadurch ein Druck auf den Opticus ausgeübt werden, wobei freilich vorausgesetzt wird, dass der intracranielle Druck immer höher bleibt als der auf dem Opticus lastende, denn mit der Abnahme jener müsste ein Zurücktreten der zwischen den Sehnervenscheiden angesammelten Flüssigkeiten in den Arachnoidalraum erfolgen. Immerhin ist schliesslich auch die directe Fortsetzung eines Entzündungsprocesses der Gehirnhäute durch das foramen opticum auf die innere Sehnervenscheide recht wohl möglich.

Unter dem Namen der retrobulbaeren Neuritis fasst von Graefe*) eine klinisch sehr wichtige Gruppe von plötzlich eintretenden Erblindungen zusammen. Nach Allgemeinkrankheiten verschiedener Art. — v. Graefe führt Masern, fieberhafte gastrische Catarrhe und Anginen an, zuweilen aber auch ohne nennenswerthe Gesundheitsstörungen — verdunkelt sich das Gesichtsfeld, mit oder ohne subjective Licht- und Farbenempfindungen, und es kommt in einigen Stunden oder in wenigen Tagen zur völligen, meistens beiderseitigen Erblindung. Die Pupille wird gewöhnlich auffallend weit, vollkommen starr auf Licht, und behält nur eine schwache Beweglichkeit bei den Augendrehungen und Accommodationsimpulsen.

Ophthalmoscopisch zeigen sich unleugbare aber nicht sehr hervorragende, und auffallend rasch transitorische Veränderungen am Sehnerven; derselbe erscheint durch eine feine diffuse Trübung leicht

*) Arch. f. Ophth. B. XII. 2. pag. 114.

angehaucht, ebenso das anstossende Netzhautbereich; das Niveau ist aber kaum erhaben, oder nur in ganz leichtem Grade, und nur während weniger Tage; die Arterien sind verschmälert, die Venen überfüllt und geschlängelt. Diese geringen ophthalmoscopischen Veränderungen stehen in gar keinem Verhältniss zu der erheblichen Störung oder völligen Aufhebung des Sehvermögens, und es muss daher diese letztere abhängig sein von Veränderungen, welche sich unserer Wahrnehmung entziehen.

Die Voraussetzung v. Graefe's, dass in solchen Fällen die hauptsächlichsten Veränderungen im Sehnervenstamm hinter dem Bulbus vor sich gehen, erscheint demnach in hohem Grade wahrscheinlich.

Der Regel nach tritt die Krankheit beiderseitig auf, indessen auch Fälle von einseitiger Affection kommen vor.

Wegen der Seltenheit gerade des einseitigen Vorkommens, und zur Erläuterung der diagnostischen Schwierigkeiten, welche solche Fälle mit sich bringen können, erlaube ich mir nachfolgende Krankengeschichte im Auszug mitzutheilen.*)

Ein junger Mann von 27 Jahren, früher gesund (bis auf eine vor 8 Jahren einmal vorhanden gewesene Hämoptyse), fühlte am 13. Nov. 1865 Vormittags beim Ankleiden plötzlich sein linkes Auge geblendet; sofort trat Verdunklung des Gesichtsfeldes, und innerhalb 15 Minuten vollständige Erblindung ein. Das plötzliche Auftreten der Sehstörung kann nicht bezweifelt werden, denn Patient, ein völlig durchgebildeter Mediciner, war zur Selbstbeobachtung vollkommen befähigt und hatte während der vorhergegangenen Tage gerade das erkrankte Auge zum Microscopiren benutzt.

Um 12 Uhr Mittags fand Dr. Sands die brechenden Medien klar, die arteria centralis sehr schmal, ihre Aeste auf der Retina kaum wahrzunehmen, die Venen kaum schwächer gefüllt als normal. Der Sehnerv auffallend blass und anämisch, sehr deutlich mit dem des andern Auges contrastirend. Im Centrum der macula lutea ein runder, dunkelrother, scharf begrenzter Fleck etwa $\frac{1}{3}$ so gross als der Sehnervendurchmesser; zwischen Sehnerv und macula lutea ein zweiter dunkelrother Fleck, ähnlich dem eben genannten aber fast doppelt so gross und von unregelmässig horizontal-ovaler Form. Die Pupille weiter als die des linken Auges; bei Verschluss des letzteren erheblich dilatirt, auf Licht nicht reagirend. Lichtempfindung auf die Wahrnehmung concentrirten Lampenlichtes beschränkt.

Es war gewiss natürlich, unter diesen Verhältnissen zuerst an Embolie der arteria centralis retinae zu denken, doch wurde diese

---

*) Sands: A case af sudden monocular amaurosis. New-York 1866.

Vermuthung durch den weiteren Verlauf der Krankheit bald widerlegt. Schon am Abend desselben Tages zeigten sich bei einer von Dr. Sands zugleich mit mir angestellten Untersuchung die Retinalarterien normal gefüllt, die Venen etwas geschwellt, die Retina grau getrübt, besonders rings um die macula lutea; die oben erwähnten rothen Flecke unverändert.

Das Sehvermögen hatte sich unterdessen so weit gehoben, dass Finger in 2' Entfernung excentrisch gezählt wurden; das Gesichtsfeld zeigte verschiedene Defecte, unter andern auch ein centrales Scotom.

Im Verlauf der nächsten Tage nahm die Retinaltrübung, besonders in der Gegend der macula lutea noch zu, aber schon am 21. Nov. war ihre Durchsichtigkeit nahezu wieder hergestellt, dagegen machte sich nun eine Schwellung, Trübung und Verfärbung des Sehnerven mit Verlöschung seiner Conturen bemerklich.

Anfang December fingen auch die neuritischen Veränderungen an sich zurückzubilden, und in einem Zustand von Atrophie überzugehen; in Zeit von einigen Monaten wurde der Sehnerv sehnig weiss ohne merkliche Vertiefung.

Das centrale Scotom bestand fort, dass excentrische Sehen erschien von normaler Schärfe.

Es kann wohl kaum daran gezweifelt werden, dass die in der zweiten Woche der Krankheit ophthalmoscopisch sichtbare Sehnervenaffection ursprünglich als retrobulbäre Neuritis aufgetreten war.

Die plötzliche Erblindung mit der gleichzeitigen ophthalmoscopisch constatirten Ischämie der Retina, würde sich erklären durch die Annahme, dass durch Schwellung des Sehnerven, die arteria ophthalmica im foramen opticum comprimirt wurde; in Zeit von einigen Stunden hatte sich der Collateralkreislauf entwickelt und die Retinalarterien ihre normale Füllung wieder erreicht. Auch der ophthalmoscopische Befund zeigt ganz den von v. Graefe angegebenen Character wenig intensiver und schnell vorübergehender Veränderungen, welche mit der erheblichen Sehstörung nicht in Uebereinstimmung stehen.

Die Vermuthung v. Graefe's, dass einige als Ischaemia retinae bezeichnete Fälle ebenfalls zur retrobulbären Neuritis zu rechnen seien, hat viel für sich. Die unter dieser Bezeichnung beschriebenen drei Fälle*) characterisiren sich durch schnelle beiderseitige Erblindung ohne wesentliche andere Veränderungen als Verdünnung

---

*) Einer von Alfr. Graefe (Arch. f. Ophth. VIII. 1. pag. 143). Zwei von Rothmund (Klin. Monatsbl. 1866. pag. 106).

der Retinalarterien. In einem dieser Fälle zeigte sich eine starke Schlängelung und Ueberfüllung der Venen, in den beiden andern war keine Hyperämie der Venen vorhanden.

Da es sich in diesen Fällen nicht um eine absolute Unterbrechung, sondern nur um Beschränkung der Blutzufuhr handeln kann, so ist nicht abzusehen, wie daraus eine völlige Aufhebung der Netzhautfunction abzuleiten sei, um so weniger da v. Graefe bei den eminentesten Graden der Ischaemie, wie sie im asphyctischen Stadium der Cholera auftreten, die Sehschärfe kaum herabgesetzt fand.

Ist es dagegen nachgewiesen, dass eine doppelseitige retrobulbaere Neuritis vorkommt, welche in Zeit einiger Stunden oder weniger Tage die Lichtempfindung aufhebt, und sich am intraocularen Sehnervenende nur durch schwache und schnell vorübergehende Veränderungen abspiegelt, so hat es nichts auffallendes, wenn in einzelnen Fällen Veränderungen des Sehnerven oder der Retina gar nicht zur Beobachtung kamen, weil dieselben entweder schon vorübergegangen waren (zwei dieser Fälle kamen erst nach dem 6., einer am 4. Tag zur Untersuchung) oder sich überhaupt nicht in wahrnehmbarer Weise entwickelt hatten.

Jedenfalls muss man die Möglichkeit gelten lassen, dass die als Ischaemia retinae beschriebenen Fälle eigentlich zur retrobulbaeren Neuritis gehören; von einem von Heddaeus*) als Ischaemie beschriebenen Fall von atrophischer Degeneration des Sehnerven mit Verengerung der Retinalarterien kann man dies mit grosser Wahrscheinlichkeit annehmen.

Ausser diesen acuten Formen retrobulbaerer Neuritis kommen andere vor, welche einen chronischen Verlauf nehmen. Das intraoculare Sehnervenende erscheint getrübt, weisslich verfärbt, manchmal auch in geringem Grade geschwellt; die Trübung überschreitet gewöhnlich den Rand des Sehnerven, so dass die Begrenzungslinien desselben verwaschen erscheinen, die Retina bleibt unverändert. Ihre grossen Arterien sind gewöhnlich verengt, die Venen nicht oder nur in geringem Grade erweitert. Die Sehstörungen fallen wie bei allen diesen Processen verschieden aus, sie können sich auf eine mässige Herabsetzung der centralen Sehschärfe beschränken oder fast völlige Erblindung mit grossen Gesichtsfelddefecten bedingen. Diese chronische Form der Neuritis bildet den Uebergang zu den im nächsten Abschnitt zu besprechenden atrophischen Degenerationen des Sehnerven.

---

*) Klin. Monatsbl. 1865, pag. 285.

Die Prognose der Neuroretinitis und Neuritis ist durchschnittlich ungünstig; es kommen allerdings Fälle von völliger Wiederherstellung des Sehvermögens vor, und selbst völlige Erblindung kann wieder rückgängig werden, doch lassen sich die Bedingungen, unter welchen ein so günstiger Ausgang gehofft werden darf, nicht angeben. Es ist ausserdem zu berücksichtigen, dass zu Grunde liegende intracranielle Processe häufig an sich eine ungünstige Prognose geben.

Die Therapie findet daher auch kein ergiebiges Feld. Durchschnittlich empfiehlt sich eine ableitende Behandlung, Blutentziehungen an den Schläfen oder hinter den Ohren, Haarseil in den Nacken u. s. w., ferner die Anwendung von Mercurialpräparaten oder Jodkalium, sofern nicht durch die aetiologischen Momente besondere Indicationen geboten werden. Alfred Graefe sah in dem als Ischaemia retinae beschriebenen Fall Wiederherstellung des Sehvermögens nach der Iridectomie auf beiden Augen; Rothmund wendete in seinen oben erwähnten Fällen Paracentese der vorderen Kammer an, ebenfalls mit günstigem Erfolg. Die Zahl dieser Fälle ist indessen zu klein, als dass mit Sicherheit therapeutische Schlüsse daraus abgeleitet werden könnten, da bei Neuritis, auch nach längere Zeit dauernder Erblindung, eine spontane Wiederherstellung des Sehvermögens beobachtet wurde.

Anatomische Befunde bei Neuritis, welche sich auf die Betheiligung der Nervenstämme beziehen, liegen in hinreichender Menge vor, um wenigstens zu beweisen, dass diese ophthalmoscopisch nicht sichtbaren Veränderungen eine sehr wichtige Rolle beim Zustandekommen der intraocularen Veränderungen spielen.

Türck*) constatirte Entzündungsprocesse des Sehnerven bei verschiedenen Gehirnerkrankungen. Stellwag**) schildert die anatomischen Veränderungen bei Neuritis, und theilt ausserdem einige Fälle mit, in welchen eine hydropische Anschwellung der Sehnerven innerhalb der Schädelhöhle als Erblindungsursache auftrat.

Diejenigen Befunde***) in welchen gleichzeitig mit Meningitis hauptsächlich ein Erguss zwischen die Sehnervenscheiden gefunden wurde, können jetzt freilich in den pag. 493 erörterten Verhältnissen ihre Erklärung finden, aber auch eine wirkliche Fortpflanzung der Entzündung längs der Sehnervenstämme ist nachgewiesen.

---

*) Zeitschrift der Gesellschaft der Aerzte zu Wien. B. V. 2. pag. 582. B. VIII. 2. pag. 299. B. IX. 2. pag. 214.

**) Ophthalmologie B. II. pag. 564 u. 620.

***) Z. B. Horner: Klinische Monatsbl. 1863, pag. 75 und Manz: ibidem 1865, pag. 283.

Virchow*) constatirte bei einem Fall von basilarer Meningitis in der ganzen Länge des Opticus eine ausserordentlich starke schwielige Verdickung des Neurilems und eine cystoide oder blasige Ablösung desselben von der eigentlichen Opticusfläche. Ausser dieser „Perineuritis“ ergaben sich die Veränderungen einer ausgebreiteten „interstitiellen Neuritis“ in der ganzen Länge der Opticusstämme, deren Neurilem voll von Kern- und Zellenmassen junger Beschaffenheit gefunden wurde.

Hulke**) berichtet über einen Fall von „Stauungspapille“, welcher sich bei einer ausgedehnten syphilitischen Hirnerkrankung entwickelt hatte, und macht besonders darauf aufmerksam, dass im intracraniellen und orbitalen Verlauf des Opticus eine deutliche entzündliche Schwellung vorhanden war. v. Graefe glaubte nämlich, dass diese sogenannte Neuritis descendens sich durch ein ophthalmoscopisches Bild zu erkennen gebe, bei welchem Schwellung nnd Röthung des Sehnerven mässiger, die Gewebstrübung aber intensiver ausfällt, und sich auch weiter in die benachbarte Netzhaut fortpflanzt. Bei der Stauungspapille dagegen sollten die Veränderungen auf das intraoculare Sehnervenende sich beschränken, und den extraocularen Stamm intact lassen.

In der Regel freilich hatte man, wenn es darauf ankam den Zusammenhang zwischen intracraniellen Erkrankungen und Neuroretinitis zu erklären, sich damit begnügt die Opticusstämme für unverändert zu halten, wenn sie mit blossen Augen keine Abnormitäten erkennen liessen. Indessen ein äusserlich normales Verhalten der Sehnerven genügt, wie Leber***) nachgewiesen hat, durchaus nicht, um selbst erhebliche pathologische Veränderungen derselben auszuschliessen. Die Veränderungen, welche in solchen Fällen durch die microscopische Untersuchung constatirt wurden, sind interstitielle Neuritis und Perineuritis, fettige Degeneration der Nervenfaserbündel, und Einlagerung von Körnchenzellen mit gleichzeitiger Atrophie der Nervenfasern. Niemals wurden bei ophthalmoscopisch diagnosticirter Neuritis im scheinbar normalen Sehnervenstamme feinere Veränderungen der einen oder andern Art vermisst.

Die intraocularen anatomischen Veränderungen unterscheiden sich nicht wesentlich von denen der Retinitis. Die Schwellung der Papille findet ihre Erklärung grösstentheils schon in der hypertrophischen Entwicklung der Nervenfasern, welche theils eine gleichmässige Ver-

---

*) Arch. f. Ophth. XII. 2. pag. 118.
**) Ophth. Hosp. Rep. 1868, Vol. VI. pag. 100.
***) Arch. f. Ophth. XIV. 2. pag. 333.

dickung, theils spindel- oder keulenförmige Anschwellungen derselben darbieten. Auch ödematöse Durchtränkung der Papille und Neubildung zahlreicher Gefässe mögen zur Schwellung derselben beitragen.

Erhebliche Schwellungen können veranlasst werden durch Wucherungen der Bindegewebselemente. Die lamina cribrosa schwillt an, wird nach vorn convex und drängt sich über die Innenfläche der Sclera in die Höhe, oder ihr Gewebe erscheint so vollständig auseinander gedrängt, dass sie weder nach dem Sehnerven noch nach der Retina hin eine Abgrenzung erkennen lässt. Durch diese Schwellung und Hypertrophie der bindegewebigen Elemente wird das intraoculare Sehnervenende nicht nur höher, sondern auch breiter, und überragt nach allen Seiten hin das foramen Choroideae.

Fig. 44 zeigt eine bedeutende Schwellung des intraocularen Seh-

Fig. 44.

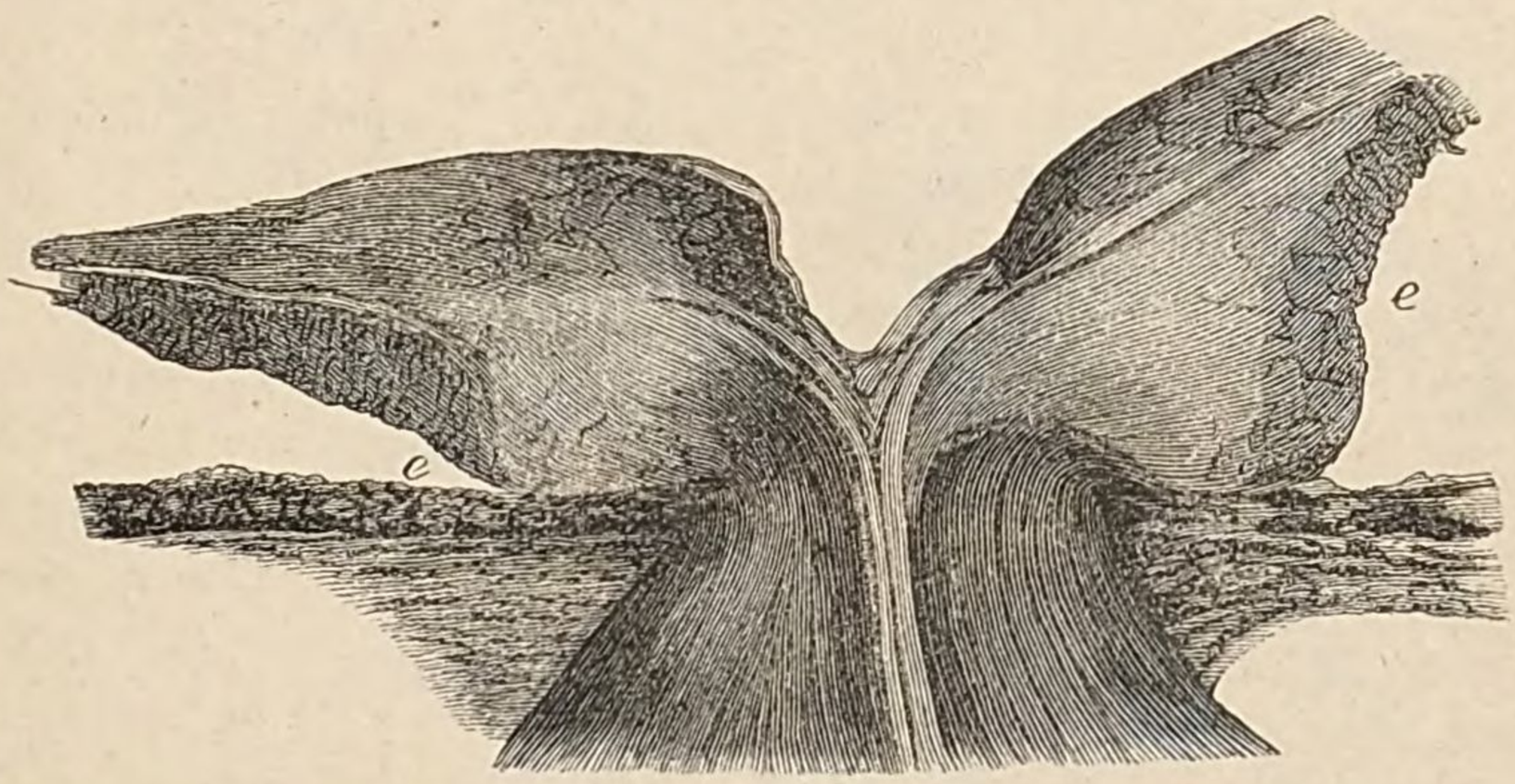

nervenendes und der lamina cribrosa in einem Fall von Retinitis durch Morbus Brigthii. Die Centralgefässe der Retina, welche durch die Schwellung mit nach vorn gedrängt wurden, haben durch ihren elastischen Gegenzug eine Vertiefung im vorderen Niveau des geschwellten Sehnerven veranlasst.

Die lamina cribrosa erhebt sich beiderseits nebst den Gefässen über das Niveau der Choroidea und ist nach vorn convex. Die aus dem Opticus durch sie hindurch in die Retina verlaufenden Faserzüge sind trotzdem noch kenntlich. Das intraoculare Sehnervenende ist beträchtlich geschwollen und nach allen Seiten hin vergrössert; nicht nur nach vorn in den Glaskörper hineinragend, sondern auch in seitlicher Richtung verbreitert. Die äussern Schichten der Retina sind daher bis nach e zur Seite gedrängt. Bedenkt man, dass bei Lebzeiten die Retina der Choroidea anlag (der im Präparat vorhan-

dene Abstand zwischen beiden ist ein unvermeidliches Kunstproduct) so ergiebt sich eine sehr erhebliche Schwellung des intraocularen Sehnervenendes.

Ein ganz ähnliches Bild zeichnet auch Saemisch*) bei einem Fall von Neuroretinitis in Folge eines Gehirntumor.

Die meisten Fälle erheblicher intraocularer Sehnervenschwellung zeigten bei der anatomischen Untersuchung unzweifelhaft entzündliche Veränderungen, auch in der angrenzenden Retina liess sich häufig eine hypertrophische Entwicklung des Bindegewebsgerüstes in den inneren sowohl als in den äusseren Schichten nachweisen. Oft ist auch die Adventitialschicht der Gefässe abnorm stark entwickelt. Die Nervenfasern zeigen häufig, sowohl in der Retina als auf der Oberfläche des Nerven, theils die oben erwähnten ganglioformen Anschwellungen, theils eine einfache hypertrophische Verdickung. In Fällen, welche zur Erblindung führen, scheint Atrophie der Ganglienzellen und Nervenfasern nicht auszubleiben. Das Auftreten kleiner, runder, völlig homogener Körper, durchschnittlich etwas grösser als Blutkörperchen, in der Nervenfaserschicht, welches ich in einem Fall beobachtete**), wird von Blessig***) bestätigt.

Auch für jene seltenen Fälle, in welchen bei hochgradiger intraocularer Sehnervenschwellung ein vollkommen gutes Sehvermögen erhalten bleibt, besitzen wir einen anatomischen Befund, indem Iwanoff†) Gelegenheit hatte einen solchen Fall von sogenannter „Stauungspapille“ anatomisch zu untersuchen. Die auffallendste Erscheinung bei der microscopischen Untersuchung war eine starke Hyperämie sämmtlicher Gefässe und eine unverhältnissmässige Erweiterung der Capillaren, so dass die Hauptmasse der Papille von Gefässen gebildet wurde, und gleichsam eine Telangiectasie derselben darstellte. In Folge der serösen Durchtränkung war das Bindegewebe leicht hypertrophisch, die Nervenfasern hatten garnicht gelitten; keine Spur von zelliger Neubildung; in der Retina, ausser einer Hyperämie, keine Veränderung. Aus Mauthners††) Mittheilungen, welche sich offenbar auf denselben Fall beziehen, ergiebt sich ausserdem, dass in dem Stücke des Opticusstammes, welches noch am Bulbus hing, Zeichen interstitieller Neuritis, bestehend in Wucherung des bindegewebigen Gerüstes vorhanden waren.

---

*) Beiträge zur Anatomie des Auges 1862, Taf. III. Fig. 2.
**) Arch. f. Ophth. VII. 2. pag. 63.
***) Petersburger med. Zeitung 1866, pag. 76.
†) Klin. Monatsbl. f. Augenh. 1868, pag. 421.
††) Lehrbuch der Ophthalmoscopie pag. 293.

Embolie der arteria centralis retinae.

Embolie der art. centralis retinae als Ursache plötzlicher Erblindung, wurde zuerst von v. Graefe*) beobachtet. Der ophthalmoscopische Befund bei der ersten Vorstellung des Patienten, etwa eine Woche nach der Erblindung, war im Wesentlichen folgender: Die brechenden Medien klar, der Sehnerv ganz bleich, aber nicht opak wie bei Atrophie, sondern normal durchscheinend; sämmtliche Gefässstämme innerhalb des Sehnervenquerschnitts auf ein Minimum reducirt. Die Hauptarterienstämme erschienen auch auf der Netzhaut als ganz schmale Linien, deren Aeste in entsprechender Weise immer feiner und feiner wurden. Auch die Venen waren in allen Punkten dünner als normal, aber ihre Füllung stieg gegen den Aequator bulbi hin. Nach einigen Tagen wurde in den Netzhautvenen eine ganz eigenthümliche Circulationserscheinung beobachtet. Es zeigte sich zunächst eine grosse Ungleichmässigkeit in der Füllung der Vene in der Art, dass verhältnissmässig gefüllte und völlig blutleere Strecken wechselten. Wurde die Aufmerksamkeit auf die einzelnen Partien schärfer fixirt, so gewahrte man eine vollkommen arythmische Bewegung der im Gefässrohr enthaltenen Blutcylinder, welche bald stossweise nach dem Opticus vorrückten, bald wiederum vollkommen stillstanden.

Gegen Ende der zweiten Woche fing die Retina in der Gegend der macula lutea an sich zu trüben, es entwickelte sich eine opake grau-weisse Infiltration, welche sich bis an die temporale Sehnervengrenze erstreckte, und an der Peripherie ziemlich unmerklich in die gesunde Nachbarschaft überging.

Das Centrum der macula lutea, die nächste Umgebung der fovea centralis, trat inmitten der genannten Infiltration als ein intensiv kirschrother Fleck (ungefähr $\frac{1}{4}$ so gross als der Sehnervendurchmesser) hervor.

Das Colorit dieses Fleckes war so lebhaft, dass zunächst an das Vorhandensein einer Blutung gedacht wurde. Doch schien es richtiger diesen Farbeneffect als ein Contrastphänomen aufzufassen; während die angrenzenden stark infiltrirten Netzhautregionen durch ihre Opacität die Choroidea verhüllten, blieb die nächste Umgebung der fovea centralis von der Infiltration frei und liess die Choroidea deutlicher hindurchschimmern. Im Verlauf von 2 bis 3 Wochen ging die Infiltration zurück und damit verlor auch die macula lutea ihr inten-

*) Arch. f. Ophth. V. 1. pag. 136.

sives kirschrothes Colorit und ging unmerklich in eine lichtbräunliche Färbung über, welche sich nicht mehr erheblich von der Färbung der angrenzenden Theile unterschied. Das Auge war und blieb bis auf einen geringen Lichtschein erblindet; allmählig entwickelte sich Atrophie des Sehnerven.

Die Untersuchung des Herzens ergab mit Sicherheit eine Stenose der Aortenklappen, wahrscheinlich in Zusammenhang mit einer noch nicht abgelaufenen Endocarditis.

Etwa $1\frac{1}{2}$ Jahr später unterlag Patient seinem Herzleiden und durch die freundliche Vermittlung des behandelnden Arztes gelang es mir in Besitz des erblindeten Auges zu kommen. Die anatomische Untersuchung bestätigte die Diagnose vollkommen. Die arteria centralis retinae zeigte sich in der Höhe der lamina cribrosa durch einen Embolus vollständig obturirt. Derselbe hatte sich bis in die Gegend der lamina cribrosa durch die Arterie durchgedrängt, hier aber, wo kein Raum zu schaffen ist, war er aufgehalten worden. Hinter dem Embolus (d. h. nach dem Herzen zu) zeigte sich die Arterie durch einen Thrombus ausgefüllt.

Atrophie der Retina an der Eintrittsstelle des Sehnerven war mit Deutlichkeit nachzuweisen; die lamina cribrosa zeigte sich hier nur noch mit einem atrophischen Gewebsrest überdeckt.*)

Seit dieser ersten Publication v. Graefe's sind eine ganze Reihe von Fällen als Embolie der arteria centralis beschrieben worden, ja man scheint eine Zeit lang geneigt gewesen zu sein, alle Fälle von plötzlicher einseitiger Erblindung, auch wenn sie erst Jahre lang nachher zur Beobachtung kamen, oder auch Fälle in denen beide Augen nach einander in ähnlicher Weise befallen wurden, hierher zu rechnen, gleichviel ob eine Quelle der Embolie nachgewiesen werden konnte oder nicht. Dem gegenüber ist zu erinnern, dass keine der angeführten Erscheinungen einen pathognomonischen Werth hat.

Plötzliche Erblindung mit auffallender Verdünnung der Arterien kommt auch bei Neuritis und überhaupt unter Umständen vor, welche garnicht an Embolie denken lassen. Wenn wir uns auch über die Ursachen dieser plötzlichen Circulationshemmungen mit gleichzeitiger Aufhebung des Sehvermögens nicht in allen Fällen Rechenschaft geben können, so ist doch so viel klar, dass man aus diesem Symptom nicht ohne weiteres auf Embolie schliessen kann.

Das eigenthümliche Circulationsphänomen in den Netzhautvenen

*) Die betreffenden Präparate befinden sich noch in meinem Besitz und wurden von allen Sachverständigen, welche sie gesehen haben — unter andern hatten die Herren Prof. Virchow und Cohnheim die Freundlichkeit dieselben zu untersuchen — für völlig beweisend erklärt.

wurde zuerst von E. v. Jaeger*) bei einem über Nacht erblindeten 72jährigen Manne beobachtet. v. Graefe constatirte es, ausser bei Embolie auch noch in einem Falle, in welchem sich innerhalb weniger Tage Erblindung entwickelte, in welchem aber Embolie nicht anzunehmen war, und fand es in exquisitester Weise bei Cholera im asphyctischen Stadium. Diese Erscheinung beruht also lediglich auf einer abgeschwächten vis a tergo bei verringerter Anfüllung des Venenrohrs. In allen Fällen von Verengerung der Netzhautarterien ist aber die vis a tergo abgeschwächt; ganz aufgehoben ist sie auch bei vollkommener embolischer Verstopfung der arteria centralis retinae nicht, da, wie Leber***) nachgewiesen hat, durch den artiellen Gefässkranz in der nächsten Nähe des Sehnerven eine Verbindung zwischen dem Netzhautgefässsystem und den Ciliararterien hergestellt wird.

Leider scheint diese Verbindung zur Entwicklung eines genügenden collateralen Kreislaufes nicht auszureichen, vielleicht wegen der Kleinheit der anastomosirenden Gefässe, und weil eine Ausdehnung derselben durch die Unnachgiebigkeit des Scleralgewebes, welches sie durchsetzen müssen, gehindert wird.

Ebenso wenig ist die eigenthümliche Veränderung der macula lutea für Embolie characteristisch, sie kann vorkommen ohne Embolie und wurde in manchen Fällen von Embolie nicht beobachtet.

Auch über die Deutung des ophthalmoscopischen Befundes gehen die Ansichten noch auseinander, in sofern als einige Autoren denselben für eine Hämorrhagie erklären.

Allerdings wird in einer Anzahl von Fällen, welche als Embolie beschrieben wurden, das Vorhandensein von Hämorrhagien angegeben; dieselben kamen stets nur in geringer Anzahl, und in beschränkter Ausdehnung vor, und occupirten die Sehnervenoberfläche selbst, oder seine nächste Umgebung, besonders in der Richtung nach der macula lutea hin.

Wir müssen uns durch diese Erwägungen zu der Ansicht bestimmen lassen, dass die verhältnissmässig grosse Anzahl von Fällen, welche als Embolie der arteria centralis beschrieben worden sind, doch wohl zum Theil eine andere Auffassung erlauben dürften. Es kommen Fälle von plötzlicher beiderseitiger Erblindung vor, mit einem ophthalmoscopischen Bilde, welches dem der Embolie mindestens sehr nahe steht, und dennoch wird Niemand an eine gleichzeitige embo-

---

*) Ueber Staar und Staaroperation 1853, pag. 104—109.
**) Arch. f. Ophth. XII. 2. pag. 142 und 210.
***) Arch. f. Ophth. XI. 1.

lische Verstopfung beider Centralarterien glauben wollen. Warum sollte nun demselben Symptomencomplex und demselben ophthalmoscopischen Bild, wenn es einseitig auftritt, allemal Embolie zu Grunde liegen?

Stellt sich ein so reines Bild dar, wie in dem von v. Graefe zuerst veröffentlichten und von mir durch die Section bestätigten Falle, beobachtet man ein Stadium, wo jede Infiltration fehlt und nur die Vorgänge der aufgehobenen arteriellen Blutzufuhr hervortreten, ist eine Embolusquelle durch ein Herz- oder Arterienleiden gegeben, so wird man in der Deutung nicht schwanken. Fehlt letztere Herleitung, so wird man bereits zu dem Bedenken veranlasst, ob nicht die Verengerung der Retinalarterien eine consecutive, z. B. durch retrobulbäre Neuritis veranlasste, sei. Das Zustandekommen von Hirnembolien bei völlig gesundem Verhalten der Circulationsorgane ist freilich nachgewiesen, und hat man namentlich Abbröckelungen von Gerinseln im Herzohr als einen hierbei zur Sprache kommenden Quellpunkt statuirt. Ist die Möglichkeit eines analogen Vorganges auch für den Sehnerven zuzugeben, so ist es doch ebenfalls erwiesen, dass Momente ganz anderer Art eine sehr sichtbare Einwirkung auf die Arterien ausüben können.

Embolische Verstopfung einzelner Aeste der arteria centralis retinae wurden zuerst nachgewiesen durch Virchow*); auch liegen einige ophthalmoscopische Befunde vor, welche dieselbe Deutung erfahren haben.

Atrophische Degeneration des Sehnerven.

Die hierher gehörigen Erkrankungen des Sehnerven manifestiren sich theils durch Sehstörungen, theils durch gewisse ophthalmoscopische Veränderungen, welche am intraocularen Ende des Nerven sichtbar werden.

Die Sehstörungen werden bei Erörterung der Amblyopien und Amaurosen abzuhandeln sein; die ophthalmoscopischen Veränderungen lassen sich unter der Bezeichnung der atrophischen Degeneration des Sehnerven zusammenfassen, da sie in der That Folgezustände mannigfaltiger Erkrankungen sind, welche mit partieller oder totaler Atrophie der Sehnervenfasern einhergehen.

Als hauptsächlichste Erscheinung der atrophischen Degeneration

---

*) Arch. f. patholog. Anatomie Bd. X. pag. 181 und Gesammelte Abhandlungen pag. 719.

ist eine Farbenveränderung zu nennen, welche sich dadurch kundgiebt, dass der Sehnerv eine hellere Färbung annimmt.

Gleichzeitig wird entweder das Gewebe opak, so dass die lamina cribrosa gedeckt wird, oder dieselbe bleibt sichtbar, tritt sogar deutlicher hervor als im Normalzustand. Häufig nimmt der Sehnerv eine eigenthümlich bläuliche, seltener eine bläulich-grünliche Färbung an.

Sehr zu empfehlen ist für diese Fälle, so wie überhaupt für alle Netzhaut- und Sehnervenleiden, bei denen es auf den Nachweis geringfügiger Trübungen oder feinerer Farbenveränderungen ankommt, die pag. 113 bereits erwähnte Benutzung von Tageslicht zur ophthalmoscopischen Untersuchung.

Im Centrum des Nerven, oder überhaupt in dem Umfange, in welchem man die lamina cribrosa erkennen kann, sieht man das weissglänzende Bindegewebsnetz derselben von bläulichen Punkten und Strichen, den hindurchtretenden Nervenfaserbündeln ausgefüllt. Man wird also die bläuliche Färbung auf eine Veränderung derselben beziehen dürfen.

Der weisslichen Verfärbung können verschiedene Ursachen zu Grunde liegen.

Zunächst wird durch Atrophie der Nervenfasern die lamina cribrosa in ähnlicher Weise, wie z. B. im Boden einer physiologischen Excavation blosgelegt; wird sie durch eine, die Atrophie der Nervenfasern begleitende Bindegewebsneubildung verdeckt, so verursacht auch dies einen weisslichen Lichtreflex.

Endlich aber kann, wie v. Graefe*) hervorhebt, mit Sicherheit angenommen werden, dass eine Obliteration der zahlreichen feinen Gefässe des Sehnerven die Atrophie der Nervenfasern begleitet, oder auch derselben vorhergehen kann. Bei mangelndem Blutgehalt wird ebenfalls der normale röthliche Farbenton des Sehnerven einer blasseren Färbung weichen müssen.

Die Verfärbung des Sehnerven und das deutlichere Hervortreten der lamina cribrosa machen sich stets in der temporalen Hälfte des Querschnitts am ersten bemerklich und können dort bereits in unzweifelhaft pathologischer Weise entwickelt sein, während die mediale Partie noch ihre normale röthliche Farbe bewahrt. Es steht dieses Verhalten ganz in Einklang damit, dass auch der im Centrum des Nerven normaler Weise sichtbare helle Fleck, so wie die physiologische Excavation, stets die laterale Hälfte einnehmen, während die grössere Masse der Nervenfasern am medialen Rande angehäuft ist.

---

*) Klin. Monatsbl. 1865, pag. 131 u. ff.

Eine beginnende Atrophie des Nerven wird sich daher auch am ersten auf der temporalen, an Nervenmassen überhaupt ärmeren Hälfte manifestiren.

Die Netzhautgefässe können unverändert bleiben, oder eine mehr oder weniger deutliche Verdünnung erfahren. In manchen Fällen mag dieselbe darin ihren Grund haben, dass entweder gleichzeitige Retinalerkrankung stattfindet, oder darin, dass die arteria centralis retinae in Folge neuritischer Veränderungen im Sehnerven comprimirt wird, ehe sie die Netzhaut erreicht.

Eine weitere anatomische Consequenz der Atrophie wurde von H. Müller*) nachgewiesen, und als atrophische Excavation bezeichnet.

Im Normalzustand bilden nämlich die Nervenfasern an der Eintrittsstelle eine dicke Lage, welche am Rande des Nerven die Höhe der sämmtlichen übrigen Retinalschichten übertrifft. Wird nun der durch das Verschwinden der Nervenfasern gesetzte Substanzverlust nicht durch Bindegewebsneubildung ersetzt, so nimmt die Eintrittsstelle die Form einer flachen Grube an, deren Boden von der lamina cribrosa gebildet wird.

Fig. 45 zeigt den Sehnervenlängsschnitt eines hierher gehörenden Falles. Das Präparat, von einem hochgradig atrophirten Nerven

Fig. 45.

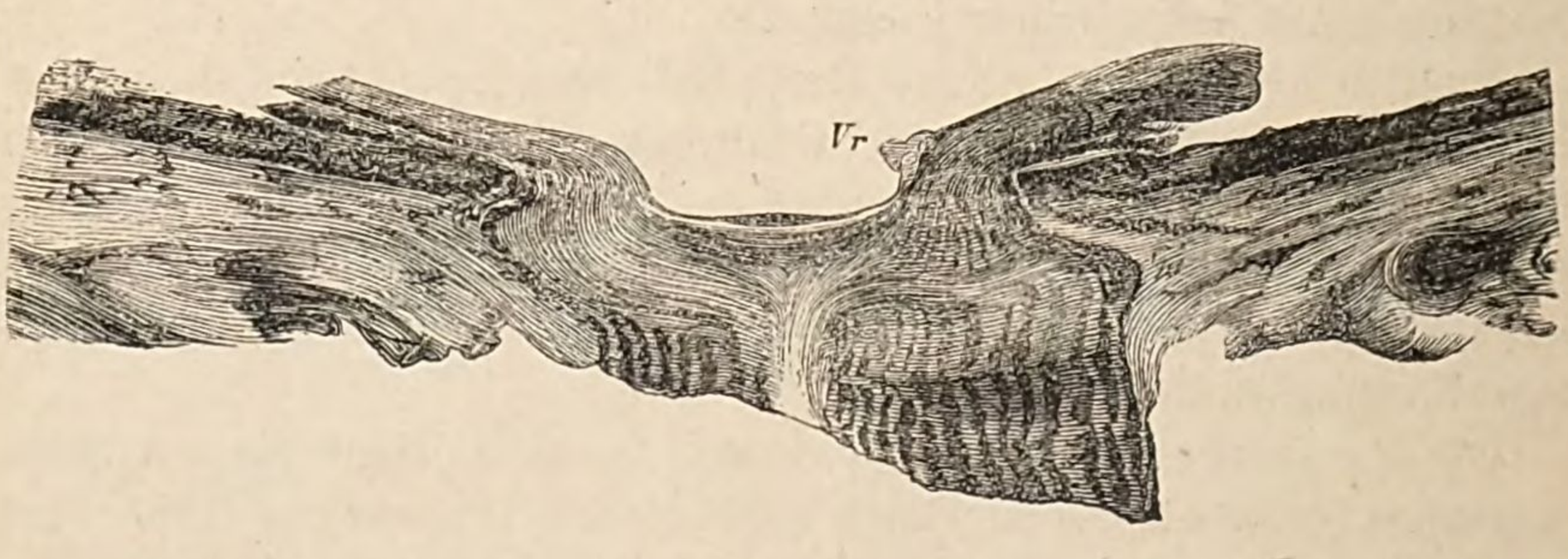

entnommen, bietet den Anschein einer Excavation; die Reste der Nervenfasern überziehen als eine dünne streifige Masse die lamina cribrosa, und die Centralgefässe (V.r) bilden da wo sie auf die Retina umbiegen, Vorsprünge über das Niveau derselben, weil auch in der Retina die Nervenfaserschicht zu Grunde gegangen ist. Bedenkt man aber, dass die Retina in solchen Fällen völlig durchsichtig zu

*) Arch. f. Ophth. III. 1. pag. 92.

sein pflegt, und dass in dem hier abgebildeten Fall die lamina cribrosa und das sie deckende Gewebe genau im Niveau der Choroidea liegen, so wird es wahrscheinlich, dass die ophthalmoscopische Untersuchung dieses Falles nicht das Bild einer Excavation gegeben haben würde. Allenfalls hätte im aufrechten Bild constatirt werden können, dass die Netzhautgefässe auf der Oberfläche des Sehnerven in einem etwas tieferen Niveau lagen als im Bereich der angrenzenden Retina.

Natürlich werden die Verhältnisse sich anders gestalten, wenn sich Sehnerven-Atrophie bei präexistirender physiologischer Excavation entwickelt. Die letztere kann dabei eine derartige Grösse und Tiefe erreichen, dass sie unbedingt als pathologisch erscheint, und in exquisiten Fällen garnicht mehr durch das ophthalmoscopische Bild, sondern nur durch eine, alle übrigen Momente mit berücksichtigende klinische Untersuchung, von Druckexcavationen unterschieden werden kann.

Noch ist zu bemerken, dass in einigen wenigen Fällen von Atrophie des Sehnerven, dunkles Pigment in grösserer oder geringerer Menge auf der Oberfläche desselben ophthalmoscopisch gesehen wurde.*)

Es ist bei dieser Gelegenheit daran zu erinnern, dass auch unter physiologischen Verhältnissen und bei normalem Sehvermögen, als grosse Seltenheit Pigment im Sehnerven gefunden wurde.**)

Die anatomischen Veränderungen, welche den als atrophische Degeneration des Sehnerven bezeichneten Fällen zu Grunde liegen, sind zum Theil schon bei Gelegenheit der Neuritis erwähnt worden. In der That ist es vom anatomischen Standpunkt aus ebenso unmöglich wie vom klinischen, retrobulbäre Neuritis und atrophische Processe durch eine scharfe Grenzlinie zu trennen. Es sind daher hier nur diejenigen Veränderungen zu besprechen, welche sowohl vom klinischen, als vom anatomischen Standpunkt aus, zu der atrophischen Degeneration gerechnet werden.

Nach Virchow***) handelt es sich dabei um Schwund der Nervenfasern und um Veränderungen der Zwischensubstanz, die entweder einfach ödematös wird, oder corpora amylacea oder Körnchenzellen in sich entwickelt. Wo die Nervenfasern schwinden, da tritt stets

---

*) E. v. Jaeger: Ueber Staar und Staaroperationen pag. 103, Fig. XXXI. Liebreich: Klin. Monatsbl. 1864, pag. 229. Knapp: Arch. f. Ophth. XIV. 1. pag. 252.

**) Liebreich: Atlas der Ophthalmoscopie Taf. XII. Fig. 3. E. v. Jaeger: ophthalmoscopischer Handatlas Taf. XVI. Fig. 76.

***) Arch. f. patholog. Anatomie B. X. pag. 192.

ein graues durchscheinendes Aussehen ein. Dieser Schwund kann stattfinden, ohne dass die Retina dabei wesentlich mitleidet und kann sich zunächst auf kleinere Abschnitte des Nerven beschränken.

Virchow unterscheidet daher zwei Arten von grauer Atrophie oder Degeneration des Sehnerven, eine totale und eine partielle oder gefleckte, und empfiehlt besonders letztere der Aufmerksamkeit der Ophthalmologen, weil sie nicht selten mit Gehirn- oder Rückenmarks-Affectionen zusammen vorkommt. „Insbesondere ist es die gefleckte Atrophie des Rückenmarks, bei der gleichzeitig die gefleckte graue Atrophie des Opticus erscheint und bei der sich die Amaurose so leicht mit Lähmungen und Anaesthesien der Extremitäten verbindet.“

Leber*) macht auf den Vortheil aufmerksam, welchen für den anatomischen Nachweis der Sehnervenatrophie die Goldchloridreaction der Nerven bietet. Das Ausbleiben dieser Reaction an bestimmten Stellen des Opticus lässt auf Atrophie der Fasern schliessen. Uebrigens stimmen die von Leber erhaltenen Resultate im Wesentlichen ganz mit denen Virchow's überein.

Die Atrophie des Sehnerven kann am Chiasma abschneiden, oder sich hinter dasselbe fortsetzen und mit ähnlichen Veränderungen in den Thalami optici und der Vierhügelgegend coincidiren.

Gliom der Retina.

Die Geschwülste, welche Virchow**) als Gliom der Retina bezeichnet, erscheinen macroscopisch als weiche hirnähnliche Markmassen, und sind in der That identisch mit den Geschwulstformen, welche früher als Encephaloid oder Markschwamm der Netzhaut beschrieben wurden.

Die Hauptmasse der Geschwulst bilden nach Virchow ungeheure Anhäufungen von Kernen und Zellen. Erstere stimmen manchmal mit den kleinen, runden, leicht glänzenden Kernen der Körnerschichten überein, andremale sind sie grösser und mehr körnig. Die Zellen sind gleichfalls klein, mit sehr mässigem Zellkörper, der in der Regel eine runde, zuweilen eine mehr unregelmässige, mit feinen Fortsätzen versehene Gestalt hat. Hier und da isoliren sich längere Faserzellen mit sehr langen Fortsätzen, und einem sehr schlanken und kurzen Zellkörper, auch hängen wohl mehrere derselben unter einander zusammen.

---

*) Arch. f. Ophth. XIV. 1. pag. 164.
**) Geschwülste II. pag. 151—167.

Die Entwicklung dieser zelligen Elemente geschieht meistens, wie sich in einem von mir*) untersuchten Fall mit grosser Wahrscheinlichkeit ergab, und später von Hirschberg**) bestätigt wurde in der äussern Körnerschicht. Iwanoff***) hat ferner nachgewiesen, dass auch von den, in der Nervenfaserschicht gelegenen Bindegewebszellen aus, die Entwicklung des Glioms erfolgen kann, und dass ausserdem die zur Gefässadventitia gehörigen Zellen sich daran betheiligen können.

Von Intercellularsubstanz nimmt man wenig wahr. Sie erscheint frisch als eine amorphe feinkörnige Masse, die gehärtet eine fein netzförmige Beschaffenheit zeigt. Dazu kommen endlich mässig zahlreiche, aber zum Theil recht weite Gefässe, welche das Gewebe nach allen Richtungen durchziehen. Namentlich wenn die Geschwulst endlich das Auge durchbricht und eine äussere Wucherung bildet, nehmen jene Gefässe so sehr zu, dass darauf die früher für solche Fälle übliche Bezeichnung des „Blutschwamms“ beruht.

In lange bestehenden Gliomen finden sich manche Zeichen des Zerfalls, namentlich fettige und kalkige Massen. In seltenen Fällen kommen Uebergänge vom Gliom zum Sarcom vor, und werden von Virchow als Gliosarcome bezeichnet.

Den klinischen Verlauf der Gliome hat v. Graefe†) mit bekannter Meisterschaft geschildert.

Die erste Entwicklungsperiode kommt selten zur Beobachtung, denn meistens handelt es sich um kleine Kinder, welche die vorhandene Sehstörung nicht angeben, und die Aufmerksamkeit der Eltern wird erst durch den eigenthümlichen Reflex erregt, welchen der Augenhintergrund zurückwirft, und welcher zunächst im Halbdunkel bei erweiterter Pupille auffällt.

Leichter gelingt es das erste Stadium zu beobachten, wenn die Krankheit an etwas älteren Kindern oder gar an Erwachsenen auftritt. Man findet dann bei der ophthalmoscopischen Untersuchung auf der Netzhaut eigenthümliche, meist zahlreiche weisse Flecke von verschiedener Grösse, welche sich durch ihre Opacität und durch ihre Form und Gruppirung wesentlich von dem unterscheiden, was wir sonst bei Netzhautinfiltrationen der verschiedensten Art beobachten. Diese Flecke liegen stellenweise dicht hinter den Netzhautgefässen, stellenweise durchwachsen sie die Netzhaut bis an ihre innere Fläche,

---

*) Arch. f. Ophth. VI. 2. pag. 324.
**) Arch. f. Ophth. XIV. 2. pag. 30.
***) Arch. f. Ophth. XV. 2. pag. 69.
†) Arch. f. Ophth. XIV. 2. pag. 103.

wobei sie jene Gefässfiguren unterbrechen, und schon äusserst früh eine deutliche Erhabenheit zeigen.

Das Auftreten dieser Veränderungen hat wohl immer bald Ablösung der Netzhaut zur Folge. Es wird dann nebst der Netzhaut auch die von ihr ausgehende Geschwulstmasse nach vorn gedrängt, wodurch der eigenthümliche Reflex der Geschwulst und die Details der anomalen Oberfläche noch deutlicher hervortreten. Bei ophthalmoscopischer, oder noch besser bei focaler Beleuchtung, wird nun die Geschwulst als eine intensiv weisse, bucklige Prominenz sichtbar, oder sie ist, gewöhnlich nur an einzelnen Stellen, mit einer sehr dichten, das Gepräge der Netzhautvascularisation wesentlich verleugnenden Gefässneubildung überzogen. Es wird demnach der Reflex entweder kreideartig leuchtend, oder ins röthlichgelbe spielend, und wenn die vordere Grenzfläche zugleich glatt ist, etwas schillernd. Dieser eigenthümliche, aus der Tiefe eines erblindeten Auges leuchtende Reflex wurde zuerst von Beer unter der Bezeichnung des „amaurotischen Katzenauges“ beschrieben.

Die optischen Bedingungen für das Zustandekommen solcher Reflexe sind dann gegeben, wenn sich dicht hinter der durchsichtigen Linse hellgefärbte Massen befinden. Eitermassen oder neugebildete Gewebsschichten im Glaskörper, oder auch secundäre Metamorphosen einer abgelösten Netzhaut, können daher jenen Pupillarreflex veranlassen. Am exquisitesten jedoch stellt er sich bei den Netzhautgliomen dar. Ein intensiv weisser Reflex aus der Augentiefe wird kaum anders, als bei Netzhautgliom beobachtet.

Der Mangel jeder Pigmentirung, welcher diesen Geschwülsten eigenthümlich ist (abgesehen von etwa aus Hämorrhagien entwickelten Pigmenten), so wie die vollständige Klarheit des Glaskörpers vor der Geschwulst, geben die günstigsten Bedingungen zum Zustandekommen jenes auffallenden hellen Pupillenleuchtens, wie sie bei andern Affectionen kaum vorkommen.

Das stetige Wachsthum der Neubildung und das Vorrücken der Netzhautablösung geschehen meist unter einiger Zunahme des intraocularen Druckes. Das Krankheitsbild nimmt einen glaucomatösen Character an, welcher sich durch diffuse Trübung der Cornea, Erweiterung der Pupille, collaterale Hyperämie der in und unter der Conjunctiva verlaufenden grossen Venen, manchmal sogar durch Cataractbildung ausspricht. Die Diagnose stützt sich dann darauf, dass selbst noch bei vorhandener Cataract der leuchtende Reflex aus der Tiefe erkennbar bleibt, so wie darauf, dass an Kindern glaucomatöse Zustände als Primärübel fast nie vorkommen, sondern meistens nur als Folgeübel anderer Erkrankungen.

Manchmal treten im Verlauf des Glioms intraoculare Entzündungen von ausgeprägt eitrigem Character auf, welche den Ausgang in Atrophia bulbi nehmen. v. Graefe betrachtet als die Ursache dieser eitrigen Choroiditis den oben bereits angedeuteten eigenthümlichen Zerfall der Gliome, bei welchem die Geschwulstmasse mit vielen Herden fettiger und kalkiger Metamorphosen durchsetzt wird, und hierbei in einen ungleichmässigen kernigen und flockigen Brei zerfliesst. Seltener giebt Hornhautvereiterung die Veranlassung der Choroiditis.

Der Verlauf der Krankheit wird durch diese intercurrente Schrumpfung des Auges nicht zum Stillstand gebracht.

Die extraoculare Ausbreitung der Geschwulst geschieht stets durch den Sehnerven, und zwar kann dies schon bei einer erst mässig vorgerückten intraocularen Geschwulstbildung eintreten.

Die ersten Anfänge der Opticusdegeneration sind nur microscopisch nachzuweisen, später entwickelt sich eine Anschwellung der eigentlichen Sehnervensubstanz, während die Scheide sich zuerst nur in einer indifferenten hyperplastischen Weise verdickt. Endlich kann, inmitten der orbitalen Geschwulstmasse, der aufgeschwellte oder halb zerfallene Sehnerv völlig unkenntlich werden.

Die weitere Entwicklung der Geschwulst im Auge geschieht meistens durch ein continuirliches Wachsthum, es kann aber auch eine discontinuirliche Entwicklung neuer Geschwulstherde stattfinden.

So z. B. fand sich in einem von Rindfleisch*) beschriebenen Fall, neben einem das ganze innere Auge ausfüllenden Retinalgliom, eine davon völlig getrennte gliomatöse Geschwulstbildung an einer umschriebenen Stelle zwischen Choroidea und Sclera.

Ist das ganze innere Auge ausgefüllt, so erfolgt endlich auch der Durchbruch nach vorn, meistens am Rande der Cornea, oder durch dieselbe, seltener durch die Sclera. Der Luft ausgesetzt nimmt jetzt die Geschwulst ein dunkelrothes Ansehen an, blutet leicht, sondert viel Flüssigkeit ab und wächst mit grosser Schnelligkeit.

Der erste Eintritt der Sehnervenerkrankung ist aus den Symptomen äusserst schwer zu erkennen. Da nämlich der Sehnerv mehr in seinem Querschnitt als in seiner Länge zunimmt, so wird dadurch zunächst keine auffällige Vordrängung des Bulbus bedingt, wie es geschieht, wenn gröbere Geschwulstmassen sich im orbitalen Gewebe niederlassen. Ein Zeichen, aus welchem auf eine bereits erfolgte Sehnervendegeneration mit Streckung oder grösserer Unbiegsamkeit des Nerven geschlossen werden kann, ist nach v. Graefe ein leichtes

*) Klin. Monatsbl. f. Augenh. 1863, pag. 347.

Hervordrängen des Auges um 1 bis 2 Mm., und zugleich eine geringe Steifheit bei den Bewegungen, so dass das Auge bei seinen Bewegungen nach allen Richtungen etwas zurückbleibt.

Hierzu kommt, dass beim Gegendruck des Auges gegen den Grund der Orbita sich ein etwas grösserer Widerstand, als am gesunden Auge zeigt, und dass die natürliche Einsenkung zwischen Auge und Orbitalwand verstrichen ist.

Selbstverständlich darf man auch diese Symptome nur erwarten, wenn bereits eine entwickelte Erkrankung des Sehnerven stattfindet. Eine erst beginnende lässt sich nicht nachweisen, aber man wird immerhin Grund haben dieselbe zu fürchten, wenn die Geschwulstbildung im Innern des Auges vorgerückt ist, und schon seit längerer Zeit besteht. Stellen sich später Durchbrüche im Bereich des vorderen Bulbusabschnittes heraus, oder wird der Bulbus durch orbitale Ablagerungen hervorgedrängt, so ist das Sehnervenleiden sicher längst vorausgegangen.

Ist einmal das orbitale Fettzellgewebe mit ergriffen, so geht die Entwicklung in sehr beschleunigter Weise vor sich, indem multiple Herde die sich hier einsprengen, rasch zu grösseren Geschwulstmassen confluiren. Ebenso pflegen nach vorn durchgebrochene Theile der Geschwulst, sehr rasch an Umfang zuzunehmen, wobei sich ausser dem Geschwulstwachsthum selbst, auch die hämorrhagischen und entzündlichen Infiltrationen betheiligen.

Die knöchernen Wandungen der Orbita bleiben verhältnissmässig lange intact, dagegen gewinnt die Neubildung auf der Bahn des Sehnerven das cavum cranii, zunächst in continuirlicher Fortpflanzung zuweilen aber, wie es scheint besonders in der späteren Periode, sprungweise vorrückend. Auch in entfernteren Organen, in der Diploe der Schädelknochen, in der Leber, im Ovarium und im retroperitonäalen Gewebe sind Metastasen beobachtet worden.*)

Das Netzhautgliom ist fast ausschliesslich eine Krankheit des Kindesalters und kommt vermuthlich auch angeboren vor. Nur ganz ausnahmsweise entwickelt es sich bei Erwachsenen.

Dass hereditäre Momente mitwirken können, folgt aus mehreren Beobachtungen, welche das mehrfache Vorkommen in einer und derselben Familie beweisen. Auch v. Graefe theilt hiervon zwei Beispiele mit. In dem einen waren von einer grösseren Reihe von Geschwistern (6 oder 7) zwei im kindlichen Lebensalter an Gliom erkrankt. In einem andern Falle waren mehrere Geschwister der Mutter des

*) Knapp: Die intraocularen Geschwülste 1868, pag. 5. Schiess-Gemuseus: Virchow's Archiv B. 46, Heft 3. Heymann und Fiedler: Arch. f. Ophth. B. XV. 2. pag. 173.

an Gliom erkrankten Kindes in den ersten Lebensjahren an „Augenkrebs“ zu Grunde gegangen.

Die von einzelnen Autoren aufgestellten Behauptungen über einen entzündlichen Ursprung der Retinalgliome müssen, nach v. Graefe, entschieden als Irrthum bezeichnet werden. Entzündungsprocesse kommen im Verlauf des Glioms vor, nachdem die Geschwulstbildung bereits deutlich entwickelt ist, aber sie geben keinen Anlass zur ersten Entwicklung desselben.

Der Verlauf der Krankheit ist ein ununterbrochen progressiver, und v. Graefe will deshalb die von Mackenzie und andern behaupteten längeren Stillstände nicht zugestehen. Von der ersten Beobachtung der Krankheit an, d. h. von jenem Stadium, wo erst ein sehr geringer Theil des inneren Auges mit Geschwulstmasse gefüllt ist, vergehen meist ein bis drei Jahre bis zu einer nachweisbaren extraocularen Entwicklung.

Auch das Vorkommen einer Rückbildung des Retinalglioms ist nach v. Graefe nicht annehmbar. Die Beobachtungen, welche dafür geltend gemacht werden, beziehen sich meistens nur auf das Eintreten jener Schrumpfung des Auges, deren transitorischer Character jetzt als hinlänglich constatirt zu betrachten ist.

Zu erwähnen ist endlich noch die nicht gar seltene Doppelseitigkeit des Glioms. Meistens wird das zweite Auge erst ergriffen, nachdem die Erkrankung des andern bereits weit entwickelt ist. Es handelt sich dabei, wie durch Sectionen erwiesen ist, nicht etwa um einen Uebergang auf das zweite Auge durch das Chiasma. Man kann diese doppelseitigen Erkrankungen vielleicht zu den Metastasen rechnen, wenn man sich nicht dabei beruhigen will, sie mit den so häufigen Fällen zu parallelisiren, in denen ohne bekannte Ursache die verschiedensten Augenkrankheiten doppelseitig auftreten.

Die Therapie findet keinen dankbaren Boden. Eine möglichst frühzeitige Exstirpation ist jedenfalls indicirt und bietet auch Hoffnung auf Erfolg, wenn die intraoculare Geschwulstbildung noch gering, und der Sehnerv noch völlig intact ist. Ist dagegen die intraoculare Geschwulstbildung bereits weit entwickelt, und die Erkrankung auf den Sehnerven übergegangen, so scheint durch die Exstirpation der tödtliche Ablauf noch beschleunigt zu werden.

Die ersten Anfänge der Sehnervenentartung lassen sich wie erwähnt nicht diagnosticiren. anzunehmen aber ist das Ergriffensein desselben immer, wenn die Krankheit schon lange gedauert hat, und das ganze Innere des Auges von Geschwulstmassen ausgefüllt ist. v. Graefe giebt deshalb den Rath den Sehnerven in diesen Fällen bei der Exstirpation nicht, wie gewöhnlich mit der Scheere, son-

dern mit einem Neurotom, möglichst weit hinten in der Orbita abzutragen.

Nach einmal ausgeprägter Sehnervenentartung kommen die örtlichen Recidive in der Orbita meistens schon innerhalb weniger Monate zum Vorschein, aber auch wenn der erreichte Sehnervenquerschnitt sich macroscopisch und microscopisch als vollkommen rein darstellte, wurden mehrfach schon nach Jahresfrist Recidive in der Orbita beobachtet.

Ob durch die periostale Exstirpation des gesammten Inhaltes der Orbita (s. pag. 201) bessere Resultate zu erreichen sein werden, müsste erst durch eine weitere Erfahrung festgestellt werden.

Glaucom.

Der Begriff der glaucomatösen Krankheiten hat eine feste Gestaltung erst gewonnen, seitdem eine abnorme Steigerung des intraocularen Druckes, als das wesentlichste Merkmal des ganzen Symptomencomplexes aufgefasst wurde. Dass bei Glaucom das Auge eine normwidrige Härte annimmt, war zwar auch den älteren Ophthalmologen schon bekannt, indessen erst durch v. Graefe wurde die fundamentale Wichtigkeit der intraocularen Drucksteigerung in ihrer ganzen Bedeutung gewürdigt.

Während aber v. Graefe an der Auffassung des Glaucom als einer ihrem Wesen nach entzündlichen Krankheit festhielt, welche als „secretorische Choroiditis“ bezeichnet wurde, lieferte Donders den Nachweis, dass erhebliche Steigerung des intraocularen Druckes ihren deletären Einfluss auf das Sehvermögen völlig unabhängig von Entzündung auszuüben vermag.

Donders betrachtet daher die Drucksteigerung an sich als das wesentlichste Moment des Glaucoms, das Hinzutreten der Entzündung als eine allerdings überwiegend häufige Complication.

Da die intraoculare Drucksteigerung einen sehr hohen Grad erreichen kann, ohne dass irgend welche entzündliche Erscheinungen auftreten, da ferner häufig genug eine nachweisbare Drucksteigerung der Entzündung vorausgeht, so kann, für diese Fälle wenigstens, die Entzündung nicht als Ursache der Drucksteigerung betrachtet werden. Es trägt übrigens auch nicht wesentlich zur Beseitigung der Schwierigkeiten bei, wenn man die Drucksteigerung als die Folge eines entzündlichen Processes auffasst. Keine Augenentzündung, auch nicht acute Choroiditis, bedingt an sich eine wesentliche und anhaltende Steigerung des Binnendruckes, selbst reichliche Ausscheidungen entzündlicher Producte, z. B. bei Netzhaut- oder Glaskörperablösung pflegen keine Drucksteigerung, sondern eine compensirende Resorption der Glaskörperflüssigkeit zu verursachen. Man würde also immer

wieder auf die Frage zurückkommen müssen, warum gerade bei „secretorischer Choroiditis“ eine Drucksteigerung eintritt, und man sieht sich gedrängt zu der Annahme, dass in den entzündlichen Fällen, so gut wie in den nichtentzündlichen, eine Alteration derjenigen physiologischen Gesetze vorliegt, welche die Secretion der Augenflüssigkeiten beherrschen.

Ludwig hatte an der Submaxillardrüse zur Evidenz nachgewiesen, dass eine Thätigkeit der Nerven die Absonderung regulirt; Donders nahm ein ähnliches Verhältniss auch für die Absonderung der Augenflüssigkeiten an, und betrachtete den Trigeminus als denjenigen Nerven, welcher die Secretion beherrsche, da sowohl nach Durchschneidung desselben, als in einigen Fällen von Trigeminuslähmung eine deutliche Spannungsverminderung beobachtet wurde.*)

Auch Grünhagen und Hippel**) fanden bei electrischer Reizung der Trigeminuswurzeln innerhalb der Schädelhöhle eine sofortige sehr bedeutende Steigerung des intraocularen Druckes.

Nach Donders wird die primitive Form des Glaucom, das Glaucoma simplex, dargestellt durch diejenigen Fälle, in welchen nur Drucksteigerung aber keine Entzündung nachweisbar ist, während die Fälle, in welchen Entzündung die Drucksteigerung complicirt, als Glaucoma cum ophthalmia oder als entzündliches Glaucom bezeichnet werden.

Für die Abgrenzung beider Formen ist zu berücksichtigen, dass einerseits Glaucoma simplex sich mit Entzündung compliciren kann, während andererseits entzündliche Fälle von Glaucom allmählig in einen entzündungsfreien Zustand übergehen können. Doch müssen meiner Ueberzeugung nach, alle Fälle, in welchen während des Krankheitsverlaufes, wenn auch nur vorübergehend, glaucomatöse Entzündung aufgetreten ist, zum entzündlichen Glaucom gerechnet werden.

Glaucoma simplex.

Die sämmtlichen Erscheinungen des glaucoma simplex lassen sich zurückführen auf eine sehr allmählig anwachsende Steigerung des intraocularen Druckes. Anfänglich ist die Drucksteigerung häufig eine so geringe, dass sie dem Tastgefühl zweifelhaft erscheinen kann, trotzdem dass bereits Druckexcavation des Sehnerven in der Entwicklung

---

*) Arch. f. Ophth. IX. 2. pag. 216. Klin. Monatsblatt für Augenheilkunde 1864, pag. 434.

**) Arch. f. Ophth. XIV. 3. pag. 219 und XV. 1. pag. 265.

begriffen ist. Im späteren Verlauf dagegen nimmt das Auge eine erhebliche Resistenz, manchmal eine steinerne Härte an.

Die Folgen dieser allmähligen Drucksteigerung zeigen sich zuerst durch eine Formveränderung des Sehnerven. Der intraoculare Druck wirkt zwar, hydrostatischen Gesetzen nach, gleichmässig auf die sämmtlichen Umhüllungshäute des Glaskörpers, indessen die Eintrittsstelle des Sehnerven ist schon deswegen ein schwach construirter Theil, weil die Sclera hier von den Nervenfaserbündeln durchbohrt wird, und es ist daher begreiflich, dass gerade diese Stelle dem wachsenden Druck zuerst nachgiebt.

Der wesentlichste anatomische Character der Druckexcavation besteht darin, dass die lamina cribrosa comprimirt, und hinter das Niveau der inneren Scleralfläche nach rückwärts gedrängt wird, manchmal so weit, dass der Boden der Excavation jenseits des äusseren Niveau's der Sclera liegt. Die Eintrittsstelle des Sehnerven wird jetzt also von einer Grube eingenommen, deren Boden die lamina cribrosa, deren Seitenwandung die Sclera bildet, und welche theils von Glaskörper, theils von den Resten des oberhalb der lamina cribrosa gelegenen intraocularen Sehnervenendes ausgefüllt wird.

Fig. 46.*)

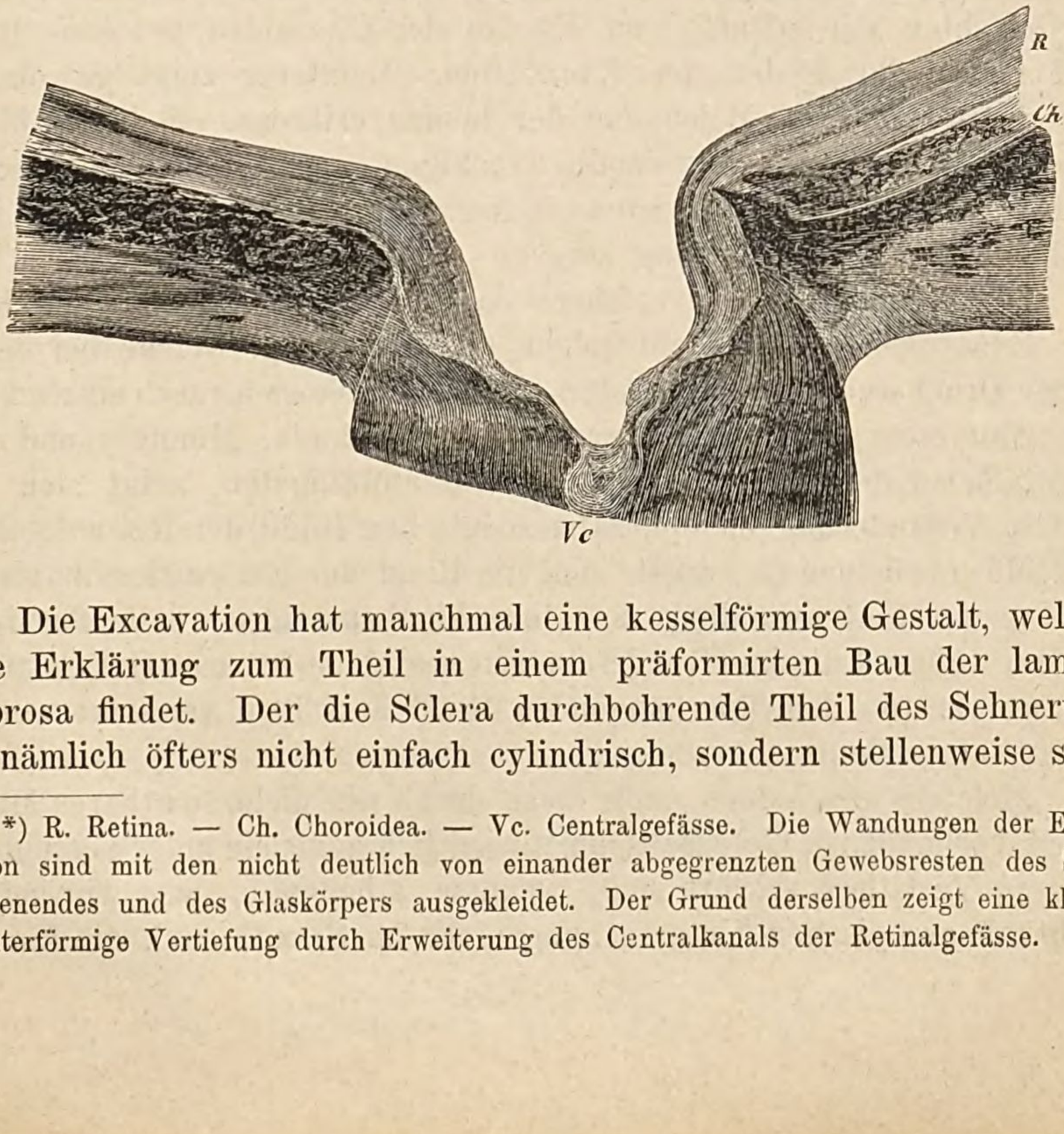

Die Excavation hat manchmal eine kesselförmige Gestalt, welche ihre Erklärung zum Theil in einem präformirten Bau der lamina cribrosa findet. Der die Sclera durchbohrende Theil des Sehnerven ist nämlich öfters nicht einfach cylindrisch, sondern stellenweise seit-

*) R. Retina. — Ch. Choroidea. — Vc. Centralgefässe. Die Wandungen der Excavation sind mit den nicht deutlich von einander abgegrenzten Gewebsresten des Sehnervenendes und des Glaskörpers ausgekleidet. Der Grund derselben zeigt eine kleine trichterförmige Vertiefung durch Erweiterung des Centralkanals der Retinalgefässe.

lich ausgeweitet, so dass der grösste Querschnitt der lamina cribrosa grösser ist, als das foramen Choroideae und hinter dem Niveau derselben liegt. Wird ein so gestalteter Sehnerv excavirt, so muss nothwendiger Weise eine kesselförmige Excavation zu Stande kommen. Ausserdem aber wirkt derselbe Druck, welcher die lamina cribrosa nach hinten drängt, auf die Seitenwandung der Excavation selbst, und wird dazu beitragen, die seitliche Ausbuchtung der Wandungen weiter zu entwickeln.

Die Retinalgefässe werden natürlich gleichzeitig mit den der lamina cribrosa aufliegenden Gewebsresten der Nervenfasern an die Wandungen der Excavation angedrängt, und da sie grösstentheils am medialen Rande des Sehnerven in die Retina übergehen, so steigen sie auch an der medialen Seitenwand der Excavation in die Höhe. Wird bei langdauernden glaucomatösen Processen die Excavation sehr tief, so kann es geschehen, dass auch noch der Gefässkanal im Centrum des Sehnerven auseinander gedrängt wird. Es werden dadurch die Gefässe vollends an die mediale Seitenwand der Excavation angedrängt, und es kann dies in dem Maasse geschehen, dass bei der ophthalmoscopischen Untersuchung der Boden der Excavation ganz gefässlos erscheint.

Im ophthalmoscopischen Bilde der Druckexcavation ist besonders zu beachten der scharfe, im Niveau der Choroidea gelegene Rand, und ferner der Boden der Excavation. Letzterer zeigt gewöhnlich die characteristische Zeichnung der lamina cribrosa, ein helles bindegewebiges Netzwerk mit rundlich-eckigen oder länglichen Maschen, welche von den hindurchtretenden Nervenfaserbündeln ausgefüllt sind, und eine hellgraue Färbung zeigen.

Die Netzhautgefässe erfahren da, wo sie über den steilen Rand der Excavation in die Tiefe biegen eine Knickung, welche bei erheblicher Drucksteigerung, besonders wenn dieselbe sich rasch entwickelte, eine Blutstauung in den Venen zur Folge haben kann. Häufiger, und zwar ebenfalls an den Venen gewöhnlich am auffälligsten, zeigt sich eine andere Veränderung im ophthalmoscopischen Bilde der Retinalgefässe. Dieselben scheinen da, wo sie sich am Rand der Excavation umbiegen, um an der Seitenwandung derselben hinabzusteigen, hakenförmig zu enden, während die im Grunde der Excavation sichtbaren Gefässstücke, da wo sie von dem überhängenden Rand derselben verdeckt werden, scharf abgeschnitten aussehen.

Meistens erscheinen auch diese durch ein nicht sichtbares Mittelglied verbundenen Gefässabschnitte seitlich gegeneinander verschoben. Dieses Verhalten erklärt sich, wenn man bedenkt, dass wir bei der ophthalmoscopischen Untersuchung nicht im Stande sind, die Excava-

tion von verschiedenen Seiten her zu betrachten, sondern dass die Richtungslinien, in welchen das optische Bild der Excavation entworfen wird, stets durch das Pupillargebiet des untersuchten Auges gehen müssen.

Meistens bleibt die ganze mediale Seitenwand der Excavation unsichtbar, wodurch sich das eben beschriebene Verhalten der Gefässe vollkommen erklärt.

Häufiger ist es möglich die temporale Seitenwand der Excavation in ihrer ganzen Ausdehnung vom Choroidalrand bis zur lamina cribrosa zu übersehen, und den Winkel den sie mit der letzteren bildet deutlich wahrzunehmen. Man kann an den dort verlaufenden feinen Retinalgefässen die Biegungen verfolgen, welche sie bei den Uebergängen vom Grunde der Excavation an die Seitenwand, und dann von dieser in die Ebene der Retina machen müssen. Die Seitenwand zeigt in solchen Fällen manchmal eine schwach angedeutete hellbräunliche Färbung, wegen des Pigmentgehaltes dieses Theiles der Sclera.

Die Tiefe der Excavation lässt sich berechnen aus der optischen Differenz der Correctionsgläser, welche man gebraucht um im aufrechten Bild erst die Ebene der Retina und dann den Boden der Excavation scharf zu sehen. Im umgekehrten Bild ist die Grösse der parallactischen Verschiebung bei Bewegungen des Convexglases direct abhängig von der Niveaudifferenz; man achte also darauf, dass bei kleinen Bewegungen mit dem Convexglas der ganze Rand der Excavation sich über dem Grunde verschiebt. Macht man die Bewegungen des Convexglases rechtwinklig zum Verlauf eines bestimmten Netzhautgefässes, so sieht man deutlich, dass der in der Ebene der Retina liegende Theil des Gefässes eine stärkere Verschiebung zeigt, als die im Grunde der Excavation gelegene Fortsetzung. Je ausgiebiger die parallactische Verschiebung ausfällt, um so tiefer ist die Excavation.

Der Rand der Excavation zeigt sich nicht selten von einem schmalen hellen Ring umgeben, welcher, wie ich mich durch anatomische Untersuchung überzeugt habe, seinen Grund in einer completen Atrophie des das innere Sehnervenende umgebenden Choroidalringes hat; ich fand die Choroidea an dieser Stelle in ein sehr dünnes, vollkommen durchsichtiges Häutchen verwandelt, ganz wie bei hochgradiger Atrophie durch Verlängerung der Sehaxe, nur mit dem Unterschiede, dass bei Myopie die vollständig atrophirte Stelle sich an ein ebenfalls, aber nur in geringerem Grade atrophirtes Terrain der Choroidea anschliesst, während der die Excavation umgebende atrophirte Theil der Choroidea sich scharf gegen ein ganz normales Cho-

roidalgewebe absetzte. Die Ursache dieser Atrophie liegt wahrscheinlich darin, dass manchmal vom Choroidalring aus, ansehnliche Faserzüge sich in die lamina cribrosa einsenken, welche wenn letztere nach hinten gedrängt wird, die Dehnung auf den Choroidalring übertragen, und dadurch Atrophie desselben einleiten können. Nur selten ist die Form des atrophirten Bereiches nicht ringförmig, sondern nach der Peripherie hin ausgezackt.

Manchmal geschieht es auch, dass ein die Excavation umgebender atrophischer Choroidalring ganz in der Weise ectatisch wird, wie wir es bei Staphyloma posticum sehen. Der excavirte Sehnerv zeigt sich von einer kleinen ringförmigen Sclerectasie umgeben, welche dann natürlich einen Theil des Druckes trägt, der sonst eine schnellere Zerstörung des Sehvermögens herbeigeführt haben würde.

Eine entwickelte Druckexcavation ist nun allerdings bei nur einiger Uebung in der ophthalmoscopischen Untersuchung kaum zu verkennen, und doch können unter Umständen ziemlich erhebliche diagnostische Schwierigkeiten vorliegen, da physiologische Excavationen durch senile Veränderungen und noch mehr durch atrophische Degeneration des Sehnerven Formen annehmen können, welche von Druckexcavation kaum zu unterscheiden sind.

Die physiologische Excavation ist in ihrer typischen Form nicht minder characteristisch als die glaucomatöse, einerseits indessen ist es wahrscheinlich, dass im höheren Alter, vielleicht auf Grund seniler Bindegewebsatrophie, eine physiologische Excavation sowohl vertieft als in ungewöhnlicher Weise verbreitert werden kann, so dass sie nach allen Seiten hin dem Rande des Sehnerven sich annähert. Andererseits geben auch die Schärfe des Randes und der steile Abfall der Excavation keinen unbedingten diagnostischen Unterschied; denn auch physiologische Excavationen können einen sehr scharfen und steil abfallenden Rand zeigen.

Man wird dagegen das Vorhandensein einer Druckexcavation annehmen dürfen, wenn ein scharfer und steil abfallender Excavationsrand mit dem Rande des Sehnerven, d. h. mit der inneren Nervenscheide zusammenfällt, und zwar auch dann, wenn die Excavation nur noch partiell ist, so dass noch ein Theil des Sehnerven in seiner normalen Ebene liegt.

Die grössten diagnostischen Schwierigkeiten können entstehen, wenn bei präexistirender tiefer physiologer Excavation sich Atrophie des Sehnerven entwickelt.

Die Excavation wird durch das Zugrundegehen der nervösen Elemente tiefer und breiter, ihr Rand nähert sich der Sehnervengrenze, und das ophthalmoscopische Bild ist kaum von demjenigen

zu unterscheiden, welches sich entwickelt, wenn Druckexcavation zu atrophischer Degeneration des Sehnerven Veranlassung giebt.

Auch die übrigen diagnostischen Kennzeichen lassen unter diesen Umständen nicht selten im Stich. Der Nachweis der vermehrten Spannung des Auges kann zweifelhaft ausfallen, und sonstige Erscheinungen, welche in Drucksteigerung ihren Grund haben, sind dann häufig auch nicht vorhanden. Spontaner Arterienpuls z. B. kommt vor bei beträchtlicher und rasch entstandener Drucksteigerung; bei Glaucoma simplex pflegt er zu fehlen, und das leichte Zustandekommen dieses Phänomens bei geringem Fingerdruck auf das Auge kann ebenfalls eine zweifelhafte Diagnose nicht entscheiden, weil in dieser Beziehung sehr erhebliche physiologische Differenzen vorkommen. Häufig genügt unter ganz physiologischen Verhältnissen schon ein leises Auflegen des Fingers, um den Arterienpuls hervortreten zu lassen.

Manchmal befreit die functionelle Untersuchung aus diesem Dilemma, da unter diesen Umständen ein in den äussern Gesichtsfeldhälften zuerst auftretender Defect mehr für Sehnervenatrophie spricht. In andern Fällen giebt erst der weitere Krankheitsverlauf Aufschluss über die Natur der Excavation, indem dann entweder die progressive Atrophie oder die Zunahme des intraocularen Druckes deutlich hervortreten.

Diese Erwägungen müssen uns etwas misstrauisch machen gegen die Behauptung, dass Druckexcavation in Augen vorkommen könne, in welchen durch das Tastgefühl eine Spannungsvermehrung nicht deutlich nachweisbar ist.

Die Diagnose des Glaucoma simplex gründet sich eben fast lediglich auf den Nachweis der intraocularen Drucksteigerung und der davon abhängigen Sehnervenexcavation; tritt eine Spannungsvermehrung nicht unzweifelhaft hervor, so werden wir daran denken müssen, dass aus den eben auseinander gesetzten Gründen die ophthalmoscopische Untersuchung allein nicht immer entscheidende Resultate liefert.

Von grosser Wichtigkeit ist in solchen Fällen der Vergleich beider Augen. Physiologische Excavation kommt in deutlich ausgeprägten Formen kaum anders als beiderseitig vor; ist also auf dem einen Auge der Sehnerv excavirt, während er auf dem andern eine glatte Oberfläche zeigt, so handelt es sich wohl immer um Druckexcavation, man wird dann aber auch entsprechende Verschiedenheiten in der Spannung beider Augen nicht vermissen.

Für den Nachweis der Drucksteigerung sind wir hauptsächlich auf das Tastgefühl angewiesen. Diese Untersuchung geschieht am besten, nach Coccius, in der Weise, dass man den Patienten nach ben blicken lässt, und nun mit den auf die Sclera unterhalb der

Cornea aufgelegten Zeigefingern den Widerstand prüft, den das Auge einem sanften Druck entgegensetzt. Man kann auch den Rand des untern Lids an die Sclera andrücken und die Grösse der dadurch hervorgebrachten Einbiegung abschätzen. In beiden Fällen suchen wir uns zu vergewissern über die Grösse der Kraft, welche nöthig ist, um einen gewissen Eindruck in das Auge hervorzubringen.

Eine genauere Messung dieser Kraft ist die Aufgabe von Instrumenten, welche man als Tonometer bezeichnet, und von denen besonders das neueste, von Monnik*) angegebene, in sehr sinnreicher Weise construirt ist. Dennoch haben sich diese Instrumente bisher in der Praxis nicht recht einbürgern können, weshalb hier nicht ausführlicher auf diese Sache eingegangen werden soll.

Bowman**) hat vorgeschlagen die durch das Tastgefühl zu ermittelnde Spannung des Auges mit dem Buchstaben T und die verschiedenen Spannungserhöhungen oder Erniedrigungen mit $\pm T_1, T_2, T_3$ zu bezeichnen. Die ganze Scala hat natürlich nur die Bedeutung einer Abbreviatur, für welche, so weit es sich wenigstens um Drucksachen handelt, doch eigentlich kein Bedürfniss vorliegt. Es erfordert nur einen sehr geringen Mehraufwand von Raum und Zeit, ist aber dem allgemeinen Verständniss viel zugänglicher, z. B. statt $+ T_3$ steinerne Härte, oder statt $+ T_1$? zweifelhafte Spannungsvermehrung zu schreiben.

Entwickelt sich, wie gewöhnlich bei Glaucoma simplex die intraoculare Drucksteigerung nur ganz allmählig, und wird in Folge dessen auch der Sehnerv nur sehr langsam excavirt, so kann, wenn physiologische Excavation praeexistirt, die Druckexcavation eine erhebliche Tiefe erreichen ohne Sehstörungen zu machen.

Schliesslich aber kann eine Beeinträchtigung der Nervenfasern doch nicht ausbleiben. Denn gleichzeitig mit der lamina cribrosa werden auch die durch dieselbe hindurchtretenden Nervenfasern comprimirt, ausserdem aber werden dieselben, wenn sie dieser Gefahr entgangen sind, bei ihrem Uebergange in die Retina an den scharfen Rand der Excavation angedrückt. Auf einfach mechanische Weise wird daher der Zusammenhang zwischen Gehirn und Retina unterbrochen. Die Folge davon ist eine allmählige Atrophie der Nervenfasern, welche an der dem Excavationsrand entsprechenden Stelle am auffälligsten erscheint. Hier nämlich, wo die Nervenfaserschicht gerade ihre erheblichste Dicke besitzen sollte, zeigte sie sich manchmal auf einen ganz minimalen Durchmesser reducirt.

---

*) Arch. f. Op' th. XVI. 1. pag. 49.
**) Ophth. Hosp. Rep. Vol. V. 1. pag. 1.

Excavirte Sehnerven nehmen aus diesem Grunde nicht selten die opak-weisse Färbung an, welche der atrophischen Degeneration zukommt. In der Retina erfolgt als regelmässige Consequenz dieses Zustandes eine Atrophie der Nervenfasern und Ganglienzellen, während die übrigen Retinalelemente unverändert bleiben.

In Bezug auf das Sehvermögen macht sich dieser Vorgang dadurch bemerklich, dass zunächst eine Gesichtsfeldbeschränkung eintritt, welche meist im innern oberen oder innern untern Quadranten beginnt, und sich von hier aus sowohl nach der Peripherie, als nach dem Centrum zu ausbreitet. Dieselbe kann dabei allmählig eine concentrische Form annehmen mit vorwiegender Betheiligung der innern Gesichtsfeldhälfte, so dass, durch gleichzeitige Beschränkung von oben und von unten her, das Gesichtsfeld auf einen schmalen horizontal oder schief gerichteten Streifen reducirt wird, dessen innere Grenze sich dem Fixirpunkt annähert. Die centrale Sehschärfe erfährt manchmal während längerer Zeit keine grosse Beeinträchtigung, es kann sogar geschehen, dass bei einer hochgradigen concentrischen Gesichtsfeldbeschränkung ein kleines Sehfeld mit ziemlich guter centraler Sehschärfe übrig bleibt. In der Regel aber schiebt sich der Defect allmählig von der innern Gesichtsfeldhälfte her bis an den Fixirpunkt heran, und damit sind dann hochgradige Sehstörungen gegeben.

Glaucoma simplex kann auf diese Weise zu vollständiger Erblindung führen, ohne dass entzündliche Erscheinungen oder irgend andere Beschwerden als eben der Verlust des Sehvermögens auftreten. Das Auge wird steinhart, der Opticus tief excavirt, und gewöhnlich sind dann auch die in der Conjunctiva verlaufenden Stämme der vorderen perforirenden Venen durch mechanische Hyperaemie erweitert. Auch Verengerung der vorderen Kammer und erschwerte Beweglichkeit der Iris kommt vor. Andere äusserlich sichtbare Veränderungen, welche beim entzündlichen Glaucom so auffällig sind, z. B. Trübung der Cornea und Erweiterung der Pupillen gehören nicht zu dem Symptomencomplex des Glaucoma simplex. Alle Fälle von Glaucom, welche eine der beiden letztgenannten Erscheinungen zeigen, sind meiner Ueberzeugung nach als entzündliche Formen aufzufassen, auch wenn zur Zeit der Untersuchung keine pericorneale Injection vorhanden ist.

Der Verlauf ist durchschnittlich sehr langsam und über mehrere Jahre ausgedehnt; nur ganz ausnahmsweise kommt es vor, dass Glaucoma simplex schon in Zeit einiger Monate zu Erblindung führt. In der Regel werden beide Augen ergriffen.

Glaucoma inflammatorium.

Es sind hierher alle diejenigen Fälle zu rechnen, in deren Verlauf Entzündungs-Erscheinungen auftreten; sie bilden die überwiegende Mehrzahl. Das Häufigkeitsverhältniss zwischen beiden Formen lässt sich nicht ganz genau angeben. Abgesehen von dem oben ausgesprochenen Bedenken hinsichtlich der Möglichkeit einer Verwechslung des Glaucoma simplex mit gewissen Formen von Sehnervenveränderungen, gehen auch die vorliegenden statistischen Untersuchungen ziemlich weit auseinander. Zusammenstellungen*), welche einfach den status praesens angeben, in welchem die Patienten zur Behandlung kamen, ergeben für Glaucoma simplex etwa ein Drittheil aller Fälle von Glaucom, während Haffmans**) unter 82 durch Glaucom völlig erblindeten Augen 73 mal Entzündungserscheinungen verzeichnet, also 11 pCt. von Glaucoma simplex. Man kann annehmen, dass in der Regel dem Ausbruch der Entzündungserscheinungen eine Drucksteigerung vorangeht, ja es ist fraglich, ob glaucomatöse Entzündung überhaupt ohne vorgängige Drucksteigerung vorkommt.

Dass die Höhe des Druckes an sich nicht mit Nothwendigkeit Entzündung bedingt, folgt daraus, dass bei Glaucoma simplex das Auge steinhart werden kann ohne Entzündung, wohl aber darf man als wahrscheinlich ansehen, dass eine rasche Drucksteigerung als Entzündungsursache wirken könne. Sehr interessant ist in dieser Beziehung ein von L. Rydel***) mitgetheilter Fall, in welchem eine rasche und sehr erhebliche Drucksteigerung als Vorläufer der heftigsten glaucomatösen Entzündung beobachtet wurde.

Fast sämmtliche Erscheinungen, welche der glaucomatösen Entzündung ihren eigenthümlichen Character verleihen, lassen sich beziehen auf den Einfluss einer rasch zunehmenden Drucksteigerung. Schon die pericorneale Injection erhält dadurch ein eigenthümliches Gepräge; es handelt sich nicht nur um eine Hyperämie der dichtgedrängt und radiär zum Hornhautrand verlaufenden feinen arteriellen Gefässe, sondern gleichzeitig und in noch höherem Grade ist eine ausgeprägte venöse Hyperämie vorhanden. Die im normalen Auge kaum sichtbaren, die Cornea umgebenden feinen Venennetze und die grösseren Stämmchen, welche zum Theil als perforirende Gefässe aus der Sclera auftauchen, zeigen sich stark und ungleichmässig dilatirt;

---

*) Becker: Bericht der Wiener Augenklinik 1867, pag. 9. Lucian Rydel: Ueber Glaucom; ibidem pag. 135. Laqueur: Etudes cliniques sur le glaucôme; Annales d'oculistique 1869, Januar u. Februarheft pag. 33.

**) Arch. f. Ophth. Bd. VIII. 2. pag. 145.

***) l. c. pag. 140.

sie befinden sich in einem Zustande collateraler Ueberfüllung, da durch die plötzliche Drucksteigerung der Abfluss des Blutes aus den venae vorticosae erschwert wird.

Aehnliche Vorgänge beobachten wir in den Ciliarnerven. Einer allmähligen Drucksteigerung wissen sie sich zu accommodiren, eine plötzliche Druckvermehrung bewirkt Störungen in den sensibeln sowohl als in den motorischen Fasern.

Es sind hier zunächst die heftigen Ciliarneuralgien zu nennen. welche nicht nur das Auge, sondern hauptsächlich die Supraorbitalgegend, manchmal die ganze Kopfhälfte einnehmen. Häufig genug sind diese Schmerzen das Symptom, über welches die Patienten sich am lautesten beklagen, und es können dadurch folgenschwere diagnostische Irrthümer herbeigeführt werden. Noch leichter kann die Diagnose auf falsche Wege geleitet werden, wenn gleichzeitig heftiges Erbrechen auftritt, durch welches die Aufmerksamkeit von den Augen ab und auf die gastrischen Organe hingelenkt wird.

Neben diesen irradiirenden Schmerzen machen sich im Auge selbst Lähmungserscheinungen der sensibeln Nerven bemerklich. Die Cornea verliert zuweilen ihre Sensibilität ganz oder in einzelnen Bezirken, so dass sie sich mit dem Finger oder einem zusammengerollten Papierstreifen ohne alle Reactionserscheinungen berühren lässt. Dass es sich hierbei wirklich um eine durch Druck bedingte Leitungshemmung handelt, beweist die Beobachtung v. Graefe's,*) dass unmittelbar nach der Punction der vorderen Kammer sich die Sensibilität der Cornea wiederherstellen kann.

Die Lähmung der motorischen Fasern der Ciliarnerven tritt zu Tage durch Erweiterung und Starrheit der Pupille und Beschränkung der Accommodationsbreite. Besonders die Erweiterung der Pupille ist ein sehr wesentliches diagnostisches Kennzeichen des entzündlichen Glaucoms. Keine andere Augenentzündung giebt Veranlassung zu einer so auffallenden spontanen Erweiterung der Pupille.

Auch in der Verengerung der vorderen Kammer spricht sich die rasche Progression der Drucksteigerung aus, welche das entzündliche Glaucom characterisirt. Während bei Glaucoma simplex sich in der Regel ein Ausgleich zwischen dem Druck im Glaskörperraum und in der vorderen Kammer herstellt, wird beim entzündlichen Glaucom das Linsensystem nebst der Iris nach vorn gedrängt und die vordere Kammer dadurch erheblich verengert.

Gleichzeitig entwickeln sich Trübungen der brechenden Medien. Am auffälligsten und am wichtigsten ist die diffuse Trübung der

---

*) Arch. f. Ophth. I. 2. pag. 305.

Hornhaut, welche bei focaler Beleuchtung sehr leicht zu erkennen ist und dabei zugleich häufig eine durch zahlreiche kleine Unebenheiten rauhe Oberfläche zeigt. Dagegen scheint mir die häufig wiederholte Angabe einer Trübung des humor aqueus sehr zweifelhaft. Ist einmal die Cornea getrübt, so ist es kaum möglich, sich ein Urtheil darüber zu bilden, ob auch im humor aqueus oder noch tiefer eine diffuse Trübung vorhanden ist oder nicht. Auch fand Coccius*) das bei der Paracentese in einem Uhrglas aufgefangene Kammerwasser zwar nicht selten gelblich gefärbt, aber nicht getrübt.

Wahrscheinlicher ist das Vorkommen einer diffusen Trübung des Glaskörpers, wenn man ihn nämlich bei noch unverändeter Cornea untersuchen kann.

Ist der Augenhintergrund überhaupt sichtbar, so beobachtet man während der Entzündungsanfälle, mag nun Druckexcavation bereits zu Stande gekommen sein oder noch fehlen, nicht selten spontanen Arterienpuls. Derselbe kann übrigens in Zeit von wenigen Stunden bald verschwinden, bald wieder auftauchen.

Die mit den glaucomatösen Entzündungsanfällen einhergehende Sehstörung ist bedingt, theils durch die intraoculare Drucksteigerung an sich, mag dieselbe nun die Sehnervenfasern in der Retina selbst oder in der lamina cribrosa lähmen, theils durch die Trübung der brechenden Medien. Endlich kann die Beeinträchtigung der Netzhautcirculation noch in Frage kommen, da Donders nachgewiesen hat, dass gleichzeitig mit dem Arterienpuls, wenn man ihn an einem normalen Auge durch Fingerdruck auf die äussere Seite des Augapfels provocirt, stets eine Verdunklung des Gesichtsfeldes eintritt.

Alle diese Ursachen zusammen können bewirken, dass bei glaucomatöser Entzündung, welche einsetzt, ohne dass Druckexcavation bereits existirte, die Herabsetzung der centralen Sehschärfe sehr erheblich werden kann, ohne gleichzeitige Gesichtsfeldbeschränkung.

Weiterhin entwickeln sich natürlich auch in diesen Fällen Gesichtsfelddefecte, und zwar in der Regel vom medialen obern oder vom medialen untern Quadranten aus.

Der durch entzündliches Glaucom früher oder später herbeigeführte vollständige Verfall des Sehvermögens wird in der Regel durch die Sehnervenexcavation verschuldet, dennoch aber giebt dieselbe nicht die einzige hierbei in Betracht kommende Ursache ab. Es kommen Fälle vor, in welchen entzündliches Glaucom Erblindung verursacht, ohne dass Excavation zur Entwicklung kommt und in welchen daher eine abnorm grosse Widerstandsfähigkeit der lamina cribrosa gegen

---

*) Arch. f. Ophth. IX. 1. pag. 19.

die intraoculare Drucksteigerung vorzuliegen scheint.*) In der Regel zeigt dann der Sehnerv die Erscheinungen der atrophischen Degeneration. Man darf wohl annehmen, dass in diesen Fällen die Steigerung des Augendruckes auch auf die Circulation und Ernährung der inneren Augenhäute einen nachtheiligen Einfluss ausübt, und etwa durch ischaemische Netzhautparalyse oder durch gleichzeitige Ernährungsstörungen der Netzhaut (Erweichung?) die Erblindung herbeiführt.

Von den subjectiven Sehstörungen, welche bei entzündlichem Glaucom häufig vorkommen, ist zunächst zu erwähnen das Auftreten regenbogenfarbiger Ringe, welche um Lichtflammen gesehen werden. Die Aussenseite des Farbenringes ist roth, die Innenseite blaugrün, dazwischen liegen die gewöhnlichen prismatischen Farben. Donders**) erklärt das Phänomen für eine Diffractionserscheinung in der Linse, welche auch ganz unabhängig von Glaucom vorkommen kann, sobald die Pupille etwas weiter ist als gewöhnlich. Bei Glaucoma simplex, wo die brechenden Medien unverändert bleiben und die Pupille nicht erweitert, ist der Farbenring nicht vorhanden. Dass derselbe bei entzündlichem Glaucom häufiger auftritt, scheint theils auf die Erweiterung der Pupille, theils auch vielleicht auf eine Veränderung der Linse oder auf die mit den Glaucom-Anfällen einhergehende Hornhauttrübung zu beziehen zu sein. Man kann sich übrigens dieses Phänomen sehr leicht dadurch veranschaulichen, dass man durch ein mit Lycopodiumpulver bestreutes Glas eine Lichtflamme betrachtet.

Die lebhaften subjectiven Licht- und Farbenerscheinungen, welche heftigere Entzündungsanfälle begleiten, sind wahrscheinlich als Folgen der raschen Drucksteigerung aufzufassen.

In der Mehrzahl der Fälle treten die einzelnen Glaucominsulte anfänglich in sehr milder Weise auf, gehen schnell vorüber und sind durch völlig freie Intervalle getrennt, in welchen nur eine Beschränkung der Accommodationsbreite und eine tastbare Spannungsvermehrung zurückbleibt. Die einzelnen Anfälle kennzeichnen sich in ihren milderen Formen, durch Zunahme der Spannung, Accommodationsparese, leichte Trägheit und Erweiterung der Pupille, diffuse Hornhauttrübung und Hyperämie der Netzhautvenen, Regenbogensehen und eine ungleichmässige Umflorung des Gesichts, so dass dem Patienten alles wie im Nebel erscheint, oder als wenn ein dichter Rauch vor den Augen schwebte. Bei heftigeren Anfällen gesellt sich dazu noch Abflachung der vorderen Kammer, Undeutlichkeit des excentrischen

*) Vergl. Mauthner: Lehrbuch der Ophthalmoscopie pag. 281. A. v. Graefe: Arch. f. Ophth. XV. 3. pag. 232. L. Rydel: Arch. f. Ophth. XVIII. 1. pag. 1.

**) Arch. f. Ophth. VIII. 2. pag. 165.

Sehens, selbst peripherische Defecte des Gesichtsfeldes, besonders bei geringer Lichtintensität, und Arterienpuls.

v. Graefe bezeichnet diesen Zustand als Prodomalstadium des Glaucoms. Offenbar handelt es sich dabei um periodisch auftretende rasche Drucksteigerungen, welche bereits mit entzündlichen Erscheinungen verbunden sind.

Im weiteren Verlaufe werden die Entzündungsanfälle immer häufiger, manchmal treten sie mit deutlich intermittirendem Typus auf; auch die Entzündungserscheinungen nehmen einen acuteren Character an, ziehen sich nach Remission der heftigsten Erscheinungen in die Länge, so dass sich ein chronisch entzündlicher Zustand (Glaucoma chronicum) mit ab und zu eintretenden mehr oder weniger heftigen Exacerbationen entwickelt, welcher endlich, unter zunehmender Sehnervenexcavation und Verfall der centralen Sehschärfe und des Gesichtsfeldes, zur Erblindung führt.

Heftige glaucomatöse Entzündung kann diesen Ausgang schon in wenigen Wochen herbeiführen (Glaucoma acutum) und endlich kommt es vor, dass schon im Verlauf einiger Tage oder selbst Stunden völlige Erblindung eintritt. Derartige, bereits von Mackenzie*) erwähnte Fälle werden von v. Graefe als glaucoma fulminans bezeichnet.

Auch nach völliger Vernichtung des Sehvermögens kann der glaucomatöse Process noch fortdauern und tiefgreifende Veränderungen herbeiführen. Die Iris reducirt sich auf einen ganz schmalen Saum, der Pupillarrand wird nach vorn umgeschlagen, so dass ein schwarzer Ring des Uvealblattes sichtbar wird, die Linse wird cataractös und bläht sich, die Cornea erleidet eine intensivere Trübung und geht manchmal stellenweise in Erweichung über, Blutergüsse erfolgen in die vordere Kammer, in den Glaskörper und in das Parenchym der inneren Membranen. Dem immer noch steigenden intraocularen Druck giebt endlich auch die Sclera nach, so dass besonders im vorderen Umfang des Bulbus sich Ectasien entwickeln. Selbst eitrige Entzündungen können sich anschliessen und Atrophia bulbi herbeiführen.

Es verdient indessen hervorgehoben zu werden, dass dies nicht der einzige Weg ist, auf welchem glaucomatöse Augen schliesslich atrophisch werden können. In einer Reihe von Fällen wird nach wiederholten Entzündungsanfällen das Auge allmählig weicher und nimmt durch Abplattung entsprechend dem Verlaufe der musculi recti eine rundlich viereckige Form an. In der Regel hören dann auch alle lästigen Zufälle auf, und endlich schrumpft das Auge auf einen sehr

*) Practical treatise. London 1854, pag. 570.

kleinen Stumpf zusammen. Dieser Vorgang beruht auf entzündlicher Netzhautablösung. Dass überhaupt in glaucomatösen Augen endlich Netzhautablösung zu Stande kommen kann, wurde zuerst von Arlt*) anatomisch erwiesen. Man hat diese Angaben sehr mit Unrecht bezweifelt, sie sind durch spätere Untersuchungen vollkommen bestätigt worden. Arn. Pagenstecher**) fand bei einer zwei Jahre vor dem Tode an Glaucom erblindeten Patientin Netzhautablösung zugleich mit beträchtlicher Excavation des Sehnerven. In einem von mir***) untersuchten Fall handelte es sich um ein Auge, welches unter wiederholten glaucomatösen Entzündungen erblindet war, und während eines neuen heftigen Entzündungsanfalles von v. Graefe exstirpirt wurde. Die Section ergab neben einer tiefen Druckexcavation eine frische Netzhautablösung.

Es ist also erwiesen, dass während der späteren Entzündungsanfälle Netzhautablösung entstehen und dann die Ursache der Atrophie des Auges abgeben kann.

In der Aetiologie des Glaucoms spielt zunächst das Lebensalter eine Hauptrolle. Vor dem 30. Lebensjahre kommt Glaucom nur ganz ausnahmsweise vor; von dieser Grenze an steht die Prädisposition in directem Verhältniss zum Alter. Das weibliche Geschlecht ist mehr prädisponirt als das männliche. Auch Erblichkeit ist als Ursache zu nennen und kommt nach v. Graefe†) hauptsächlich für die entzündlichen Formen in Betracht.

Von entschiedenem Einfluss ist der Brechzustand. Bei Myopie ist Glaucom selten und tritt dann meistens in der Form des Glaucoma simplex auf. In der Mehrzahl der Fälle ist Hypermetropie vorhanden, und man kann daher die Frage aufwerfen, ob dieselbe als Ursache oder als Folge der Krankheit aufzufassen ist. Es könnte nämlich durch den Einfluss, den die intraoculare Drucksteigerung auf die Form des Auges ausübt, die Hornhaut abgeflacht und dadurch Hypermetropie veranlasst werden. Indessen weder Donders††) noch Coccius†††) konnten durch ophthalmometrische Messung einen Einfluss des Glaucoms auf die Hornhautkrümmung nachweisen, und man kann daher nur annehmen, dass die verdünnte Sclera myopischer Augen einer etwa eintretenden intraocularen Drucksteigerung leicht

---

*) Augenheilkunde 1856. B. II. pag. 161.
**) Arch. f. Ophth. VII. 1. pag. 92.
***) Arch. f. Ophth. IX. 1. pag. 199.
†) Arch. f. Ophth. XV. 3. pag. 228.
††) Arch. f. Ophth. VIII. 2. pag. 163.
†††) Die Heilanstalt für Augenkranke zu Leipzig. 1870, pag. 56 und: Ophthalmometrie und Spannungsmessung am kranken Auge. Leipzig 1872, pag. 44.

nachgiebt, während im emmetropischen und hypermetropischen Auge die Wirkungen der Drucksteigerung sich viel eher am Sehnerven als an der Cornea geltend machen.

Dass Rigidität der Sclera, wie sie im höheren Alter so häufig vorkommt, das Auftreten von Glaucom begünstigt, ist sehr wahrscheinlich. Ob auch die von Coccius*) in einem Falle vorgefundene fettige Degeneration der Sclera als Ursache des Glaucoms aufgefasst werden kann ist fraglich. Fettig degenerirte Organe werden doch sonst gewöhnlich nachgiebiger, nicht aber resistenter. Uebrigens ist nach Donders**) eine Ablagerung von phosphorsaurem Kalk in der Sclera ein häufiger seniler Befund, welcher leicht mit fettiger Degeneration verwechselt werden kann.

Der Ausbruch glaucomatöser Entzündungen wird begünstigt hauptsächlich durch Gemüthsbewegungen und durch Schlaflosigkeit.

Fast allen Ophthalmologen mögen Fälle vorgekommen sein, in denen Glaucom bald nach der Einträuflung von Atropin zum Ausbruch kam. Es ist möglich, dass es sich dabei um mehr als einen blossen Zufall handelt, doch hatte eine allerdings kleine Reihe von Versuchen, welche ich mit der Atropinisirung bei Glaucoma simplex anstellte, einen negativen Erfolg, niemals wurden entzündliche Erscheinungen dadurch veranlasst.

Secundäres Glaucom.

Eine glaucomatöse Drucksteigerung mit ihren Consequenzen kann sich endlich anschliessen an gewisse andere Krankheitsvorgänge. Von den Krankheiten der Hornhaut sind zunächst zu nennen ectatische Narben mit welchen die Iris verwachsen ist (Staphyloma partiale und totale). Auch Iritis mit vollständiger ringförmiger Verwachsung des Pupillarrandes kann zu glaucomatöser Erblindung führen.

Ferner kann Luxation der Linse, oder Aufquellung derselben bei Cataracta traumatica, oder Discision glaucomatöse Drucksteigerung veranlassen.

Eine wichtige Rolle spielen ausserdem Retinalhämorrhagien, welche sich anfänglich in keiner Weise von andern Formen dieser Krankheit unterscheiden. Allmählig aber, im Verlauf einiger Monate, tritt eine Spannungszunahme ein; es entwickeln sich glaucomatöse Entzündungen, meistens mit heftigen Ciliarneuralgien, und das bereits vor-

---

*) Arch. f. Ophth. IX. 1. pag. 21.
**) Arch. f. Ophth. IX. 2. pag. 217.

her gewöhnlich sehr beeinträchtigte Sehvermögen wird vollständig vernichtet.

Endlich mögen hier noch einige Fälle Erwähnung finden, in welchen Horner*) als Ursache ziemlich abnorm verlaufender Glaucomfälle heftige Trigeminus-Neuralgien constatirte.

Die ebengenannten Fälle von secundärem Glaucom sind immerhin häufig genug, oder durch ihren abweichenden Verlauf ausgezeichnet, um einen inneren Zusammenhang zwischen dem Glaucom und dem präexistirenden Leiden annehmen zu lassen. In andern Fällen dagegen ist das Vorkommen von Glaucom zusammen mit andern Augenleiden lediglich als eine zufällige Complication zu betrachten. Hierher gehört z. B. Glaucom zusammen mit Cataracta senilis, oder in aphakischen Augen. Auch gleichzeitig mit Amblyopie aus extraocularer Ursache oder zusammen mit Choroiditis, Retinitis u. s. w. kann Glaucom als zufällige Complication vorkommen. Besonders interessant ist es, dass auch bei präexistirender Netzhautablösung sich Glaucom entwickeln kann.**)

Therapie.

v. Graefe hat das unsterbliche Verdienst durch Einführung der Iridectomie in die Behandlung des Glaucom die Anzahl der Opfer, welche diese Krankheit früher forderte, erheblich verringert zu haben.

Neben der Iridectomie kommt kaum noch irgend eine andere Medication in Betracht. Opiate oder Morphium-Injectionen können eine etwa vorhandene nervöse Aufregung beschwichtigen, auch wohl geringe Entzündungsanfälle beseitigen helfen, aber irgend eine andere als palliative Wirkung haben sie nicht.

Die Paracentese der vorderen Kammer bewirkt eine momentane Herabsetzung des Druckes, schützt aber selbst bei häufiger Wiederholung nicht gegen eine weitere Entwicklung der Krankheit.

Nur die Iridectomie bewirkt eine dauernde Herabsetzung der glaucomatösen Drucksteigerung. Sie muss zu diesem Zwecke breit und peripherisch angelegt werden, die ursprüngliche Annahme indessen, dass es darauf ankomme die Iris bis an ihre Ciliarinjection zu excidiren, erwies sich als ein Irrthum. Auch bei einer recht peripherisch ausgeführten Iridectomie fällt die innere Wunde immer noch in das Bereich der Cornea, d. h. vor das Ende der Descemet'schen

*) Arch. f. Ophth. XII. 2. pag. 1.

**) Haffmans: Bijdrage tot de kennis van het glaucoma. Utrecht 1861, Fall IV.

Membran, und es bleibt, wenn die Iris glatt an der äussern Wunde abgeschnitten wird, ein schmaler Saum derselben am Ciliarkörper stehen. Jedenfalls soll die Iridectomie so peripherisch angelegt werden, dass bei der ophthalmoscopischen Untersuchung der Linsenaequator und der peripherisch davon gelegene Zonularraum deutlich gesehen werden kann.

Die Oertlichkeit der Iridectomie ist so zu wählen, dass die von der Vergrösserung der Pupille abhängigen Blendungserscheinungen möglichst verringert werden. Bowman empfiehlt die Iridectomie nach oben, damit das Colobom durch das obere Lid bedeckt werde; Arlt spricht für die Iridectomie nach unten, weil die Patienten sehr bald lernen durch Hinaufschieben des untern Lids das Colobom zu decken, besonders bei der zum Arbeiten gebrauchten Blickrichtung nach unten. Beide Verfahren bieten zugleich den Vortheil, dass sie es dem Operateur erleichtern, die Iris selbst abzuschneiden. Am wenigsten zu empfehlen ist es gewiss die Iridectomie bei Glaucom nach aussen oder innen anzulegen.

Die Heilwirkung der Operation zeigt sich am eclatantesten bei frischen, acut entzündlichen Glaucomanfällen, wenn sie bei bis dahin gutem Sehvermögen zu Stande kamen. Die Trübung der brechenden Medien, die Störung der Blutcirculation in der Retina, die Drucklähmung der Nervenfasern, so wie sämmtliche davon abhängige Sehstörungen pflegen sofort nach der Iridectomie zu verschwinden. Häufig entstehen nach der Iridectomie bei entzündlichem Glaucom Netzhautecchymosen, welche aber in der Regel, wenn sie nicht unglücklicher Weise die Gegend der macula lutea einnehmen, das Sehvermögen nicht erheblich stören, und in Zeit von einigen Wochen resorbirt werden.

Für die Prognose der Iridectomie ergiebt sich also, dass ein um so besseres Resultat erwartet werden darf, je frühzeitiger die Operation verrichtet wird, und je weniger bleibende Veränderungen bereits gesetzt sind. Während man in frischen Fällen selbst bei hochgradiger Herabsetzung der Sehschärfe, aber freiem oder nur wenig beschränkten Gesichtsfeld, eine völlige Wiederherstellung durch die Operation prognosticiren darf, muss man im späteren Verlauf, bei bereits ausgebildeter Druckexcavation und beträchtlicher Gesichtsfeldbeschränkung häufig mit einer Erhaltung des status quo zufrieden sein. Gelegentlich aber kommen auch dann noch unerwartet gute Resultate der Iridectomie zum Vorschein.

Ist das Sehvermögen bereits ganz erloschen oder auf ein kleines excentrisches Gesichtsfeld reducirt, so ist auch von der Operation nichts mehr zu erwarten. Eine Ausnahme machen nur jene seltenen Fälle acutester glaucomatöser Entzündung, welche im Verlaufe einiger

Stunden zu vollständiger Erblindung führen. In einem dieser Fälle in welchem nur noch eine ganz schwache Spur von Lichtempfindung vorhanden war, die Iridectomie aber noch am Tage der Erblindung selbst ausgeführt wurde, erhielt v. Graefe*) schliesslich doch noch eine gute Sehschärfe und freies Gesichtsfeld.

Hat absolute Erblindung bereits längere Zeit bestanden, oder hat sie sich allmählig entwickelt, so kann die Operation nur noch durch die Fortdauer heftiger Ciliarschmerzen indicirt werden, doch ist in den spätesten Stadien der Krankheit selbst in dieser Beziehung nicht mehr mit Sicherheit auf Erfolg zu rechnen.

Bei Glaucoma simplex findet die Iridectomie eine im Ganzen weniger günstige Sachlage vor. Die Sehstörungen sind hier grösstentheils auf die durch die Excavation bedingte Atrophie der Nervenfasern zu beziehen, welche auch durch die Iridectomie nicht wieder rückgängig gemacht werden kann, im besten Falle ist daher nur auf Erhaltung des status quo zu rechnen. Die Würdigung der Iridectomie bei Glaucoma simplex wird natürlich wesentlich von der Diagnose beeinflusst. Bei jenen Sehnervenleiden, durch welche eine praeexistirende physiologische Excavation so erweitert und vertieft wird, dass die Verwechslung mit Druckexcavation nahe liegt, thut die Iridectomie wenigstens keinen Schaden. Es kommt ferner vor, dass Fälle von entzündlichem Glaucom in der Zeit, wo sie zur Operation kommen durchaus keine sichtbare Entzündung mehr darbieten, und die Iridectomie kann dann ein unerwartet günstiges Resultat geben. Aber dabei handelt es sich eben nicht um Glaucoma simplex. Demjenigen Symptomencomplex dagegen, welcher mit unzweifelhafter Resistenzvermehrung und Druckexcavation, auch wohl mit Erweiterung der vorderen perforirenden Venen, aber ohne Hornhauttrübung, ohne Erweiterung der Pupille, ohne Schmerzanfälle und ohne zeitweilig auftretende Verdunklung oder Umnebelung des Gesichtsfeldes, mit einem langsamen, ununterbrochenem, keinen Schwankungen unterworfenen Verlaufe, durch eine an der medialen Peripherie beginnende Gesichtsfeldsbeschränkung zur Erblindung führt, und welchen wir als Glaucoma simplex bezeichnen, gehören die meisten jener Fälle an, in welchen die Iridectomie eine erhebliche Verschlechterung bewirkt oder auch unmittelbar verderblich wird. Ganz ausgeschlossen sind diese ungünstigen Resultate auch bei entzündlichem Glaucom nicht, denn in dem ersten derartigen Falle, welcher überhaupt veröffentlicht wurde, waren entzündliche Erscheinungen vorhanden.**) Nach der Iridec-

---

*) Arch. f. Ophth. VIII. 2. pg. 246.

**) Haffmans l. c. pg. 384. Fall XVII.

tomie füllte sich die vordere Kammer nicht wieder, die brechenden Medien blieben getrübt, die Schmerzen bestanden fort und schon am folgenden Tage entwickelte sich eine acute Entzündung mit ganz glaucomatösem Charakter, welche in kurzer Zeit zu völliger Erblindung führte. Viel häufiger als bei entzündlichem Glaucom sind diese ungünstigen Wirkungen der Iridectomie bei Glaucoma simplex. Die Angabe v. Graefe's*) dass ein exquisit maligner Verlauf in höchstens 2 pCt., und eine langsame Wiederbildung der vorderen Kammer (nach dem zweiten Tage) nur in etwa 10—12 pCt. der an Glaucoma simplex Operirten vorkomme, scheint mir zu niedrig gegriffen. Häufig dauert es Wochen lang, ehe der humor aqueus sich wieder ansammelt, manchmal sieht man dann Haemorrhagien in der Iris entstehen als Ausdruck der durch die anhaltende Leere der vorderen Kammer herbeigeführten Circulationsstörungen im Auge, ja es kommt vor, dass die vordere Kammer sich überhaupt nicht wieder füllt. In der Regel fällt denn auch, bei einem so abnormen Heilungsverlauf, das Sehvermögen schlechter aus als vor der Operation.

Ungünstig sind die Resultate der Iridectomie in der Regel bei jenen Fällen von secundärem Glaucom, welche sich nach Netzhauthaemorrhagien entwickeln. Das Sehvermögen ist in diesen Fällen häufig schon durch die Netzhauthaemorrhagien wesentlich beschädigt, und wird durch die glaucomatöse Erkrankung unrettbar vernichtet. Bestehen aber dann noch heftige und anhaltende Schmerzen fort, welche keiner andern Behandlung weichen, so ist auch von der Iridectomie nichts zu erwarten und als letztes Mittel bleibt nur die Enucleatio bulbi übrig. Doch kommt auch in diesen Fällen Ausgang in Atrophie mit vollständiger Beruhigung des Auges zu Stande.

In der überwiegenden Mehrzahl der Fälle ist die Heilwirkung der Iridectomie eine dauernde. Nur ausnahmsweise stellt sich eine Drucksteigerung allmählig wieder ein, und bewirkt eine Verschlechterung des bereits erreichten Resultates. Dies scheint besonders in chronisch verlaufenden Fällen und bei nicht ganz kunstgerechter Ausführung der Operation zu geschehen; z. B. wenn die Iridectomie nicht peripherisch genug oder zu schmal ausfiel, oder wenn etwa die Iris nicht vollständig reponirt wurde, sondern in der Wunde eingeklemmt blieb u. s. w. Es ist unter diesen Umständen eine zweite Iridectomie und zwar am besten in diametral entgegengesetzter Richtung indicirt.

In den späteren Stadien des Glaucom, sehr selten auch in Fällen, welche frühzeitig und unter sonst günstigen Umständen zur Operation

---

*) Arch. f. Ophth. XV. 3. pg. 205.

kamen, wird der Effect der Iridectomie allmählig dadurch verringert, dass die in der Excavation eingeleitete Atrophie der Nervenfasern noch weitere Fortschritte macht. Zum Theil liegt hierin der Grund dafür, weshalb bei verspäteter Operation, wenn bereits hochgradige Gesichtsfeldbeschränkung und beträchtlicher Verfall der centralen Sehschärfe eingetreten ist, auch auf Erhaltung des status quo nicht immer ganz sicher zu rechnen ist.

In einer nicht unbeträchtlichen Anzahl von Fällen entwickelt sich eine eigenthümliche Narbenbildung an der Operationsstelle, welche v. Graefe*) als cystoide Vernarbung bezeichnet hat. Die Wundränder weichen von einander zurück, über den Wundspalt ziehen sich einzelne ziemlich derbe Narbenstränge. zwischen welchen eine dünnhäutige durchsichtige ectatische Substanz den Abschluss bildet. Gelegentlich wird die dünne Zwischensubstanz durchbrochen der humor aqueus ergiesst sich unter die Conjunctiva und bildet eine blasige Abhebung derselben. Bei den geringeren Graden cystoider Vernarbung kommt es in der Regel im Verlauf mehrerer Monate zu einer Verdichtung des Gewebes zwischen den Narbensträngen und einer ziemlich normal aussehenden Wundheilung. Bei den höchsten Graden bleibt der Zustand längere Zeit unverändert und kann der Ausgangspunkt von Reizzuständen werden, welche, wenn vernachlässigt das Auge durch eitrige Entzündung, Hypopyon und secundäre Iritis in grosse Gefahr bringen, sogar durch Panophthalmitis zu Grunde richten können. Diese eigenthümliche Form der Vernarbung scheint zunächst bedingt zu sein, durch anatomische Verhältnisse der Sclera. Gelegentlich bekommt man sie nämlich auch nach der peripheren Linearextraction zu sehen, während sie bei reinen Hornhautwunden nicht vorkommt. Andererseits spielt gewiss die Druckerhöhung dabei eine ursächliche Rolle, da in andern (nicht glaucomatösen Fällen) diese Art der Narbenbildung nach der Iridectomie nur ganz ausnahmsweise geschieht.

Die Wirkungsweise der Iridectomie ist bis jetzt völlig unerklärlich. Auch in normalen Augen scheint die Iridectomie eine dauernde Herabsetzung des intraocularen Druckes zu bewirken. Wenigstens fanden v. Hippel und Grünhagen**) bei Kaninchen, Katzen und Hunden. welche im Laufe mehrerer Monate durch wiederholte Operationen ein erheblicher Theil der Iris entfernt worden war, eine durch die manometrische Messung nachweisbare Herabsetzung des intraocularen Druckes. Doch fehlt sowohl hierfür, als für den the-

---

*) Arch. f. Ophth. VIII. 2. p. 263.
**) Arch. f. Ophth. XVI. pg. 43.

rapeutischen Effect der Iridectomie bei Glaucom noch die Erklärung. Man fühlt sich gedrängt irgend einen mechanischen Einfluss vorauszusetzen und doch hat dieser Nachweis bis jetzt nicht gelingen wollen. Dass das Iriscolobom an sich nicht wesentlich ist, versteht sich eigentlich von selbst, zum Ueberfluss wird es durch einen von Haffmans mitgetheilten Fall von Glaucom bei Coloboma Iridis congenitum erwiesen. Auch v. Graefe sah Glaucom bei congenitaler Irideremie.

v. Graefe schien anfangs geneigt auf die Verminderung der Absonderungsfläche Gewicht zu legen, indessen kommt es gar nicht auf die Grösse der Absonderungsfläche an, sondern auf die Höhe der Druckwirkung, welche die Secretion beherrscht.

Bowman ging von der Idee aus, dass die Glaskörperflüssigkeit durch die Zonula Zinnii in die vordere Kammer und von dort durch die Cornea nach aussen treten könne. Durch eine bis zur Peripherie reichende Iridectomie sollte nun die Zonula blossgelegt und dadurch dieser Stoffaustausch noch erleichtert werden. Indessen schon das Vorkommen von Glaucom in aphakischen Augen beweist, dass eine möglichst freie Communication zwischen Glaskörper und vorderer Kammer keinen Schutz gewährt.

Nach Donders*) ist das Glaucom als eine Neurose der Secretionsnerven des Auges zu betrachten, welche gewöhnlich als Reflexneurose von der Iris aus angeregt, oder wenigstens durch erfolgte Spannung der Iris unterhalten und gesteigert wird. Die Neurose kann ohne Entzündung existiren (Glaucoma simplex), oder der Entzündung vorangehen, welche leicht durch sie angeregt wird, und vielleicht auch von Anfang an mit entzündlicher Complication auftreten. Die Iridectomie heilt das Glaucom, indem durch sie die Irritation der gespannten Irisnerven aufgehoben, und somit die Reflexneurose der Secretionsnerven nicht länger unterhalten wird. Diese Ansicht hat jedenfalls bei weitem am meisten für sich, ist aber doch nicht für alle Fälle anwendbar; in aphakischen Augen z. B. kann man doch kaum eine Spannung der Iris als Ursache für die Fortdauer des Glaucom betrachten.

Stellwag endlich hat die Ansicht aufgestellt, dass gar nicht die Iridectomie, sondern nur die zum Zwecke derselben angelegte Wunde das wesentlichste sei. Es soll nämlich, wie Stellwag behauptet, die Wunde nicht durch directe Adhäsion ihrer Ränder, sondern durch Zwischenlagerung eines bindegewebigen Narbengewebes heilen, und dadurch der Sclerotica die Möglichkeit gegeben werden, einer intra-

---

*) Klin. Monatsbl. f. Augenheilk. 1863 pg. 503.

ocularen Drucksteigerung etwas nachzugeben. Freilich sind diese Voraussetzungen nicht richtig. Auch bei möglichst peripherer Schnittführung gehört nur ein sehr kleiner Theil des Wundcanals der Sclera an, bei weitem der grösste Theil desselben liegt in der Cornea, und bei normalem Verlauf heilen diese Wunden, wie ich mich durch die anatomische Untersuchung überzeugt habe, auch keineswegs durch Zwischenlagerung eines neugebildeten Gewebes, sondern durch unmittelbare Vereinigung. Auch hält man gewöhnlich Narben nicht für dehnbarer, sondern für unnachgiebiger als normales Gewebe.

Essentielle Phthisis bulbi.

Ebenso räthselhaft wie die glaucomatöse Drucksteigerung sind gewisse Fälle von Herabsetzung des intraocularen Druckes, welche v. Graefe*) zum Unterschied von den gewöhnlichen, durch Iridocyclitis oder Iridochoroiditis bedingten Fällen von Atrophia bulbi als essentielle Phthise bezeichnet hat.

Die vorliegenden Beobachtungen sind sehr gering an Zahl, doch war in allen Fällen eine traumatische Veranlassung vorausgegangen.

In dem von v. Graefe beschriebenen Fall hatte Patient bereits vor 10 Jahren eine Verletzung am innern Augenwinkel erlitten und litt seitdem an einer anfallsweise auftretenden Reizbarkeit des Auges gegen Licht, mit starkem Thränen, heftigen Schmerzen im Auge und in dessen Umgebung. Das Auge wurde dabei ausserordentlich weich und in seiner Form derartig verändert, dass es in der Gegend der geraden Augenmuskeln abgeplattet erschien. Die Hornhaut zeigte sich, besonders wenn Patient eine Zeit lang dem Licht ausgesetzt wurde, von einer leichten Injectionsröthe umgeben und liess ausserdem in der Tiefe eine Anzahl feiner grauer unregelmässig gewundener Trübungsstreifen erkennen, welche v. Graefe als optischen Ausdruck von Faltung oder Runzelung der Descemetii anspricht. Die Sehschärfe war während der Anfälle auf $\frac{1}{8}$ reducirt und liess sich durch stenopäische Apparate auf $\frac{1}{5}$ bringen. Die Dauer der Anfälle betrug mehrere Stunden, in den freien Zwischenräumen verhielt sich das Auge ganz normal, Sehschärfe und Consistenz zeigten nur eine ganz geringe Verminderung.

Aehnliche Schwankungen in der Resistenz des Auges mit grösserer oder geringerer Herabsetzung des intraocularen Druckes sah Swanzy**) sich entwickeln nach einer von Glaskörpervorfall beglei-

---

*) Arch. f. Ophth. B. XII. 2. pag. 256.

**) Dublin Quarterly Journal 1869. November pg. 531. Uebersetzung in den Annales d'oculistique 1870. November u. December pg. 212.

teten peripherischen Linearextraction. Der die Druckverminderung begleitende Reizzustand, Thränen, pericorneale Injection, Ciliarneuralgie, subjective Lichterscheinungen u. s. w., waren bald nur in geringem, bald in höherem Grade vorhanden. Die Hornhaut zeigte keine Veränderungen. Im Anfang der Affection wurde eine kleine Hämorrhagie in die vordere Kammer nebst Glaskörpertrübung (vermuthlich doch wohl ebenfalls hämorrhagischer Natur) beobachtet.

In einer von Nagel*) mitgetheilten Beobachtung entwickelte sich nach einer wegen Strabismus convergens ausgeführten Schieloperation, unter starker Lichtscheu und Thränenhypersecretion eine auffallende, längere Zeit anhaltende und allmählig sich ausgleichende Consistenzverminderung. Die Hornhaut zeigte ähnliche Veränderungen wie in dem v. Graefe'schen Fall, doch hält Nagel die vordere Hornhautfläche für den Sitz derselben. Das Auge war bereits von früher her schwachsichtig.

In einem mir vorgekommenen Fall endlich, verursachte eine Contusion des rechten Auges durch einen kleinen Feuerwerkskörper (sog. Frosch) heftige Schmerzen, welche allmählig zunahmen und sich auf die gleichnamige Kopfhälfte ausdehnten. Das Auge thränte stark und war gegen Licht äusserst empfindlich. Drei Wochen später constatirte Dr. v. Blödau eine bedeutende Resistenzverminderung des Auges und Verkleinerung seines Volumens. Gleichzeitig wurde eine kleine Verwachsung der Iris mit der Linsenkapsel nach aussen und unten bemerkt, wobei jedoch die Beweglichkeit der Iris auf Licht erhalten war. Sieben Wochen nach der Verletzung, als die Patientin in meine Behandlung trat, war das Auge noch sehr weich und etwas kleiner als das andere, die Cornea ganz unverändert, von einer geringen Injectionsröthe umgeben, an der Iris die bereits oben erwähnte kleine Synechie, Linse und Glaskörper vollkommen durchsichtig; in der aequatorialen Gegend feine Veränderungen im Pigment der Choroidea, die Netzhautvenen weit, die Retina vollständig durchsichtig, der Sehnerv unverändert. Druck auf das Auge und den oberen Orbitalrand in seiner ganzen Ausdehnung sehr empfindlich, in der Schläfen-, Stirn- und Schädelgegend ebenfalls Empfindlichkeit gegen Druck vorhanden, aber in geringerem Grade. Das Sehvermögen sehr herabgesetzt, so dass nur Finger in etwa 1 Fuss Entfernung gezählt wurden, das Gesichtsfeld frei. Zwei Jahre später fand Dr. v. Blödau die Spannung des rechten Auges

*) Arch f. Ophth. XIII. 2. pag. 407.

der des linken fast gleich, doch schien ersteres noch etwas tiefer zu liegen und gegen Druck empfindlich zu sein. Das Sehvermögen hatte sich soweit gehoben, dass Patientin mit dem rechten Auge durch convex 10 No. II. der Snellen'schen Schriftproben in 12 Zoll lesen konnte.

Amblyopie und Amaurose.

Unter dieser Bezeichnung fassen wir diejenigen Sehstörungen zusammen, welche wir bisher noch nicht erörtert haben, welche also weder in Refractions- oder Accommodationsanomalien, noch in nachweisbaren Veränderungen der brechenden Medien, oder der inneren Augenhäute u. s. w. ihren Grund haben.

Die Prüfung des Sehvermögens bei Amblyopien erfordert daher zunächst die Feststellung des Refractionszustandes, des Accommodationsvermögens und der Sehschärfe. Eine genaue Ermittelung der Refraction wird nun eben durch die Herabsetzung der Sehschärfe erschwert, und die Erkenntniss des Brechzustandes mittelst des Augenspiegels giebt daher gerade in diesen Fällen, häufig sehr werthvolle diagnostische Anhaltspunkte.

Dass in vielen Fällen von Amblyopie auch die Accommodation leidet, folgt daraus, dass beim Sehen in der Nähe, d. h. beim Lesen von Schriftproben, häufig durch Convexgläser von 6—12 Zoll Brennweite ein deutlicheres Erkennen erreicht wird, welches sich nicht aus der Vergrösserung erklären lässt. Eine genaue Bestimmung des Nahepunktes wird natürlich durch die Herabsetzung der Sehschärfe noch mehr erschwert, als die Feststellung der Refraction.

Bei der Bestimmung der Sehschärfe endlich ist es wünschenswerth möglichst vielseitige Methoden in Anwendung zu bringen. Wenn wir uns ein Urtheil über die Gebrauchsfähigkeit des Auges bilden wollen, so kommt es nicht nur darauf an, das Minimum des Sehwinkels zu erfahren, unter welchem einzelne Buchstaben noch erkannt werden, sondern es ist auch auf die Geläufigkeit mit welcher Druckschriften verschiedener Grösse noch gelesen werden Gewicht zu legen.

Von grösster Bedeutung ist ferner die Untersuchung des Gesichtsfeldes. Die einfachste Methode, um so wohl die Beschränkung des Sehfeldes als die Schärfe des indirecten Sehens zu untersuchen ist die von Donders*) angegebene, welche darauf beruht, dass der

*) Arch. f. Ophth. III. 1. pag. 147.

Beobachter zugleich einen Parallel-Versuch mit seinen eignen Augen anstellt. Der Beobachter stellt sein Auge in dieselbe Horizontalebene ein mit dem Auge des Kranken, und während das linke Auge des Patienten auf das rechte des Beobachters gerichtet ist, oder umgekehrt, natürlich beiderseits mit Verschliessung des andern Auges, bewegt man die Hand, ein Paar Finger oder sonstige geeignete Objecte, in der Mitte zwischen seinem eignen und dem kranken Auge. Nicht allein die Grenze, sondern auch die Schärfe des indirecten Sehens wird auf diese Weise leicht beurtheilt. Auch hat man den Vortheil die richtige Fixation des untersuchten Auges fortwährend überwachen zu können, was bei der Neigung des Patienten die Sehaxe auf das Object zu richten, von Wichtigkeit ist. Zur Prüfung der äussersten Grenzen des Gesichtsfeldes muss natürlich das Object, mit dem man prüft, weiter von dem Beobachter entfernt werden und hört also der Parallelversuch auf.

Will man sich die Grenzen des Gesichtsfeldes aufzeichnen, so benutzt man dazu eine aufrechtstehende Tafel auf welcher ein grosses Papier von dunkler, gewöhnlich blauer Farbe befestigt, und mit einem deutlichen Fixationszeichen versehen ist. Es wird nun das eine Auge geschlossen, das andere dem Fixationszeichen gerade gegenüber gestellt, und ein passendes Object, z. B. ein an einen dunkeln Stiel befestigtes Stück Kreide oder eine mit einem langen dünnen Stift versehene kleine weisse Kugel vom Centrum des Gesichtsfeldes aus nach der Peripherie bewegt. Die Stelle der Gesichtsfeldperipherie, an welcher kleine Bewegungen des Objectes gerade noch wahrgenommen werden, wird nun auf dem Papier bezeichnet. Sind auf diese Weise zahlreiche Grenzpunkte des indirecten Sehens bestimmt, so giebt ihre Vereinigung die Grenzlinie des Gesichtsfeldes. Macht man die Bestimmung in umgekehrter Richtung von der Peripherie nach dem Centrum hin, so fällt die Begrenzung des Gesichtsfeldes manchmal etwas enger aus. Statt die Zeichnung in verkleinertem Maassstab zu copiren, ist es zweckmässiger gleich den ganzen Bogen aufzuheben. Natürlich muss nicht nur während der Dauer der Untersuchung der Abstand zwischen dem Auge und der Tafel unverändert bleiben, sondern man muss auch, um vergleichbare Zeichnungen zu erhalten, der Untersuchung stets eine und dieselbe Entfernung zu Grunde legen. Am einfachsten geschieht dies dadurch, dass man dem Patienten die Aufgabe stellt, ein Stäbchen von etwa 30 Cm. Länge mittelst seiner Stirn an die Tafel anzudrücken.

Diese Methode ist ganz genügend für Defecte, welche sich bis in die Nähe des Fixirpunktes erstrecken, sie wird aber unzweckmässig wenn es sich darum handelt die Functionsfähigkeit an der Peripherie

der Retina zu bestimmen. Befindet sich z. B. die Tafel, auf welche wir das Gesichtsfeld zeichnen wollen, 30 Cm. vom Auge entfernt, so wird für einen 45° vom Centrum der macula lutea entfernten Retinalpunct, der entsprechende Projectionspunct auf der Tafel etwa 30 Cm. vom Fixirpunct entfernt liegen, und um das Gesichtsfeld bis zum 75. Breitengrad der Retina zu zeichnen, müsste die Tafel mehr als 2 Meter in jedem Durchmesser gross sein.

Diese Schwierigkeiten sind sofort beseitigt, wenn man, wie Förster*) zuerst angegeben hat, das Gesichtsfeld auf eine Halbkugel statt auf eine ebene Fläche projicirt. Die zu diesem Zweck construirten Instrumente werden als Perimeter bezeichnet und sind für eine genaue Untersuchung der Peripherie des Gesichtsfeldes ganz unentbehrlich.

Die Definition des Ausdrucks Amblyopie ist dem oben gesagten zufolge eine grösstentheils negative, und schon hieraus ergiebt sich, dass es nicht möglich ist irgend ein anatomisches Eintheilungsprincip zu Grunde zu legen, ja sogar vom klinischen Standpunkt aus, können wir nur wenige leidlich scharf begrenzte Formen aufstellen, während wir uns genöthigt sehen werden, andere Reihen von Fällen auf Grund gewisser, vielleicht nur äusserlicher Aehnlichkeiten, in minder scharf characterisirte Gruppen zu vereinigen.

In erster Linie dürfte eine Art von Amblyopie zu erwähnen sein, welche man als Amblyopia congenita bezeichnet, und welche dadurch characterisirt ist, dass ohne irgend welche äusserlich oder ophthalmoscopisch sichtbare Anomalien und bei freiem Gesichtsfeld, eine mehr oder weniger beträchtliche Herabsetzung der Sehschärfe als angeborenes und völlig stationäres Leiden auftritt. Jene Fälle von angeborener Amblyopie oder Amaurose, welche mit abnormer Kleinheit des Auges verbunden sind, oder auf Pigmentirung der Retina beruhen, wenn dieselbe auch erst im Verlauf der ersten Lebensjahre hervortritt, gehören demnach nicht hierher.

Diese Form von Amblyopie kann auf beiden Augen zugleich ebensowohl als auf einem Auge allein vorkommen. Geringere Grade derselben, etwa mit einer Sehschärfe von $\frac{1}{3}$—$\frac{1}{7}$ finden sich als binocularer Zustand häufig bei höheren Graden von Hypermetropie und bei Meridianasymmetrie, seltener bei Emmetropie oder Myopie. Die höchsten Grade scheinen auf beiden Augen zugleich nicht vorzukommen, nicht selten dagegen treten sie einseitig auf. Bei freiem Ge-

---

*) Klin. Monatsbl. 1869, pag. 412.

sichtsfeld und völlig normalem Augenhintergrund werden dann oft nur noch Finger in einigen Fuss Entfernung gezählt, und dieser Zustand bleibt lebenslänglich bestehen. Häufig ist auch die Fixation unsicher und geschieht mit abweichender Sehaxe, d. h. mit Benutzung einer seitlich von der fovea centralis gelegenen Netzhautstelle. In vielen Fällen dieser Art ist Strabismus vorhanden, was Veranlassung gegeben hat, diese Fälle als Folgen des Schielens aufzufassen und als Amblyopia ex anopsia zu bezeichnen.

Die Gründe, welche gegen diese Ansicht sprechen, sind pag. 161 bis 163 bereits auseinandergesetzt worden. Auch ohne Strabismus kommen hohe Grade dieser Amblyopie als einseitiges Leiden vor, und da dies nun auch bei Augen geschieht, welche mit Hornhautflecken u. s. w. behaftet sind, so hat man, gerade wie bei Strabismus auch in diesen Fällen die Schwachsichtigkeit durch Nichtgebrauch erklären zu können geglaubt. Der Nachweis indessen, dass die Schwachsichtigkeit erst durch die Hornhautflecken entstanden sei, ist nicht geliefert (abgesehen natürlich von der durch die Trübungen bedingten Beeinträchtigung der Netzhautbilder), und das blosse Vorkommen dieser Amblyopie an Augen, welche gleichzeitig mit Hornhauttrübungen behaftet sind, beweist nichts, denn es liegt kein Grund vor, weshalb Augen die an Amblyopia congenita leiden, nicht auch von Keratitis sollten befallen werden können.

In Anschluss an die Amblyopia congenita ist auch die angeborene Farbenblindheit zu erwähnen. Die Sehschärfe kann dabei ganz normal sein, aber die Fähigkeit Farben zu unterscheiden ist nicht oder nur sehr mangehaft vorhanden. Beruhen nach der Hypothese von Th. Young*) die Farbenwahrnehmungen auf den drei Grundempfindungen für Roth, Grün und Violett, so würde Farbenblindheit zu Stande kommen, sobald eine dieser Grundempfindungen fehlt. Alle Farben, welche der Farbenblinde überhaupt erkennt, lassen sich demnach aus 2 Grundfarben zusammensetzen. Am häufigsten scheint die Empfindung für Roth zu fehlen. Rothblindheit, (Anerythropsie nach Göthe) ist daher die gewöhnlichste Form der Farbenblindheit, aber auch jede der beiden andern Grundempfindungen scheint ausfallen zu können.

Sehr selten kommt erworbene Farbenblindheit ohne Beeinträchtigung der Sehschärfe vor, während erworbene Farbenblindheit als Symptom amblyopischer Erkrankungen eine häufige Erscheinung ist.

---

*) Helmholtz: Physiologische Optik pg. 291.

Zu den Sehstörungen, welche ganz unabhängig von aphthalmoscopisch nachweisbaren Veränderungen auftreten, gehört ferner diejenige Form der Hemeralopie, welche als acut entwickelter Krankheitsprocess vorkommt.

Die wesentlichsten Symptome der Krankheit lassen sich darauf reduciren, dass nur bei intensiver Beleuchtung gut gesehen wird, während Netzhautbilder von geringer Lichtintensität nicht mehr wahrgenommen werden. Es handelt sich also um einen Zustand von torpor retinae.

Bei Tageslicht, überhaupt bei heller Beleuchtung, ist das Sehvermögen ganz gut, nur ausnahmsweise und in veralteten Fällen findet sich auch eine Herabsetzung der centralen Sehschärfe. Das Gesichtsfeld bei vollem Tageslicht untersucht, ist gewöhnlich frei, doch können hochgradig entwickelte Fälle auch bei hellem Tageslicht peripherische Defecte zeigen. Bei verminderter Lichtintensität tritt eine unverhältnissmässige Abschwächung sowohl des centralen als des excentrischen Sehens ein, so dass meistens das Gesichtsfeld um so enger wird, je schwächer die Beleuchtung.

Förster*) fand in den meisten seiner Fälle den torpor retinae am stärksten in der Gegend der macula lutea, bei geringer Beleuchtung also das excentrische Sehen besser als das centrale. Häufiger scheint es sich umgekehrt zu verhalten, so dass bei abnehmender Lichtintensität die macula lutea am längsten ihre Empfindlichkeit bewahrt, während das Gesichtsfeld sich von der Peripherie aus verengert.

Sobald die Beleuchtung so weit gesunken ist, dass die Sensibilität der Retina erheblich abnimmt, pflegen sich auch die Pupillen stark zu erweitern.

Ferner beobachtete Förster eine gleichzeitige Abnahme des Farbensinns. Bei einer Beleuchtung, welche für gesunde Augen zum Erkennen der Farben noch vollkommen genügte, wurden Karminroth und Indigoblau für schwarz gehalten, gelb und grün wurden noch am besten erkannt, ersteres jedoch bisweilen für weiss angesehen.

Alfr. Graefe**) bemerkte ferner eine Erschwerung der Convergenzbewegung und eine Abnahme der Fähigkeit Prismen zu überwinden, d. h. die Doppelbilder durch isolirte Muskelaction zu verschmelzen. Auch eine bei abnehmender Beleuchtung eintretende Beschränkung der Accommodation schien bei den meisten der von ihm beobachteten Fälle sich einzustellen, ehe noch der Torpor retinae in ausgesprochener Weise hervortrat.

*) Ueber Hemeralopie. Breslau 1857.

**) Arch. f. Ophth. V. 1. pg. 112.

Die Hemeralopie ist nicht, wie man früher annahm, abhängig von der Tageszeit. Die scheinbare Periodicität der Krankheit hat ihren Grund lediglich im regelmässigen Eintreten der nächtlichen Dunkelheit, und der ganze Symptomencomplex lässt sich in genau derselben Weise und zu jeder Tageszeit darstellen, sobald man durch Verdunklungsvorrichtungen die Beleuchtung herabsetzt. Führt man die Kranken aus hellem Tageslicht in einen dunklen Raum, so sehen sie zuerst ausserordentlich schlecht, und erst allmählig fangen sie an Gegenstände zu erkennen. Aehnlich verhält es sich auch mit normalen Augen, bei Hemeralopen aber ist dabei die Undeutlichkeit des Sehens anfänglich viel erheblicher, sie brauchen längere Zeit um ihre Retina der verringerten Lichtintensität anzupassen, und bleiben auch dann noch weit hinter der Sehschärfe normaler Augen zurück.

Immer werden beide Augen, jedoch nicht stets in gleichmässiger Weise befallen.

Die von einzelnen Autoren gleichzeitig mit Hemeralopie beobachteten Conjunctivalveränderungen,. z. B. Trockenheit der Conjunctiva mit Verfettung ihrer Epithelien, oder das Auftreten heller Flecke auf derselben, haben wahrscheinlich mit der Hemeralopie garnichts zu thun, sondern sind wohl nur als zufällige begleitende Erscheinungen, oder als Coeffecte derselben Ursachen aufzufassen.

Die Ursachen der Hemeralopie sind zwar keineswegs ganz aufgeklärt, indessen so viel lässt sich doch mit Sicherheit behaupten, dass unzureichende Ernährung und der Einfluss blendenden Lichtes die hauptsächlichsten Factoren darstellen. Auch da wo die Krankheit epidemisch auftritt scheint dies meistens durch eine gleichzeitige Einwirkung dieser Ursachen auf eine grössere Anzahl von Individuen zu geschehen; so z. B. bei Truppenabtheilungen, Schiffsmannschaften oder in Gefangenenanstalten u. s. w. Besonders auf Schiffen ist ein Zusammenhang mit Scorbut beobachtet worden, und kommt die Krankheit hauptsächlich in den tropischen Gegenden vor, welche zu Blendung durch das Sonnenlicht am meisten Veranlassung geben. Von der Schiffsbemannung wird die Krankheit häufig als „Mondblindheit“ bezeichnet. Der Einfluss mangelhafter Ernährung spricht sich dadurch aus, dass die Krankheit bei gut genährten Individuen kaum vorkommt, so dass z. B. auf Schiffen die Officiere, welche bessere Nahrung erhalten, verschont bleiben, obgleich sie dem blendenden Licht nicht minder als die Mannschaften ausgesetzt sind. In einigen von Förster beobachteten Fällen konnte von Blendung durch Licht kaum die Rede sein, während diejenigen Fälle, in welchen derselbe den Torpor in der Gegend der macula lutea am stärksten fand, doch wahrscheinlich auf einer Ueberblendung dieser Stelle der Retina be-

ruhen. Auch die sogenannte „Schneeblindheit," scheint auf dieselben aetiologischen Momente zu beziehen zu sein.

Die Therapie besteht hauptsächlich in zweckmässiger Ernährung und in Schutz gegen blendendes Licht. Der von Despont*) empfohlene Leberthran scheint auch nur in seiner Eigenschaft als Nahrungsmittel zu wirken. Förster empfiehlt die Patienten einige Zeit in einem ganz verdunkelten Raume zubringen zu lassen. Wo dieses Verfahren nicht anwendbar ist, gelangt man durch dunkelblaue Schutzbrillen ebenfalls, nur etwas langsamer zum Ziele.

Eine durch ihre klinischen Eigenthümlichkeiten ziemlich gut characterisirte Form von Amblyopie stellt eine Sensibilitätsstörung der Retina dar, welche gewöhnlich als Anaesthesie der Retina bezeichnet wird. In den meisten dieser Fälle ist mit einer mehr oder minder erheblichen Herabsetzung der Sehschärfe eine pathologische Empfindlichkeit gegen Licht verbunden.

Diese Affection steht gewöhnlich in Verbindung mit andern nervösen Leiden, mit Hysterie, mit Anaesthesie oder Hyperaesthesie der sensibeln Hautnerven, oder mit spasmodischer Affection, manchmal auch Lähmung einzelner motorischer Nerven. Relativ am häufigsten kommt sie bei Weibern und Kindern vor. In manchen Fällen, besonders bei einseitiger Erkrankung, werden auch traumatische Veranlassungen oder Reflexreizungen, welche von cariösen Zähnen ausgehen, angegeben. Dass reflectorische Momente in der That eine wichtige Rolle spielen geht daraus hervor, dass Herabsetzung der centralen Sehschärfe mit concentrischer Gesichtsfeldverengerung und ohne irgend welche ophthalmoscopische Veränderung, auch als sympathische Affection vorkommt und nach Exstirpation des andern, natürlich bereits durch Irido-Cyclitis oder Irido-Choroiditis erblindeten Auges, im Verlauf einiger Wochen zurückgeht.

Die wesentlichsten Charactere dieser Krankheitsform sind folgende:

Die centrale Sehschärfe zeigt sich in der Regel nur mässig herabgesetzt (selten wird sie geringer als $\frac{1}{4}$ oder $\frac{1}{3}$ der normalen) doch kann ausnahmsweise ein sehr erheblicher Verfall der centralen Sehschärfe vorkommen.

Constant ist eine starke Einengung des Gesichtsfeldes meistens in Form einer concentrischen Beschränkung, manchmal mit auffallenden Schwankungen in der Gestalt derselben; auch zeigt häufig das Gesichtsfeld, wenn man es nach verschiedenen Methoden untersucht, Ver-

*) Traitement de l'héméralopie etc. Paris 1863.

schiedenheiten in seiner Ausdehnung. Ueberhaupt aber tragen einzelne Angaben der Patienten besonders bei der eigentlich hysterischen Form dieses Symptomencomplexes häufig den Stempel des Irrationellen und Unerklärlichen.

Die Beobachtung v. Graefe's,*) dass auch die der Gesichtsfeldbeschränkung entsprechenden, der directen Lichtempfindung also nicht zugänglichen Netzhautbezirke, auf äusseren Druck durch Lichtempfindung (die bekannten Feuerkreise) reagiren, würde beweisen, dass es sich nur um eine Anaesthesie der sensibeln Endapparate in der Retina handelt, während die Nervenfasern ihre Leitungsfähigkeit beibehalten.

Gleichzeitig ist häufig Hyperaesthesie der Retina vorhanden, welche sich entweder nur durch ein mässiges Blendungsgefühl manifestirt, oder, besonders bei Hysterischen, eminente Grade erreichen kann. Bei gedämpftem Licht oder mittelst farbiger (dunkelblauer) Gläser zeigt sich daher im Gegensatz zum normalen Verhalten die Sehschärfe nicht herabgesetzt, oder selbst verbessert, ebenso verhält es sich hinsichtlich der Gesichtsfeldbeschränkung.

Fast immer tritt die Krankheit doppelseitig auf, wenn auch in verschiedenem Grade, ausnahmsweise kommt sie auch einseitig vor.

Der Sehnerv bleibt auch bei langem Bestande des Uebels unverändert normal.

Die Entwicklung der Sehstörung erfolgt meistens ziemlich schnell, gewöhnlich innerhalb weniger Tage. Von entschiedenem Einfluss, als Gelegenheitsursachen und auf den Verlauf der Krankheit, sind Gemüthsaffecte.

Die Prognose ist durchschnittlich günstig, gewöhnlich gelingt die Heilung innerhalb weniger Wochen, selten bleibt periphere Gesichtsfeldverengerung und Hyperaesthesie zurück; Uebergang in amaurotische Erblindung scheint nicht vorzukommen.

Die Behandlung empfiehlt v. Graefe damit einzuleiten, dass die Kranken zunächst in einem verdunkelten Zimmer gehalten werden, mit allmähliger Steigerung der Beleuchtung etwa vom 6. Tage an. Später genügt es die Augen durch dunkelblaue oder graue muschelförmig gekrümmte Brillengläser gegen Licht zu schützen. Zum innerlichen Gebrauch rühmt v. Graefe hauptsächlich die Zinkpräparate in steigender Dosis. (Zinc. lact. 0,1 bis 0,3 pro die.)

Selbstverständlich muss während der Kur jede anstrengende Beschäftigung der Augen streng vermieden werden.

---

*) Klin. Monatsbl. 1865. pg. 263.

Es mag hierbei gleich erwähnt werden, dass dies die einzige Form von Amblyopie ist, welche vorwiegend das weibliche Geschlecht und Kinder befällt; alle andern Formen von Amblyopie sind bei Weibern seltener als bei Männern, was seine Erklärung in den veranlassenden Momenten finden mag.

Es ist bei dieser Gelegenheit noch zu erwähnen, dass eine reine Hyperaesthesia retinae, d. h. ohne Beschränkung der centralen oder peripherischen Sehschärfe ebenfalls zur Beobachtung kommt. Dieselbe verräth sich durch grosse Empfänglichkeit für Nachbilder und lange Dauer derselben, sowie subjective Licht und Farbenerscheinungen.

Eine ziemlich umfängliche Gruppe von Amblyopien characterisirt sich durch eine Herabsetzung der Sehschärfe ohne Besckränkung des Gesichtsfeldes und ohne Andeutung eines centralen Scotoms. Der Farbensinn bleibt meistens unverändert, doch kommt auch gleichzeitige Farbenblindheit vor. Der Augenhintergrund zeigt sich, abgesehen von einer manchmal vorhandenen, aber auch dann meistens nicht erheblichen Hyperämie der Retina völlig normal, selbst trotz langer Dauer der Amblyopie kann der Sehnerv normal bleiben, es kann sich aber auch atrophische Degeneration desselben entwickeln. Immer werden beide Augen zugleich, und meistens in ziemlich gleichmässiger Weise befallen.

Die ursächlichen Momente scheinen gewöhnlich in den diätetischen Verhältnissen und der Lebensweise der Patienten zu liegen. Unterleibsstockungen, Unregelmässigkeiten der Blutcirculation, welche mit anhaltender Kälte der Extremitäten, besonders der Füsse zusammenhängen, Unterdrückung habitueller Hämorrhagien, pathologischer oder physiologischer Secretionen, unpünktlicher Schlaf, übermässige Anstrengung der Augen, excessus in venere, übermässiges Rauchen, vor Allem aber abusus spirituosorum kommen in Betracht. Alle diese Ursachen treten theils einzeln, häufiger aber combinirt in Wirksamkeit. Wahrscheinlich erklärt es die überwiegende Häufigkeit gerade der letztgenannten Ursachen, dass diese Form der Amblyopie bei Männern sehr viel häufiger als bei Frauen vorkommt. Als Hauptrepräsentant der ganzen Gruppe kann die sogenannte Amblyopia potatoria gelten, welche sich dem gesagten zu Folge als einfache Amblyopie ohne Betheiligung des Gesichtsfeldes und ohne centrales Scotom darstellt. Freilich haben auch centrale Scotome nicht selten ihren Grund in abusus spirituosorum.

Die Prognose hängt wesentlich davon ab, ob es gelingt die veranlassenden Momente, z. B. den Alcoholgenuss zu beseitigen. Ist

bereits Entfärbung des Sehnerven eingetreten, so ist auf eine erhebliche Besserung nicht mehr zu rechnen.

Die Therapie hat als erste Aufgabe natürlich die Beseitigung der veranlassenden Momente zu erstreben. Ausserdem empfiehlt sich zunächst eine dem Kräftezustand entsprechende ableitende Behandlung. Gewöhnlich beginnt man, bei sonst kräftigen Personen mit einigen Blutentziehungen an der Schläfe und geht dann zu einer Schwitz- oder Abführkur über.

In Anschluss an diese Fälle lässt sich die Amblyopie durch Bleiintoxication anführen, welche ebenfalls stets beide Augen zugleich befällt. Die Schwachsichtigkeit kann sich rasch entwickeln und in einigen Tagen bis zum fast völligen Mangel der Lichtperception führen; gewöhnlich sind dann zugleich die Pupillen erweitert. Die Prognose scheint durchschnittlich günstig zu sein, indem die Erblindung ebenso rasch wie sie entstanden wieder verschwinden kann. Farbenblindheit kann zurückbleiben.*) Therapeutisch empfiehlt sich, wie bei Bleiintoxication überhaupt, besonders die Anwendung der Opiate.

Unter der Bezeichnung „Scotoma centrale“ werden diejenigen Formen von Amblyopie zusammengefasst, in welchen eine Herabsetzung der centralen Sehschärfe sich mehr oder weniger scharf gegen ein freies Gesichtsfeld abgrenzt. Dieses Symptom ist immerhin so characteristisch, dass es in den Vordergrund des Krankheitsbildes gestellt werden darf; darauf aber ist von vornherein aufmerksam zu machen, dass verschiedenartige pathologische Vorgänge diese Erscheinung herbeiführen können. Mit Sicherheit lässt sich z. B. sagen, dass es Formen von Neuritis oder Neuroretinitis giebt, welche Scotoma centrale veranlassen können, woraus aber nicht folgt dass Neuritis allen Fällen zu Grunde liege, in welchen dieses Symptom nachweisbar ist. Die centrale Sehschärfe kann so weit sinken, dass die Patienten es vorziehen, statt der macula lutea lieber eine neben derselben gelegene Netzhautstelle zu benutzen, so dass also eine excentrische Fixation eintritt; ja es kann geschehen, dass nicht einmal eine in Richtung der Sehlinie vor dem Auge befindliche Lichtflamme gesehen wird; sie verschwindet, sobald das Hornhautspiegelbild derselben mit dem Mittelpunkt der Pupille zusammenfällt. In der Regel aber wird die Sehschärfe der macula lutea ungefähr der in den angrenzenden Netzhautbezirken vorhandenen gleich, oder sie bleibt sogar besser als letztere.

---

*) Dr. Haase: Klinische Monatsblätter 1867. pg. 225.

Der Nachweis des centralen Scotoms gelingt manchmal schon durch eine der oben angegebenen Methoden der Gesichtsfeldprüfung bei Tageslicht, oder in andern Fällen leichter bei gedämpfter Lampenbeleuchtung. Indessen sind die Fälle garnicht selten, in denen man mit diesen Methoden nicht zum Ziele gelangt, und dann ist wie Leber*) nachgewiesen hat, die Prüfung des Farbensinns ein sehr bequemes und sicheres Mittel um die Natur der Sehstörung zu erkennen. Man verfährt dabei ganz auf die oben angegebene Weise nur dass man statt eines Kreidestückes oder einer weissen Kugel kleine farbige Papierstücke benutzt, und sich die Grenze notirt, wo der Kranke anfängt die Farbe unrichtig zu empfinden.

Immer nämlich ist im Bereiche des centralen Scotoms eine abnorme Farbenempfindung vorhanden.

Das Uebel kommt gewöhnlich beiderseitig vor, nur sehr selten wird nur ein Auge befallen; häufig aber ist der Grad der Schwachsichtigkeit auf beiden Augen verschieden. Die Form der Scotome pflegt auf beiden Augen übereinzustimmen, ihr grösster Durchmesser kann sowohl in verticaler als horizontaler Richtung liegen. In den meisten Fällen erreicht das Scotom, wie Förster's**) Untersuchungen ergeben haben, den Mariott'schen Fleck, so dass also das in seiner Sensibilität beeinträchtigte Bereich der Retina sich bis an den Sehnerven erstreckt.

Die centralen Scotome entstehen entweder plötzlich, oder sie entwickeln sich im Verlaufe einiger Wochen gleichzeitig oder nach einander auf beiden Augen, durch Vergrösserung eines anfänglich nicht immer mit dem Fixirpunkt zusammen fallenden Defectes. Der Grad der Schwachsichtigkeit ist verschieden, meistens werden noch Buchstaben der grösseren Schriftproben erkannt.

Häufig sind anfänglich gar keine ophthalmoscopischen Veränderungen, weder im Sehnerven noch in der macula lutea vorhanden, in andern Fällen zeigte sich eine Netzhauttrübung, aber nicht wie man vermuthen sollte, in der Gegend der macula lutea, sondern in der Peripherie des Sehnerven. Leichte meist etwas streifige weissliche Trübungen haben ihren Sitz, theils auf der Oberfläche des Sehnerven, theils erstrecken sie sich eine Strecke weit in die Netzhaut; sie verdecken die Austrittsstelle der Gefässe und ziehen sich häufig auch längs derselben am weitesten in die Retina hinein.

Auch Hyperämie der Retina und des Sehnerven und kleine Ecchymosen dicht neben dem Nerven kommen vor. In den späteren

---

*) Arch. f. Ophthalm. B. XV. 3. pg. 26.
**) Annales d'oculistique 1868. pg. 11.

Stadien, in manchen Fällen aber auch schon frühzeitig, pflegt sich eine weissliche oder bläuliche Verfärbung des Sehnerven einzustellen, welche sich aber fast regelmässig auf die temporale Hälfte seines Querschnittes beschränkt, während ein dem medialen Umfang entsprechendes halbmondförmiges Bereich eine normale oder nahezu normale Färbung beibehält.

v. Graefe*) sprach sich aus diesen Gründen für die Ansicht aus, dass ein Sehnervenleiden den centralen Scotomen zu Grunde liege, und auch Leber hält das Vorhandensein retrobulbärer neuritischer Veränderungen für das Wesen der Krankheit.

Ueber die Ursachen ist wenig mit Sicherheit bekannt. Der Umstand, dass diese Amblyopie, wie die meisten andern Formen fast nur bei Männern, nur ganz ausnahmsweise bei Frauen vorkommt, kann einige aetiologische Andeutungen geben. Abusus spirituosorum, Missbrauch des Tabacks, wiederholte Durchnässungen und Erkältungen scheinen von Einfluss zu sein. Auch Erblichkeit des Leidens scheint vorzukommen.

Die Prognose wird durch das Verhalten des peripherischen Gesichtsfeldes wesentlich beeinflusst. So lange das excentrische Sehen normal bleibt, ist der Uebergang in völlige Erblindung nicht zu fürchten, verfällt dagegen auch die excentrische Sehschärfe, entwickeln sich peripherische Beschränkungen oder vom Scotom ausgehende sectorenförmige Defecte des Gesichtsfeldes, so ist der Ausgang in Erblindung durch atrophische Degeneration des Sehnerven bereits angebahnt.

In frischen Fällen empfiehlt sich zunächst ein ableitendes Verfahren, Blutentziehungen, Fussbäder, Schwitz- und Abführkuren u. s. w. In manchen Fällen thut Jodkalium gute Dienste.

Ist bereits Entfärbung des Sehnerven eingetreten, so ist eine erhebliche Besserung in der Regel nicht mehr zu erwarten.

Die progressive Sehnerven-Atrophie pflegt ihre ersten Erscheinungen durch Gesichtsfeldbeschränkungen zu machen, welche entweder auf beiden Augen zugleich, oder in der Regel successive, erst auf dem einen, dann auf dem andern Auge auftreten. In beiden Fällen, auch wenn ein längerer (selbst mehrjähriger) Zeitraum zwischen der Erkrankung der beiden Augen verstreicht, ist in der Regel eine symmetrische Uebereinstimmung zu constatiren, so dass beiderseits das Gesichtsfeld an seiner medialen oder temporalen Peripherie zu leiden beginnt.

Am häufigsten scheint die temporale Gesichtsfeldhälfte, und zwar

---

*) Klin. Monatsblätter 1865. pg. 209.

an ihrer oberen Grenze zuerst beeinträchtigt zu werden, weniger häufig beginnt die Beschränkung in der medialen Peripherie. Der Gesichtsfelddefect zeigt in diesen Fällen niemals eine scharfe Begrenzungslinie, sondern geht durch Bezirke mit mehr oder weniger herabgesetzter Sehschärfe allmählig in die noch normal fungirenden Theile über. Auch die centrale Sehschärfe beginnt frühzeitig zu leiden, sehr häufig ist zugleich Störung des Farbensinns vorhanden.

Hat der Gesichtsfelddefect bereits eine gewisse Grösse erreicht, so zeigt sich meistens auch das excentrische Sehen in der ganzen Peripherie herabgesetzt. Allmählig nähert sich der Defect dem Fixirpunkt, so dass nicht selten zu einer gewissen Periode der Krankheit die excentrische Sehschärfe die centrale überwiegt, und endlich pflegt vollständige Erblindung zu erfolgen.

Der Sehnerv zeigt stets die pag. 504 beschriebenen Erscheinungen der atrophischen Degeneration, welche übrigens den Sehstörungen ebensowohl vorausgehen als nachfolgen können; natürlich hat man am häufigsten an dem zu zweit erkrankendem Auge Gelegenheit derartige Beobachtungen zu machen.

Der Verlauf dieser Fälle variirt 1) in Bezug auf die Zeit, welche bis zur Erblindung des befallenen Auges verläuft, und welche von einigen Monaten bis zu einigen Jahren differirt, und ferner in Bezug auf den Zeitpunct der Affection des zweiten Auges, welches bald nach dem Beginn der Erkrankung auf dem ersten Auge oder erst Jahre nachher befallen werden kann.

In einer grossen Anzahl dieser Fälle beschränkt sich der krankhafte Process lediglich auf die Sehnervenfasern ohne mit anderweitigen Erkrankungen des Centralorgans zusammenzuhängen. In manchen Fällen tritt die Erblindung als Vorläufer von Geisteskrankheiten auf. Ziemlich häufig hängt die Sehnervenerkrankung zusammen mit Spinalleiden, welche sich schon vor Beginn der Sehstörung durch anderweitige Erscheinungen, Sensibilitätsstörungen, Unsicherheit des Ganges, Verengerung der Pupillen u. s. w. manifestiren. Nach Virchow*) ist es insbesondere die gefleckte Atrophie des Rückenmarkes, mit welcher sich auch die gefleckte graue Atrophie der Sehnerven verbindet, und es würde demnach die anatomische Ursache der Sehstörung nicht sowohl im Centralorgan, als vielmehr im Opticus selbst zu suchen sein.

Die Prognose ist selbstverständlich immer sehr ungünstig, die Therapie hat sich auf ein tonisirendes Verfahren zu beschränken, da durch energisch eingreifende ableitende Mittel immer Schaden gestiftet wird.

---

*) Arch. f. patholog. Anatomie. B. X. pg. 192.

Eine besondere Erwähnung verdienen die hemiopischen Gesichtsfelddefecte. Als Hemiopie in der genaueren Bedeutung des Wortes sind diejenigen Fälle zu bezeichnen, in welchen auf beiden Augen dieselbe, also beiderseits die rechte oder linke Hälfte des Gesichtsfeldes beeinträchtigt wird. Der Defect kann die ganze Gesichtsfeldhälfte oder nur einen beiderseits übereinstimmenden Theil derselben einnehmen.

Diese gleichseitige Hemiopie ist immer auf Leitungsunterbrechung im Gebiet des einen tractus opticus vor seinem Eintritt in das Chiasma zu beziehen. Zahlreiche physiologische und pathologische Erfahrungen sprechen dafür, dass im Chiasma eine Durchkreuzung (Semidecussation) der beiden tractus optici in der Weise stattfindet, dass z. B. der rechte tractus opticus das temporale Bereich der rechten Netzhaut und das mediale der linken versieht; eine Leitungsunterbrechung in demselben würde demnach einen Ausfall beider linken Gesichtsfeldhälften zur Folge haben. Diese hemiopischen Defecte schneiden gegen das normale Gesichtsfeld gewöhnlich mit einer scharfen Grenze ab, welche sowohl durch den Fixirpunkt hindurchgehen, als auch in einiger Entfernung von demselben bleiben kann.

Die häufigste Ursache dieser Hemiopie ist Gehirnhämorrhagie, und natürlich finden dann die Hemiopie und Hemiplegie nach einer und derselben Seite hin statt. Abgesehen von apoplectischen und encephalitischen Zuständen können hemiopische Defecte auch durch idiopathische und zwar transitorische Leiden eines Sehnerventractus herbeigeführt werden. Manchmal scheinen dieselben auf Syphilis zu beruhen, auch ein Tuberkel in Chiasma, wurde als Ursache von Hemiopie gefunden.*) In einzelnen Fällen wirken räthselhafte Ursachen im Nervensystem, die auch der weitere Verlauf und die Genesung nicht enthüllt. Für diejenigen hemiopischen Defecte, welche nicht die ganze Gesichtsfeldhälfte sondern nur beiderseits gleichgelegene Theile derselben einnehmen, wird die Ursache mit mehr Wahrscheinlichkeit in einer Erkrankung der Substanz des Gehirns zu suchen sein, als in einer Affection des einen tractus opticus, während die letztere Annahme wahrscheinlicher wird für Fälle, in welchen sich der Defect beiderseits bis zur verticalen Trennungslinie des Gesichtsfeldes erstreckt, besonders wenn noch ein Symptom hinzukommt auf welches neuere physiologische Untersuchungen die Aufmerksamkeit gelenkt haben.**) Nach Durchschneidung eines tractus opticus zwischen Chiasma

---

*) Dr. Hjort: Klin. Monatsbl. für Augenheilk. 1867. pg. 166.

**) Knoll: Beiträge zur Physiologie der Vierhügel. Centralblatt der med. Wissenschaften. 1872. No. 17.

und Gehirn, tritt nämlich Erweiterung der Pupille an der entgegengesetzten Seite auf; und in der That habe ich Fälle gesehen, in welchen z. B. gleichzeitig mit hemiopischem Defect der linken Gesichtsfeldhälften, die Pupille des linken Auges auffallend erweitert, dabei aber normal beweglich war.

Die Prognose ist bei gleichseitigen hemiopischen Defecten, welche mit einer scharfen Grenzlinie abschneiden insofern günstig, als vollständige Erblindung nicht zu befürchten steht, wenn nicht etwa das zu Grunde liegende Hirnleiden auch auf die andere Hemisphäre übergreift. Auch ein vollständiges Verschwinden dieses Symptoms liegt im Bereich der Möglichkeit.

In Fällen reiner Hemiopie verhält sich der Sehnerv ophthalmoscopisch anfänglich oder auch während langer Zeit normal. Nur ganz ausnahmsweise kann sich, wie v. Graefe*) einmal beobachtete, eine dem Gesichtsfelddefect entsprechende ebenfalls gleichseitig abgegrenzte partielle Atrophie des Sehnerven im Laufe einiger Jahre entwickeln.

Zu den hemiopischen Sehstörungen gehört ferner eine Erscheinung, welche sich gewöhnlich durch ein lebhaftes Flimmern in der einen Gesichtsfeldhälfte bemerklich macht. Nicht selten ist damit ein gleichseitiger hemiopischer Gesichtsfelddefect von grösserer oder geringerer Ausdehnung verbunden, doch scheint auch einseitige Affection vorzukommen. Das Flimmern tritt anfallsweise in längeren oder kürzeren Pausen, bei manchen Personen fast täglich auf, und dauert jedesmal etwa eine viertel bis eine halbe Stunde.

Häufig sind die Anfälle mit Migräne verbunden, kommen aber auch ohne dieselbe vor.

Listing**) bezeichnete die Erscheinung als sichelförmiges Flimmerscotom, Förster***) schlägt die Benennung amaurosis partialis fugax vor.

In Anschluss an die gleichseitige Hemiopie ist zu erwähnen, dass in höchst seltenen Fällen beiderseitige symmetrische Beschränkungen nach oben oder nach unten beobachtet werden, für welche eine anatomische Begründung noch fehlt.

Zeigen sich diese Defecte scharf abgegrenzt gegen das normale Gesichtsfeld und ist keine erhebliche Herabsetzung der centralen Sehschärfe vorhanden, so erlauben dieselben in Bezug auf Prognose ähnliche Schlüsse wie die typische Hemiopie.

---

*) Klin. Monatsbl. 1865. pg. 218.

**) Klin. Monatsbl. f. Augenheilk. 1867. pg. 334.

***) ibid. 1869. pg. 422.

Als temporale hemiopische Defecte bezeichnet man Gesichtsfeldbeschränkungen, welche beiderseits die äusseren Hälften des Gesichtsfeldes einnehmen. Doch würden z. B. solche Fälle, in welchen, wie bei progressiver Sehnerven-Atrophie, der Defect an der temporalen Seite beginnt, um sich von hier aus über das ganze Gesichtsfeld auszubreiten, nicht hierher zu rechnen sein, sondern nur diejenigen Gesichtsfeldbeschränkungen, welche beiderseits lediglich die temporale Hälfte einnehmen und wenigstens eine Zeit lang in diesem Zustand stationär bleiben. v. Graefe*) bemerkt schon in seiner ersten Mittheilung, dass unter diesen Verhältnissen gewöhnlich Symptome vorhanden sind, welche für einen Tumor oder eine Druckursache an der basis cranii sprechen und es ist seitdem die Richtigkeit dieser Anschauung durch mehrfache Beobachtungen bestätigt worden.**)

Es kommen übrigens Fälle vor, in welchen der ganze Krankheitsverlauf, oder die völlige Heilung, die Annahme eines Tumor denn doch äusserst unwahrscheinlich macht, und die Vermuthung nahe legt, dass auch einfach entzündliche Processe an der basis cranii denselben Effect produciren können. Jede solche Krankheitsursache, welche von der Mittellinie aus zur Wirkung kommt, wird natürlich die, so wohl vor als hinter dem Chiasma, der Mittellinie näher gelegen fasciculi cruciati vorwiegend treffen, und demnach werden auch die inneren Netzhauthälften hauptsächlich leiden. Derartige Einwirkungen werden sich übrigens nicht scharf auf einzelne Faserbündel beschränken können, sondern nur die medialen Bündel zuerst und am stärksten befallen, und sich von hier aus gegen die fasciculi laterales allmählig abschwächen, so dass auch der Gesichtsfelddefect nicht mit scharfer Grenze abschneidet.

Die Prognose ist bei temporalen Defecten durchschnittlich ungünstiger als bei gleichseitiger Hemiopie. Während bei letzteren die Fortwirkung derselben Krankheitsursache nur die Hemiopie vervollständigt, niemals aber zur Erblindung des einen oder beider Augen Veranlassung geben kann, so ist bei den temporalen Defecten die Möglichkeit gegeben, dass eine an der Schädelbasis befindliche Ursache ihren Effect immer mehr auf beide Optici ausdehnt, die Grenze der fasciculi cruciati überschreitet, und zur völligen Aufhebung des Gesichtsfeldes führt. Andererseits kann auf jeder beliebigen Höhe des Uebels ein Stillstand oder selbst eine völlige Rückbildung eintreten. Es wird dies im wesentlichen von der Natur der Krankheitsursache abhängen.

---

*) Arch. f. Ophth. II. 2. pg. 287.

**) Dr. D. E. Müller: Arch. f. Ophth. VIII. 1. pg. 160. Saemisch: Klin. Monatsbl. 1865 pg. 51.

Es reiht sich hier eine andere Gruppe von Amaurosen aus intracranieller Ursache an.

Die Symptomatologie dieser Fälle ist natürlich je nach der Natur der zu Grunde liegenden Krankheit verschieden. Es können beide Augen in gleichmässiger oder ungleichmässiger Weise befallen werden oder es kann auch die Sehstörung überhaupt einseitig bleiben. In letzterem Fall wird man, wenn nicht eine orbitale, doch jedenfalls eine derartig localisirte Ursache annehmen müssen, dass der Nerv zwischen foramen opticum und Chiasma getroffen wird.

Die Prognose hängt wesentlich davon ab, ob es sich um noch fortdauernde oder um abgelaufene intracranielle Processe handelt, und welcher Natur dieselben sind. Es kommt auch unter diesen Verhältnissen vor, dass nach mehrwöchentlichem und ausnahmsweise mehrmonatlichem Mangel aller Lichtempfindung, doch einiges Sehvermögen wieder zurückkehrt, oder es kann sich ein Rest des Sehvermögens erhalten, trotzdem, dass atrophische Degeneration des Nerven entwickelt ist.

Die Therapie dieser Fälle ist natürlich wesentlich die der zu Grunde liegenden Gehirnkrankheit; häufig sind kräftige Ableitungen, besonders durch ein Haarseil in den Nacken indicirt, auch Jodkalium, Sublimat oder Abführkuren.

Aus dem weiten nach keiner Seite hin scharf abzugrenzenden Gebiet der cerebralen Amaurosen, lässt sich eine Gruppe ziemlich seltener Fälle zusammenfassen, deren Eigenthümlichkeit darin besteht, dass plötzlich eintretende beiderseitige Sehstörungen in Zeit von wenigen Stunden oder Tagen ihren Höhepunkt erreichen, welcher häufig in absolutem Mangel der Lichtempfindung liegt, ohne dass irgend welche ophthalmoscopische Veränderungen sichtbar sind. Ebenso schnell wie die Erblindung entstanden, kann sie sich auch wieder spurlos verlieren.

Als hauptsächlichstes Beispiel dieser Gruppe ist die urämische Amaurose zu nennen. In Verbindung mit anderweitigen urämischen Erscheinungen, Kopfschmerz, Gefühl von Hitze, Mattigkeit, Luftmangel, Ohnmachtsanfällen oder Convulsionen entsteht eine plötzliche Abnahme des Sehvermögens, welche in Zeit von 1 bis 2 Tagen zu völliger Erblindung führt. Meistens erfolgt nun ebenso schnell eine allmählige Wiederaufhellung des Gesichtsfeldes, obwohl nicht immer in gleichmässiger Weise, so dass also während dieser Periode Gesichtsfelddefecte auftreten können. Ophthalmoscopische Veränderungen sind in der Regel nicht vorhanden, manchmal aber zeigt sich doch eine leichte Schwellung oder entzündliche Trübung des Seh-

nerven und der angrenzenden Retina.*) Da in allen diesen Fällen Albuminurie vorhanden ist, so ist auch das gleichzeitige Vorkommen von urämischer Amaurose und Retinitis albuminurica gelegentlich zu beobachten.

In ganz ähnlicher Weise, und vielleicht ebenfalls abhängig von Urämie, treten plötzliche Erblindungen auf nach Typhus,**) Scharlach u. s. w.

Hughlins Jackson***) sah in manchen Fällen von Epilepsie vollständige Blindheit dem Verlust des Bewusstseins vorausgehen. Aber auch in Begleitung ganz unbestimmter anderweitiger Symptome oder auch bei sonstigem vollkommenen Wohlbefinden kommen solche Fälle vor.

Die Erblindung ist häufig so vollständig, dass auch keine Spur von Lichtschein nachweisbar ist, und doch kann sich innerhalb einiger Tage das Sehvermögen wiederherstellen; oder es kommt nur eine theilweise oder auch gar keine Besserung zu Stande und dann entwickelt sich allmählig atrophische Degeneration des Sehnerven.

Manchmal kommt in diesen Fällen die merkwürdige Thatsache zur Beobachtung, dass trotz vollständigen Mangels der Lichtperception, dennoch die Reaction der Pupille auf Licht erhalten bleibt. v. Graefe erklärt dies dadurch, dass die Leitungsunterbrechung in der centralen Bahn der Sehnervenfasern erst hinter der Stelle stattfinde, an welcher die Reflexwirkung auf die Oculomotoriusäste der Iris ausgelöst wird; wahrscheinlich also zwischen der Vierhügelgegend und dem Ort der Lichtwahrnehmung im Gehirn.

Prognostisch wichtig ist diese Thatsache insofern, als sich bei erhaltener Lichtreaction der Pupille, auf Wiederherstellung des Sehvermögens rechnen lässt, aber auch bei aufgehobener Pupillarreaction ist ein günstiger Ausgang nicht ausgeschlossen. Ein normales Verhalten der Sehnerven darf natürlich während der ersten Zeit der Erblindung nicht zu einer günstigen Prognose verleiten, da die atrophische Degeneration sich erst im Laufe einiger Wochen oder Monate entwickelt.

Eine besondere Erwähnung verdienen noch jene Fälle rasch entwickelter Erblindung, welche in Verbindung mit Magen- oder Darmblutungen stehen, und deshalb als Amaurose nach Hämatemesis bezeichnet werden. Einige Tage nach einer reichlichen Hämatemesis

---

*) Dr. Herm. Schmidt: Berl. Klin. Wochenschr. 1870. No. 48 u. 49.
**) Ebert: Berl. Klin. Wochenschr. 1868. No. 2.
***) Ophthalm. Hosp. Rep. IV. 2. pg. 14.

oder nach blutigen Stuhlentleerungen erfolgt eine rasch zunehmende Schwachsichtigkeit; in der Regel ist bereits nach 1 bis 2 Tagen jede Lichtempfindung erloschen; doch kann auch ein Rest von Sehvermögen erhalten bleiben. Nach nicht langer Zeit entwickelt sich atrophische Degeneration des Sehnerven, doch hat die zuerst von v. Graefe*) ausgesprochene Vermuthung, dass ursprünglich irritative Vorgänge im Sehnerven zu Grunde liegen möchten, viel für sich.

In einem Fall wenigstens, welchen ich am achten Tage der Erblindung untersuchte, zeigten sich die Begrenzungslinien beider Nerven verwaschen durch eine Trübung, deren Ausdehnung in der Retina etwa dem Durchmesser des Sehnerven gleichkam. In dem einen Auge war eine kleine Netzhautblutung dicht am Sehnerven vorhanden. Die grossen Gefässe boten keine deutliche Veränderung; der Sehnerv war etwas blasser als normal; bei Tageslicht hellgelblich. Im weiteren Verlauf entwickelte sich der gewöhnliche Befund der atrophischen Degeneration. Der Sehnerv erschien bei Tageslicht hell gelblich-grün, vollständig scharf begrenzt, auf seiner Oberfläche und in der umgebenden Retina verlor sich jede Spur der anfänglich vorhandenen Trübung, die kleine Hämorrhagie verschwand, die Arterien wurden etwas verengert, die Venen blieben von normaler Weite.

Der Zusammenhang zwischen dem Blutverlust und der Sehnervenerkrankung ist völlig räthselhaft. Man kann nicht ohne weiteres in Anämie die Erklärung suchen, denn nicht nur kommen häufig genug sehr bedeutende Blutverluste vor, ohne zu Sehnervenatrophie zu führen, und selbst nach Hämatemesis ist diese traurige Complication selten, sondern es war nicht einmal bei allen unter diesen Umständen Erblindeten eine Anämie vorhanden.**)

Amaurosen aus orbitalen Ursachen, z. B. Tumoren, Periostitis, Bindegewebsentzündungen, Fracturen der knöchernen Orbital-Wandungen, können sowohl durch Compression des Nerven, als durch retrobulbäre oder ophthalmoscopisch sichtbare Neuritis bedingt werden.

Völlig unerklärlich sind einige seltene Fälle, in welchen eine an sich geringe Contusion oder Compression des Auges sofort hochgradige Sehstörungen mit oder ohne Gesichtsfelddefecte oder auch völlige Erblindung zur Folge hatte. Der objective Befund ist in solchen

---

*) Arch. f. Ophth. B. XII. 2. pg. 149.
**) v. Graefe: Arch. f. Ophth. VII. 1. pg. 150.

Fällen anfänglich durchaus negativ, später kann sich atrophische Degeneration des Sehnerven entwickeln.*)

Auch das Vorkommen von Reflexamaurosen wird behauptet, und besonders Reizung der Zahnnerven in cariösen Zähnen beschuldigt.**) Nach Hutchinson***) soll diese Reflexwirkung auch dann eintreten können, wenn die cariösen Zähne nicht schmerzhaft sind.

Es ist schliesslich noch zu erwähnen, dass in neuerer Zeit Strychnin-Injectionen gegen alle möglichen Formen von Schwachsichtigkeit empfohlen worden sind.†) Ich habe dabei allerdings eine Anzahl von Fällen sich bessern sehen. wie dies bei jeder andern oder ohne jede Behandlung eben auch geschehen kann; die Majorität der absolut negativen Erfolge ist aber doch so überwiegend, dass ich mich von einer Einwirkung des Strychnin auf den Sehnerven nicht habe überzeugen können. Die von Nagel behauptete unmittelbare Besserung der Sehschärfe nach Strychnin-Injectionen habe ich nie gesehen.

Es ist endlich hier der Ort, die Methoden für den Nachweis simulirter Amblyopie auseinanderzusetzen.

Wird, wie gewöhnlich, einseitige vollkommne Amaurose simulirt, so ist das beste und kürzeste Verfahren das von v. Graefe††) angegebene. Man beschäftigt sich nur mit dem gesunden Auge und bringt bei dieser Gelegenheit ein nicht zu starkes Prisma (6^0—12^0) mit der Basis nach oben oder unten vor dasselbe. Wird dann ein vorgehaltenes Licht oder ein Punkt oder eine feine Linie auf einem weissen Blatt Papier doppelt gesehen, so ist die Simulation ohne Weiteres erwiesen, man kann mitunter sogar auf diese Weise die Sehschärfe des angeblich erblindeten Auges mit hinreichender Genauigkeit bestimmen. Zur weiteren Ueberzeugung kann man feststellen, dass bei Bewegungen des Prisma auch das Doppelbild sich bewegt, oder dass die Diplopie durch Wiederherstellung des binocularen Einfachsehens verschwindet, wenn man die Basis des Prisma nach aussen dreht.

Es kommt vor, dass die Simulanten, die Diplopie in Abrede stellen, weil sie auf irgend eine Weise wissen, dass das eine der

---

*) Testelin: Klin. Monatsbl. 1865. pg. 358.

**) Wecker: Klin. Monatsbl. 1866. pg. 269. Alexander: ibid. 1868. pg. 42.

***) Ophth. Hosp. Rep. IV. 4. pg. 381.

†) Vergl. Frémineau: Gaz. des Hôp. 49. 1863. Sämann: Deutsche Klinik 1864. No. 44 und 45. Talko: Klin. Monatsbl. f. Augenheilk. 1868 pg. 79 und 1869 pg. 145. Nagel: Die Behandlung der Amaurosen mit Strychnin. Tübingen 1871.

††) Arch. f. Ophthalm. II. 1. pg. 266.

Bilder dem angeblich blinden Auge angehört. Für solche Fälle empfiehlt sich eine von Alfred Graefe*) angegebene Modification des Verfahrens, welche darin besteht, dass man zunächst bei Verdeckung des angeblich blinden Auges ein vertical ablenkendes Prisma so vor das gesunde Auge hält, dass die brechende Kante desselben das Pupillargebiet halbirt; verausgesetzt nun, dass diese Kante scharf genug, und die Pupille nicht zu eng ist, entsteht auf diese Weise eine monoculäre Diplopie. Stellt der Simulant auch die monoculäre Diplopie in Abrede, so giebt dies an sich einen gravirenden Verdachtsgrund. Wird aber die monoculare Diplopie zugegeben, so kann man (nach Freigebung des vorher verdeckten angeblich erblinden Auges) die monoculäre Diplopie sehr leicht in eine binoculäre verwandeln, indem man durch eine geringe Verschiebung des Prisma das ganze Pupillargebiet mit demselben deckt.

Unter Umständen wird sich auch der Hering'sche Fallversuch (s. pg. 110) für diese Zwecke verwerthen lassen.

Bei Simulation einseitiger Schwachsichtigkeit, wird eine genauere Feststellung der Sehschärfe mit den Snellen'schen Tafeln bei wechselnden Entfernungen, leicht Widersprüche in den Angaben herausstellen. Simulirte Gesichtsfelddefecte endlich, können am besten durch wiederholtes Aufzeichnen des Gesichtsfeldes in verschiedenen Entfernungen erkannt werden; oder man kann, wenn die Grenzen des Defectes in irgend einer Richtung, dem Fixirpunkt nahe liegen, durch Prismen die Netzhautbilder auf das angeblich unempfindliche Netzhautgebiet ablenken, und auf diese Weise durch die Diplopie die Functionsfähigkeit der angeblich unempfindlichen Retina nachweisen.**)

---

*) Klin. Monatsbl. 1867. pag. 53.

**) Alfred Graefe: Arch. f. Ophth. V. 1. pg. 124.

Register.

A.

Ablösung
— der Choroidea 439.
— des Glaskörpers 399.
— der Netzhaut 450.
Accommodation 8.
—'s Phosphen 15.
Lähmung 72.
Krampf 78.
bei Aphakie 397.
Albinismus 423.
Albuminurie als Ursache von Retinitis 475.
Amaurose u. Amblyopie 541
Amaurotisches Katzenauge 510.
Anaesthesia retinae 547.
Anerythropsie 544.
Ankyloblepharon 250.
Anisometropie 69.
Aphakie 396.
Arcus senilis 329.
Art. hyaloidea persistens 405
Arterienpuls 416.
Asthenopie
— accommodative 53.
— conjunctivale 256.
— musculare 168.
— nervöse 81.
— durch Accommodationskrampf 81.
Astigmatismus
— regelmässiger 58.
— unregelmässiger 316.
— nach Cataract. Extract 376.
Atrophie
— consecutive der Choroidea 333.
— des Sehnerven 504.
Atropin Conjunctivitis 260.
Augenbewegungen 37. 124.
Augenhintergrund
— normaler 409.
Augenmuskellähmungen 132.
Augenmuskelkrämpfe 146.
Augenspiegel 91.
— binocularer 109.
— Untersuchung bei Tageslicht 113.

B.

Balggeschwülste der Lider 229.
— der Iris 358.
Basedow'sche Krankheit 195
Bläschenbildung auf der Cornea 323.
Bleivergiftung 488. 550.
Blennorrhöe
— der Conjunctiva 262.
— des Thränensacks 210.
Blepharitis und Blepharoadenitis 220.
Blepharophimosis 242.
Blepharoplastik 250.
Blepharospasmus 230.
Blutentziehungen mit dem künstlichen Blutigel 438.
Blutungen
— unter die Conjunctiva 288.
— der Choroidea 441.
— in den Glaskörper 403
— der Netzhaut 466. 473.
Bowman'sche Sonden 212.
Brechzustand 3.
Brillen 83.
Buphthalmos 333.
Brennstrecke 60.
Brennlinien 60.
Büschelförmige Keratitis 298.

C.

Calabar 80.
Cancroide der Cornea 329.
Capillarpuls des Sehnerven 418.
Cataracta
— capsularis 391.
— centralis anterior 372.
— centralis posterior 374.
— complicata 367.
— congenita 365.
— corticalis 362.
— diabetica 366.
— incipiens 368.
— nigra 365
— nuclearis 363.
— punctata 369.
— pyramidalis 372.
— secundaria 393.
— senilis 364.
— striata 369.
— traumatica 389.
Caustica, Anwendung bei Conjunctivitis 268.
Cavernöse Tumoren der Orbita 200.
Chalazion 224.
Chemosis 262. 289.
Choroidea 421.
Choroiditis.
— bei febris recurrens 427
— — meningitis cerebrospinalis 430.
— — Myopie 40.
— acute 431.
— areoloris 435.
— disseminata 434.
— eitrige 428.
— embolische 429.
— puerperale 429.
— syphilitica 437.
Cholestearin im Glaskörper 403.
Chromhidrose der Lider 230.
Colobom der Choroidea 446.
— der Iris 358.
— des obern Lids 247.

Condylomata iridis 345.
Conjunctival-Follikel 275.
Conjunctivitis
— blennorrhoische 262.
— catarrhalis - s. simplex 267.
— chronische 259.
— chronisch - blenorrhoische 262.
— diphtheritische 271.
— folliculosa 277.
— granulosa 270.
— simplex 267.
— trachomatosa 279.
Conjunctivalsutur
— bei Schieloperation 175. 179.
— bei Staphylom - operation 320.
Corelyse 344.
Corticalstaar 362.
Cyclitis 426
Cysticercus 405.
Cystoide Vernarbung 535.

D.

Dacryoadenitis 204.
Dacryocystitis 209.
Dacryops 206.
Dermoide der Cornea 328.
Diabetes als Ursache von Cataract 366.
Diphtheritis conjunctivae 271.
— faucium als Ursache von Accommodationslähmung 77.
Diplopie binoculare 131.
— monuculare 82.
— verkappte 136.
Discision 287.
Distichiasis congenita 247.
— durch Schrumpfung der Conjunctiva 282.
Drehpunct 124.

E.

Ectatische Hornhautnarben 321.
Ectropium 235.
Eczem der Augenlider 227.
Embolie der arter. centr. retinae 501.
— einzelner Aeste derselben 504.
— der Ciliararterien 429. 485.
Emmetropie 8.
Emphysem der Lider 209.
— der Orbita 202.
Encephalitis interstitialis 312.
Entropium 239.
Enucleation 357.
Ephidrosis 230.
Epicanthus 247.
Episcleritis 330.
Epitheliom des Lidrandes 229.
Ergotismus als Ursache von Cataract 366.
Erysipelas des Gesichts mit Entzündung der Orbitalgewebe 191.
— der Lider 228.
Excavation des Sehnerveu
— atrophische 506. 520.
— glaucomatöse 517.
— physiologische 412. 520.
Exophthalmometer 203.
Exophthalmos
— aus Stauungsursachen 198.
— durch Entzündung der Orbital - Gewebe 193.
— durch Geschwülste der Orbita 199.
— durch morbus Basedowii 195.
— pulsirender 199.
— paralyticus 140.
Exostosen der Orbita 201
Exstirpatio bulbi s. Enucleation 357.
Extirpation des gesammten Orbital-Inhalts 201.
Exstirpation der Thränendrüse 207.

F.

Fallversuch nach Hering 111.
Farbenblindheit 544.
Fernpunkt 8.
Fernsichtigkeit 18.
Fistel der Cornea 322.
— der Thränendrüse 205.
Flimmerscotom 555.
Flügelfell s. Pterygium 290.
Focale Beleuchtung 295.
Fracturen der Orbitalwandungen 202.
Fremde Körper
— der Conjunctiva 289.
— der Cornea und der vorderen Kammer 326.
— der Linse und des Glaskörpers 390.

G.

Gefässentwicklung im Glaskörper 404.
Gehirnerkrankung als Ursache von Neuroret. 492.
Gerontoxon 329.
Gerstenkorn 223.
Geschwülste
— der Choroidea 443.
— — Cornea 329.
— der Iris 358.
— der Netzhaut 508.
— der Orbita 199.
Gesichtsfeld 542.
Glaucom 515.
Gliom der Retina 508.
Granulaere Augenentzündung 288.
Greisenbogen 329.
Gummata Iridis. 345.

H.

Hagelkorn s. Chalazion 224.
Hauptmeridiane 60.
Hemeralopie 545. 464
Hemiopie 554.
Herpes frontalis 226.
Höhenabweichung beim Schielen 155.
Hordeolum 223.
Hornhaut-Abscess 306.
— Facetten 299.
— Fistel 322.
— Geschwüre bei Blennorrhöe 264.
— Krümmung 65. 119.
— Staphylom 319.
Hyalitis 401.
Hydrocephalus ventriculorum als Erblindungsursache 492.
Hydromeningitis 346.
Hydrophthalmos 333.
Hyperämie der Choroidea 425.
— der Conjunctiva 255.
— der Retina 449.
Hyperästhesia retinae 549.
Hypermetropie 47.

I.

Illaqueatio 246.
Incongruenz der Netzhäute 156.
Innervationsgesetze der Augenmuskeln 127.
Inoculation 287.
Insufficienz der Augenmuskeln 37. 169.
Intervascularräume der Choroidea 423.
Iridectomie bei
— Cataract-Extraction 379.
— Discision 389.
— Glaucom 531.
— Hornhauteiterung 309.
— Hornhauttrübungen 318.
— Iridocyclitis 354.

Iridectomie
— bei Iritis und Iridochoroiditis 343.
— Ischämia retinae 497.
— Linsenluxation 395.
— Schichtstaar 371.
Iridemerie 358.
Iridodesis 324.
Iridochoroiditis 341. 431.
Iridocyclitis 349.
Irisvorfall 314.
Iritis
— bei febris recurrens 346.
— — Gelenkrheumatismus 346.
— — bei Pannus trachomatosus 283.
— chronische 340.
— gonorrhoica 346.
— gummosa 345.
— idiopathica 336.
— recidivirende 339.
— rheumatische 338.
— secundaere 347.
— serosa 346.
— syphilitica 344.
— variolosa 346.
Irritationserscheinungen bei Myopie 38.
Ischämia retinae 496.

K.

Kapselstaar 391.
Keratitis.
— bei interstitieller Encephalitis 312.
— büschelförmige 298.
— eitrige 305.
— interstitialis 301.
— neuroparalytische 311.
— parenchymatosa 301.
— phlyctaenulosa 296.
— profunda 301.
— punctata 304.
— variolosa 310.
Keratoconus 323.
Kernstaar 363.
Kurzsichtigkeit 24.

L.

Lagophthalmos 235.
Lamina cribrosa 410.
Laminaria Bougies 216.
Linear-Extraction 376.
Linse
— Luxation 394.
— senile Veränderung 361.
Lithiasis conjunctivae 224.
Lupus der Lider 229.

M.

Macula lutea
— physiolog. Verhalten 420.
— Erkrankung bei Myopie 40.
— Retinitis der macula lutea 475. 480.
Markhaltige Nervenfasern der Retina 448.
Meibom'sche Drüsen 224.
Melanom der Cornea 329.
Membrana pupillaris perseverans 357.
Meridian-Asymmetrie 60.
Metamorphosie 41.
Micropsie 73. 472.
Mondblindheit 546.
Mouches volantes und Myodesopsie 39. 400.
Mydriasis und Accommodationslähmung 72.
Myopie 24.
— scheinbare 79.
Myosis 81.

N.

Nachstaar 393.
Nahepunkt 8.
Narbenkeratitis 298. 327.
Narbenpterygium 291.
Narcose bei Extraction 386.
Netzhaut
— Ablösung 450. bei orbitalen Entzündungen 193.
— Blutungen 446.
— Entzündung 469.
— Pigmentirung 457.
Neuritis und Neuroretinitis 486.
— bei orbitalen Entzündungen 193.
Neuritis descendens 498.
Niveaudifferenzen im Augenhintergrund 414.
Nystagmus 187.

O.

Obliteration des Thränencanals 217. 219.
Oculomotoriuslähmung 140.
Oedema retina 455. 487.
Onyx 305.
Ophthalmia militaris 288.
Ophthalmometer 117.
Orbicularus-Lähmung 235.
Osteome der Orbitalwandungen 201.
— der Choroidea 432.
— des Glaskörpers 402.

P.

Pannus
— phlyctänulosus 299.
— trachomatosus 283.
Panophthalmitis 428.
Paracenthese der Cornea bei Hornhautgeschwüren 314.
— bei Ischämia retinae 497.
Pemphigus der Conjunctiva 289.
Perimeter 543.
Periostexstirpation des Orbitalinhaltes 201.
Perivasculitis retinae 486.
Phlyctänen
— der Conjunctiva 293.
— der Cornea 296.
Photophobie s. Blepharospasmus 230.
Phtiriasis der Lider 222.
Phthisis bulbi, essentielle 538.
Pigmentirung der Retina 457.
Pilze in den Thränenröhrchen 208.
Pinguecula 292.
Polarstaar
— hinterer 374.
— vorderer 372.
Polyopia monocularis 82.
Polypen des Thränencanals 219.
Presbyopie 18.
Prismen
— Ueberwindung derselben 129.
Projection des Gesichtsfeldes bei Augenmuskel-Lähmungen 141.
Prolapsus iridis 314.
Pterygium 290.
Ptosis 234.
Puerperale Choroiditis 429.
Pulsirender Exophthalmos 199.
Pupillarverschluss 340.
Pupillarmembran 357.
Pustula maligna der Lider 228.
Pyramidenstaar 372.

R.

Randkeratitis.
— phlyctänuläre 297.
— eitrige 311.
Recurrens als Ursache von Choroidal - Erkrankungen 427.
Refractionsdifferenz 69.
Refractionszustand 3.
— ophthalmoscopische Diagnose desselben 114.
Retinitis
— albuminurica 473.
— haemorrhagica 473.
— leukaemica 478.

Retinitis
— maculae luteae 475. 480.
— nyctalopica 479.
— pigmentosa 457.
— septica 473.
— syphilitica 474. 465.
Retrobulbäre Neuritis 493.
Rothblindheit 544.

S.

Sarcom der Choroidea 444.
Schichtstaar 369.
Schieloperation 174.
Schielwinkel 152.
Schneeblindheit 547.
Schutzbrillen 91.
Schwachsichtigkeit s. Amblyopie 541.
— angeborene 543.
— durch hochgradige Myopie 38.
Schwindel bei Oculomotorius-Lähmung 142.
Scleritis 330.
Scotoma centrale 550.
Scotome durch Affection der macula lutea 41.
Seborrhöe 230.
Sehnerv
— ophthalmoscop. Bild 409.
— Entzündung 486.
— Atrophie 504.
Sehschärfe 22.
Staar-Reife 365.
— Operation 375.
Staphyloma corneae 319.
— sclerae 332.
Stauungspapille 489.
Stenopäische Apparate 90.
Stereoscop bei Strabismus 159.
Stokes'sche Linse 69.
Strabismus 147.
— scheinbarer 122.
Strabometer 155.
Stricturen des Thränencanals 212.
Spiegelreflex der Retina 419.
Symblepharon 247.
Sympathische Affectionen 350—357.
Synechia anterior 313.
— posterior 337.
Syphilitische Choroiditis 437.
— Iritis 344.
— Keratitis 303. 304.
— Retinitis 474
— Neuroretinitis 488.
— Ulceration der Lider und der Conjunctiva 229.

T.

Tarsaldrüsen 224.
Tarsoraphie 237.
Telangiectasien der Lider 229.
Tenon'sche Kapsel Entzündung 194.
Thränencarunkel
— Hypertrophie und Exstirpation 215.
Thränendrüsen - Entzündung 204.
Thränenpunkte und Thränenröhrchen 207.
Tonometer 522.
Torpor retinae 545. 457.
Trachom 279.
Trichiasis 282.
Trochlearis-Lähmung 143.
Tuberculose der Choroidea 442.
Trübung des Glaskörpers 400.
— physiologische der Retina 419.

U.

Ulcus corneae serpens 306.
Unguis 305.
Unterdrückungen von Netzhautbildern 156.

V.

Variola auf der Conjunctiva 289.
— Hornhautaffection 310.
— Iritis 346.
Venenpuls 415.
Verbrennung der Conjunctiva 289.
Verflüssigung des Glaskörpers 399.
Verkalkung
— der Choroidea 433.
— der Linse 374.
Verknöcherung der Choroidea 432.
— des Glaskörpers 402.
Verschwinden der Iris durch Einsenkung 358.
Verwachsung des Thränencanals 219.
Vitiligoidea der Lider 230.

W.

Weber'sches Messer 208.
Winkel α 121.

X.

Xanthelasma der Lider 230.
Xerosis 282.

Z.

Zerreissung der Choroidea 441.
Zoster ophthalmicus 226.

Druck von G. Bernstein in Berlin.

BIBLIOTHEK LEIPZIG

Med

Schroeiggen

BSB Bayerische StaatsBibliothek
MDZ Münchener DigitalisierungsZentrum Digitale Bibliothek

Schweigger, Ernestus Theodorus Carolus

Handbuch der speciellen Augenheilkunde

Berlin 1873
Augsburg, Staats- und Stadtbibliothek -- Med 4151a
urn:nbn:de:bvb:12-bsb11192728-1